Diagnostic benefits of adrenocortical scintigraphy in hepatic adrenal rest tumor

メタデータ	言語: jpn
	出版者:
	公開日: 2017-10-03
	キーワード (Ja):
	キーワード (En):
	作成者:
	メールアドレス:
	所属:
URL	http://hdl.handle.net/2297/42919

症例報告

題名：

副腎皮質シンチグラフィが有用であった肝 Adrenal rest tumor の１例

索引用語：肝 Adrenal rest tumor，副腎皮質シンチグラフィ，副腎遺残

本文字数：3480 文字

著者名：

石田晃介，堀井里和，山下竜也，荒井邦明，山下太郎，加賀谷尚史，酒井佳夫，

水腰英四郎，本多政夫，金子周一

所属：金沢大学附属病院　消化器内科

責任著者：金沢大学附属病院　消化器内科　山下　竜也

連絡先：e-mail address：ytatsuya@m-kanazawa.jp

金沢大学附属病院　消化器内科

〒920-8641　石川県金沢市宝町 13-1

For Review

要旨： 症例は 81 歳女性. 肝 S7 の腫瘍精査のため当院紹介となった. 腹部超音波, 腹部 CT, Gd-EOB-DTPA 造影 MRI, 腹部血管造影にて肝 Adrenal rest tumor (HART) が疑われた. ^{131}I-アドステロールを用いた副腎皮質シンチグラフィで集積を認め HART と診断した.切除標本では HART に合致した所見であった.HART の診断に副腎皮質シンチグラフィが有用である可能性が示唆された.

For Review

はじめに

肝 Adrenal rest tumor (HART)は極めて稀な疾患であり, 過去の報告では肝細胞癌の診断にて切除された例がほとんどである. また, 核医学検査を含む画像所見については十分な検討がこれまでなされていない. 今回われわれは副腎皮質シンチグラフィが有用であると思われた HART の一例を経験したので,若干の文献的考察を加えて報告する.

Ⅰ　症例

症例：81 歳女性.

主訴：特になし.

受診目的：肝腫瘍の精査加療.

家族歴：特記事項なし.

生活歴：機会飲酒，喫煙歴なし.

既往歴：特記事項なし.

現病歴：高血圧・脂質異常症にて近医に通院中，下腹部痛があり，近医を受診した．その際行った腹部 CT 検査にて，肝 S7 に 33mm 大の腫瘍を認め，精査加療目的に当院紹介入院となった.

入院時現症：身長 140.7cm， 体重 50.3kg．体温 35.6℃．血圧 107/60 mmHg．脈拍 63 回/分 整．結膜に貧血・黄疸はなく，表在リンパ節は触知しなかった．胸部に異常所見はなく，腹部は平坦・軟で，肝臓および腫瘤は触知しなかった．下腿浮腫は認めなかった.

入院時検査所見(Table1)：γ-GTP は 107IU/mL と高値であった．また，抗核抗体は 160 倍と高値であった．その他血算生化学検査では明らかな異常は認めなかった．肝炎ウイルスマーカーは陰性であった．CEA，CA19-9,AFP および PIVKA-Ⅱの上昇はみられなかった.

腹部超音波検査：肝 S7 に径 33mm の類円形で境界は比較的明瞭な低エコー腫瘤がみられた.腹水は認めなかった.背景肝の辺縁は鋭で腫大や萎縮は認めず，慢性肝疾患を示唆する所見は認めなかった.

腹部ダイナミック CT 検査（Figure 1）：肝 S7 に単純で低吸収，動脈相で早期濃染し，門脈相・平衡相で低吸収となる 35mm 大の腫瘤を認めた．また腫瘍と副

For Review

腎に連続性は認めなかった.

Gd-EOB-DTPA 造影 MRI 検査：肝 S7 の腫瘤は T1 強調画像で低信号に，T2 強調画像で高信号に描出された．造影パターンはダイナミック CT と同様であった．肝細胞相では取り込み低下を認め，脂肪抑制法にて脂肪の含有が疑われた.

腹部血管造影検査および腹部血管造影下 CT 検査（Figure 2）： 腫瘤は経動脈性門脈造影下 CT（CTAP）で明瞭な血流欠損を認め，肝動脈造影下 CT（CTHA）早期相で濃染し後期相で低吸収となりコロナ様濃染を認めなかった．また腫瘤内側には早期描出される静脈を認め，右副腎静脈への還流が疑われた（Figure 2 矢印）．Digital subtraction angiography(DSA)では，腫瘍血流は肝動脈後上枝からみられ，右下副腎動脈からの血流は認めなかった.

臨床経過：画像所見からは高分化型肝細胞癌，肝血管筋脂肪腫，HART が鑑別に挙げられたが,腫瘤の発生部位より HART の可能性を念頭に追加検査を行った．ホルモン検査では，ACTH は基準範囲内でやや低値であった．コルチゾールの日内変動は保たれており，デキサメタゾン負荷試験ではデキサメタゾン 1mg で抑制された．LH・FSH の高値は閉経後の所見として合致する程度の上昇と考えられた．下垂体ホルモン・副腎ホルモンおよび測定可能なステロイド中間代謝産物に異常値は認めなかった（Table 2）．腫瘍は ^{131}I-アドステロールを用いた副

For Review

腎皮質シンチグラフィで集積を認め，^{131}I-MIBG を用いた副腎髄質シンチグラフィでは集積を認めなかったことより副腎皮質由来であると考えられた（Figure 3).FDG-PET-CT では腫瘍に FDG 集積はみられなかった.これらの検査所見は HART に矛盾しないものであり，特に副腎皮質シンチグラフィについては，高分化型肝細胞癌や肝血管筋脂肪腫では集積し得ない事から，HART と術前診断した．治療としては，HART の多くは良性であるが過去に悪性例の報告もあり，腫瘍径および耐術可能年齢を考慮し十分な病状説明のもと腹腔鏡下肝部分切除術を施行した.

切除標本病理組織学的所見（Figure 4, 5)：肉眼所見では境界明瞭な黄金色の腫瘤であり，病理組織学的には淡明な泡沫状細胞質を示す上皮がシート状に配列し，副腎皮質類似の細胞を認めた．ほとんどが淡明細胞であり，副腎皮質の３層構造を認めないことより，adrenal rest 由来の腫瘍性病変と判断した．核異型・核分裂像・脈管侵襲・浸潤傾向はほとんど認めなかった．免疫組織染色では，副腎皮質細胞由来の病変のマーカーである Steroidogenic factor-1 (SF-1)は瀰漫性に陽性であった.Ki-67 の labeling index は 2%以下であった.また比較的多くの腫瘍細胞で cholesterol side chain cleavage(P450scc), 3β-hydroxysteroid dehydrogenase(3βHSD)， 17α-hydroxylase(P450$_{C}$17)，11β-hydroxylase(CYP11B1)， 21-hydroxylase(P450C$_{21}$)を発現しているが，

For Review

aldosterone synthase (CYP11B2)はごく一部の腫瘍細胞のみの発現であり，また dehydroepiandrosterone sulfotransferase(DHEA-ST)はほとんど認めなかった． 性腺では発現しない $P450C_{21}$ ，CYP11B1 は陽性であった．束状層に発現する $P450C_{17,}$ CYP11B1 の陽性からは，本腫瘍は特にコルチゾールを合成しうる病変と思われた(Figure 6)．以上より HART と確定診断した．

経過：術後経過は良好であり，第 21 病日に退院となった．

For Review

Ⅱ　考察

Adrenal rest tumor（副腎遺残腫瘍）は，異所性発生した副腎組織由来の腫瘍である．Lack らの報告によれば副腎遺残の発生部位として最も多いのは腹腔動脈周囲（32%）で，次いで広靭帯(23%)に多い[1)]．肝原発のものは非常に稀であり，PubMed および医学中央雑誌で「副腎遺残腫瘍」「adrenal rest tumor」の検索ワードにて検索し得た限りでは,過去に 17 例の報告を認めるのみである．多くはホルモンを産生しない非機能性腫瘍であるが，Cushing syndrome などを呈したとする機能性腫瘍の報告例もあった[2)3)]．また HART は基本的には良性腫瘍と考えられているが，過去に 1 例の悪性例の報告がある．[4)]

副腎遺残の発生機転には，胎生初期に原始副腎皮質が中胚葉から分離する際にその一部が近接臓器に迷入する heterotopia と，胎生後期に髄質の侵入とと

もに置換されるはずの皮質断片が分離し，各器官の形成に伴い移動し変位する accessory adrenal gland とがある[5]．

HART の画像所見の特徴としては，①円形である，②肝右葉後区域に位置する，③脂肪の含有を伴う，④肝動脈から栄養され多血性である，⑤しばしば石灰巣を有する，などが挙げられる[6)7)]．画像所見からは脂肪変性を伴う肝細胞癌・肝血管筋脂肪腫に酷似し，過去の報告では HART は，肝細胞癌の術前診断で手術をされた例がほとんどである．腫瘍生検にても診断に苦慮することがあり[8)]，HART の術前診断は容易ではない．我々が検索し得た 17 例では，術前に画像所見から HART と診断された例は機能性腫瘍であった 1 例のみであった(Table3)．

本症例は副腎皮質シンチグラフィが診断に有用であった．検索し得た限りでは，過去に ^{131}I-アドステロールを用いた副腎皮質シンチグラフィを施行した報告例はなかった．一般に ^{131}I-アドステロールの異常集積は機能性副腎腺腫の存在を示唆する．しかしながら，本症例では臨床的に非機能性であったにもかかわらず集積を認めた．その理由として，免疫組織染色からは本腫瘍が副腎皮質ホルモンを合成し得る病変であったこと，また術前の採血では ACTH は 5.0pg/ml 未満であったが，術後の採血では第 14 病日 ACTH93.1pg/ml(早朝)，第 19 病日 ACTH63.5pg/ml(早朝)と高値であったことから，腫瘍から ACTH 抑制に働くような何らかのホルモンが産生され，ACTH に negative feedback をかけていた可能

For Review

性が考えられた．以上より，臨床的に非機能性である HART においても，副腎皮質シンチグラフィが肝細胞癌・肝血管筋脂肪腫との鑑別に有用となり得ることが示唆された．

一方で，腫瘤と副腎との連続性が疑われる場合は肝浸潤を伴う副腎腫瘍との鑑別が必要である[9]．本症例では CT 上非連続性は明らかであったが，DSA において腫瘍血流が肝動脈後上枝からみられ，右下副腎動脈からの血流は認めなかったという所見からも鑑別可能であった．上述の如く HART は肝動脈から栄養されるため，副腎腫瘍との鑑別には腹部血管造影検査が重要である．

HART は画像所見が脂肪含有を伴う高分化型肝細胞癌と酷似することから，治療としてはほぼ全例で手術が選択されている．本症例でも手術を施行することとしたが，HART と診断された症例の手術の適応や時期などについては今後更なる検討が必要と思われる．

今後の経過観察に関しては，本腫瘍の良悪性の鑑別が重要となる．一般に副腎腫瘍では，悪性腫瘍の鑑別に Weiss の基準[10]が用いられる．Weiss の基準では，1．核異型，2．核分裂像(5/50HPF)，3．異型核分裂像，4．緻密細胞優位(75%以上)，5．びまん性増殖(>1/3)，6．壊死，7．静脈侵襲，8．毛細血管侵襲，9．被膜侵襲の計 9 項目の内 3 項目以上を満たすものを悪性としている．本腫瘍は Weiss の基準は 1 項目も満たしておらず，また Ki-67 の labeling index も低値

For Review

であることから良性腫瘍の可能性が高いと判断した．しかしながら，Weiss の基準が HART に適応可能かどうかに関しては HART 自体に十分な数の報告例がなく，一定の見解は得られていない．よって本症例では，今後も慎重に経過観察が必要である．

結語

^{131}I-アドステロールを用いた副腎皮質シンチグラフィが診断に有用であった HART の 1 例を経験した．われわれが検索し得た限りでは，^{131}I-アドステロール副腎皮質シンチグラフィの施行例は過去に報告がなかったが，HART の診断に有用であると思われた．

本稿の要旨は第 101 回日本消化器病学会北陸支部例会(2013 年 11 月，金沢市)にて発表した．

本論文内容に関する著者の利益相反：なし

謝辞：本稿を終えるにあたり，下記のご協力くださいました先生方に謝意を表します．

東北大学大学院医学系研究科　医科学専攻病理病態学講座　病理診断学分野

前川　尚志，笹野　公伸，金沢大学附属病院　肝胆膵移植外科　高村　博之，

For Review

正司　政寿, 丸銭　祥吾, 金沢大学附属病院　病理部　池田　博子　（敬称略）

文献

1) Lack EE. Heterotopic and Accessory Adrenal Tissues In: Lack EE, (ed.), Tumors of the Adrenal Gland and Extra-Adrenal Paraganglia. Fascicle 19, third series. Washington, DC: Armed Forces Institute of Pathology. 34-5:1997.

2) Contreras P, Altieri E, Liberman C, et al: Adrenal rest tumor of the liver causing Cushing's syndrome: treatment with ketoconazole preceding an apparent surgical cure. J Clin Endocrinol Metab. 60; 21-8:1985

3) Wallace EZ, Leonidas JR, Stanek AE, et al: Endocrine studies in a patient with functioning adrenal rest tumor of the liver. Am J Med. 70; 1122-5: 1981.

4) Hyams VJ, Thomas DF, Sarkisian SS: Adrenal rest tumor of the liver. Am J Surg. 99; 960-3: 1960.

5) 前田 直人, 村脇 義和：肝 adrenal rest tumor 別冊日本臨牀領域別症候群シリーズ No14 肝胆道系症候群第２版Ⅱ肝臓編（下), 日本臨牀社, 330-332

6) Shin YM: Hepatic adrenal rest tumor mimicking hepatocellular carcinoma.

For Review

Korean J Hepatol. 16; 338-41:2010.

7) Tajima T, Funakoshi A, Ikeda Y, et al: Nonfunctioning adrenal rest tumor of the liver: radiologic appearance. J Comput Assist Tomogr. 25; 98-101: 2001.

8) 佐々木　豊，鹿野 哲，西川 順久，他：肝細胞癌との鑑別が難しかった Adrenal rest tumor の１例．日本病理学会会誌 88 巻， Page256，1999.

9) 畠山 里枝，小宮 力，大橋 琢也，他：肝 adrenal rest tumor との鑑別が困難であった肝副腎癒合に併発した右副腎腫瘍の一例．ACTH RELATED PEPTIDES(1340-4512)23 巻，Page26-28，2012.

10) Weiss LM : Comparative histologic study of 43 metastasizing and nonmetastasizing adrenocortical tumors. Am J Surg Pathol. 8; 163-9:1984.

11) 新井 一守，鈴木 誠，室 博之，他: 肝 adrenal rest tumor の 1 例．日本病理学会会誌 86; 364: 1997.

12) 佐藤 健，田嶋 強，薮内 英剛，他: 肝 adrenal rest tumor の 1 例．日本医学放射線学会雑誌 60; 874:2000.

13) Arai K, Muro H, Suzuki M, et al. Adrenal rest tumor of the liver: a case report with immunohistochemical investigation of steroidogenesis.

For Review

Title:

A case of hepatic adrenal rest tumor diagnosed by adrenocortical scintigraphy

Authors:

Kosuke ISHIDA, Rika HORII, Tatsuya YAMASHITA, Kuniaki ARAI, Taro YAMASHITA, Takashi KAGAYA, Yoshio SAKAI, Eishiro MIZUKOSHI, Masao HONDA, Shuichi KANEKO

Affiliation:

Department of Gastroenterology, Kanazawa University Hospital

For Review

Abstract

An 81-year-old woman was referred to our hospital for closer examination to liver tumor located in S7 lesion. The tumor was suspected to be hepatic adrenal rest tumor (HART) from image findings of ultrasonography, dynamic CT, Gd-EOB-DTPA enhanced MRI, CT during abdominal angiography. The tumor was hormonally non-function from various hormonal test. Finally, the tumor was diagnosed as HART by the finding of ^{131}I-adsterol accumulation on the tumor in adrenocortical scintigraphy.

Pathol Int. 50; 244-8:2000.

14) 田浦 康二朗，上杉 毅彦，石井 隆道，他：肝原発副腎遺残腫瘍の１例　肝細胞癌との鑑別について．新薬と臨牀 52；1423:2003.

15) 甲斐 恭平，佐藤 四三，中島 明，他：肝にみられた異所性副腎の１例．日本臨床外科学会雑誌 65；1914-1917：2004

16) 井上 雄太，秦 正二郎，今村 宏，他：肝原発 adrenal rest tumor の１切除例．日本臨床外科学会雑誌 65；2818:2004

17) 芝田 豊通，前谷 洋爾，久保 武他：肝細胞癌と鑑別が困難であった Adrenal Rest Tumor の１例．日独医報 50；390:2005

18)霜田 雅之，田浦 康二朗，波多野 悦朗，他：肝細胞癌と術前鑑別困難であった肝原発副腎遺残腫瘍の１例．日臨外会誌 66;1463-1467:2005

19) 小野寺 真一，宮地 和人，勝又 大輔，他：術前胃癌の肝転移と診断された肝内異所性副腎の１例．日本臨床外科学会雑誌 68；655:2007.

20) 高野 俊史，風間 暁男，相田 芳夫，他：肝臓の adrenal rest tumor の一例．日本病理学会会誌 97；270:2008.

21) Baba Y, Beppu T, Imai K, et al：A case of adrenal rest tumor of the liver: Radiological imaging and immunohistochemical study of steroidogenic enzymes. Hepatology Research 38;1154-1158:2008.

For Review

22）曽根　正勝：副腎皮質機能と内分泌代謝総論．最新　内分泌代謝学，初版，

中尾 一和，他編，診断と治療社，東京，346-349：2013.

For Review

Resected tumor is histologically compatible for HART. The tumor had the possibility of cortisol production by the findings of immunohistochemistry by various adrenocortical hormone metabolize enzymes. Adrenocortical scintigraphy is expected to be useful for diagnosing HART.

(107 words)

For Review

Figure 4 および Figure 5 に関してはカラーでの掲載を希望いたします

Figure 1. Gd-EOB-DTPA 造影腹部 MRI 検査

a:T1 強調画像. b:T2 強調画像. c: Gd-EOB-DTPA 造影肝細胞相. d:脂肪抑制法(Out of phase)

肝 S7 の腫瘍は, T1 強調画像で低信号, T2 強調画像で高信号, Gd-EOB-DTPA 造影肝細胞相で取り込み低下を認め, 脂肪抑制法 (Out of phase) で Out of phase にて信号低下がみられ脂肪含有が示唆された.

Figure 2. 腹部血管造影・血管造影下 CT 検査

a:CTAP. b:CTHA(早期相). c:CTHA(後期相). d:CTHA(早期相)冠状断. e:DSA (腹腔動脈造影). f:DSA (右腎動脈造影).

CTAP で明瞭な血流欠損, CTHA 早期相で濃染し後期相で低吸収となりコロナ様濃染を認めなかった. また造影早期から右副腎静脈への還流が疑われた(矢印). DSA では腫瘍血流は肝動脈後上枝からみられ, 右下副腎動脈からの血流は認めなかった.

Figure 3. 核医学検査

For Review

a:副腎皮質シンチグラフィ SPECT 像．b:副腎髄質シンチグラフィ SPECT 像．

副腎皮質シンチグラフィ SPECT 像では肝 S7 の腫瘍に集積を認め，副腎髄質シンチグラフィ SPECT 像では腫瘍に集積を認めなかった．

Figure 4.　切除標本肉眼所見・病理組織像

a:切除標本．b:病理組織像(HE 染色，×100)．

肉眼所見では境界明瞭な黄金色の腫瘤であり，病理組織学的には淡明な泡沫状細胞質を示す上皮がシート状に配列し，副腎皮質類似の細胞を認めた．副腎皮質の３層構造は認めなかった．

For Review

Figure 5.　切除標本組織免疫組織化学所見

a: Steroidogenic factor-1 (SF-1)．b: cholesterol side chain cleavage (P450scc)．c: 3β-hydroxysteroid dehydrogenaser (3βHSD)．d: 17α-hydroxylase ($P450_c17$)．e: 11β-hydroxylase (CYP11B1)．f: 21-hydroxylase ($P450C_{21}$)．g: aldosterone synthase(CYP11B2)．h: dehydroepiandrosterone sulfotransferase(DHEA-ST)．

a-f：陽性．g：ごく一部で陽性．h：陰性．(×400)

Figure 6.　副腎でのステロイド生合成図

DEHA:デヒドロエピアンドステロン，DHEA-S:デヒドロエピアンドロステロンサルフェート

文献 22 を改編

For Review

入院時血液検査所見

<末梢血液検査>			<免疫学的検査>		
WBC	5700	/μl	CRP	0.1	mg/dl
RBC	401×10４	/μl	ANA	160	倍
Hb	12.4	g/dl	AMA	<20	
Plt	182×103	/μl	<感染症>		
<生化学検査>			HBsAg	(-)	
Alb	4.6	g/dl	HBsAb	(-)	
T-Bil	0.5	mg/dl	HBcAb	(-)	
D-Bil	0.1	mg/dl	HCV-Ab	(-)	
ALP	292	IU/l	〈負荷試験〉		
γ-GTP	107	IU/l	ICG(15分値)	7.2	%
AST	19	IU/l	〈腫瘍マーカー〉		
ALT	14	IU/l	AFP	3	ng/ml
LDH	184	IU/l	PIVKA-Ⅱ	21	mAU/ml
BUN	14	mg/dl	CEA	2.6	ng/ml
Cre	0.52	mg/dl	CA19-9	2	IU/ml
<凝固系検査>			CA125	14	IU/ml
PT活性	107	%			
HPT	123	%			

For Review

内分泌学的検査

ACTH(早朝)	6.6	pg/ml	アドレナリン	<0.01	ng/ml
コーチゾール(早朝)	8.9	μg/dl	ノルアドレナリン	0.49	ng/ml
ACTH(夜間)	<5.0	pg/ml	ドーパミン	<0.02	ng/ml
コーチゾール(夜間)	4.2	μg/dl	DHEA-S	5	μg/dl
			17-OHプロゲステロン	0.3	ng/ml
Dex1mg抑制試験			11-デオキシコルチゾー	<0.02	ng/ml
ACTH	<5.0	pg/ml	コルチコステロン	0.98	ng/ml
コーチゾール	2.1	μg/dl	DOC	<0.02	ng/ml
			プレグネノロン	<0.10	ng/ml
PRL	6.9	ng/ml	17α-OHプレグネノロン	0.31	ng/ml
GH	0.18	ng/ml			
LH	18.8	mIU/ml	尿中コルチゾール	44.8	μg/day
FSH	48.3	mIU/ml	尿中アドレナリン	2.4	μg/day
TSH	3.24	μU/ml	尿中ノルアドレナリン	116	μg/day
			尿中ドーパミン	450	μg/day
レニン活性	5.4	ng/ml	尿中MN	0.05	mg/day
アルドステロン	131	pg/ml	尿中NMN	0.19	mg/day

For Review

HARTの報告例

発表年	著者	年齢/性別	術前診断	機能性の有無	治療
1960	HYAMS VJ[4]	59/男性	HART(剖検にて)	非機能性	他疾患で死亡
1981	Wallace EZ[3]	23/女性	HART	機能性	死亡
1985	Contreras P[2]	21/女性	HART	機能性	手術
1997	新井[11]	62/男性	血管筋脂肪腫	非機能性	手術
1999	佐々木[8]	73/女性	肝細胞癌	非機能性	手術
2000	佐藤[12]	58/女性	血管筋脂肪腫	非機能性	手術
2000	Arai[13]	62/女性	血管筋脂肪腫	非機能性	手術
2001	Tajima[7]	55/女性	血管筋脂肪腫/血管筋骨髄脂肪腫	非機能性	手術
2003	田浦[14]	72/女性	肝細胞癌	非機能性	手術
2004	甲斐[15]	72/男性	肝細胞癌	非機能性	手術
2004	井上[16]	68/男性	HART(腫瘍生検にて)	非機能性	手術
2005	芝田[17]	72/女性	肝細胞癌	非機能性	手術
2005	霜田[18]	72/女性	肝細胞癌	非機能性	手術
2007	小野寺[19]	76/男性	転移性肝腫瘍	非機能性	手術
2008	高野[20]	77/女性	肝細胞癌	非機能性	手術
2008	Baba[21]	67/女性	肝細胞癌/血管筋脂肪腫	非機能性	手術
2010	Shin YM[7]	62/男性	肝細胞癌	非機能性	手術

For Review

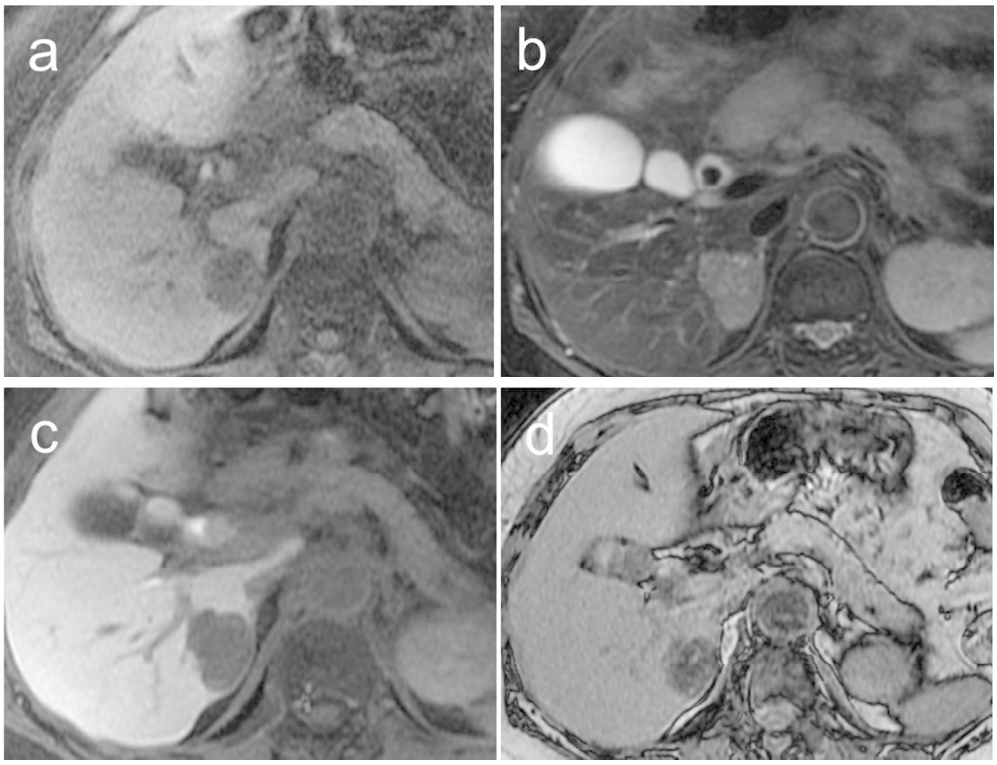

193x147mm (150 x 150 DPI)

iew

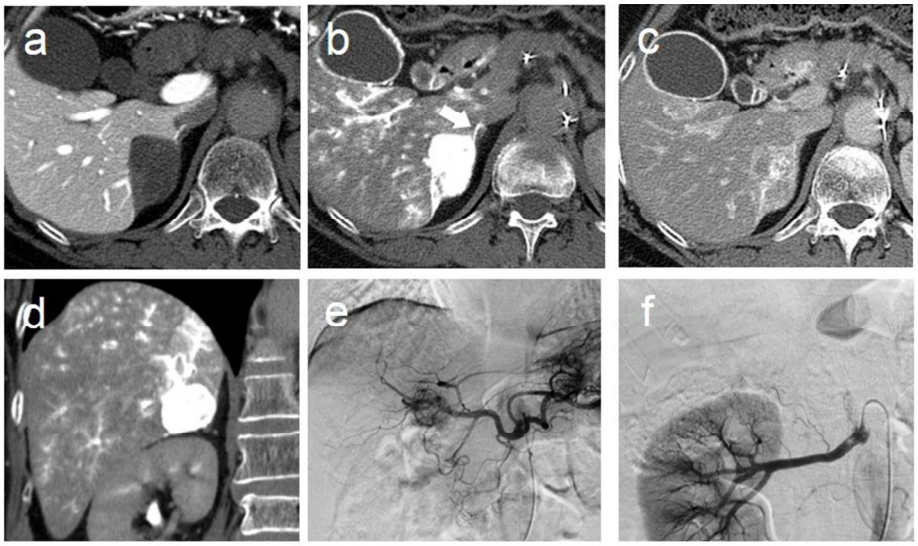

254x190mm (96 x 96 DPI)

lew

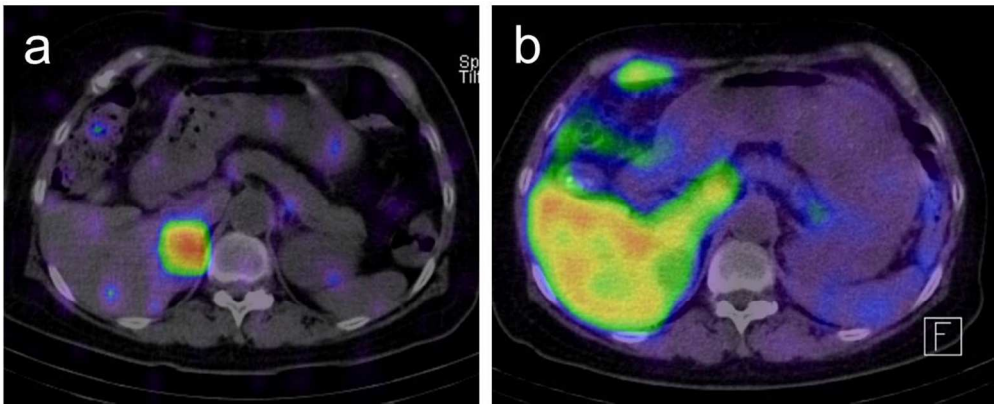

216x88mm (150 x 150 DPI)

For Review

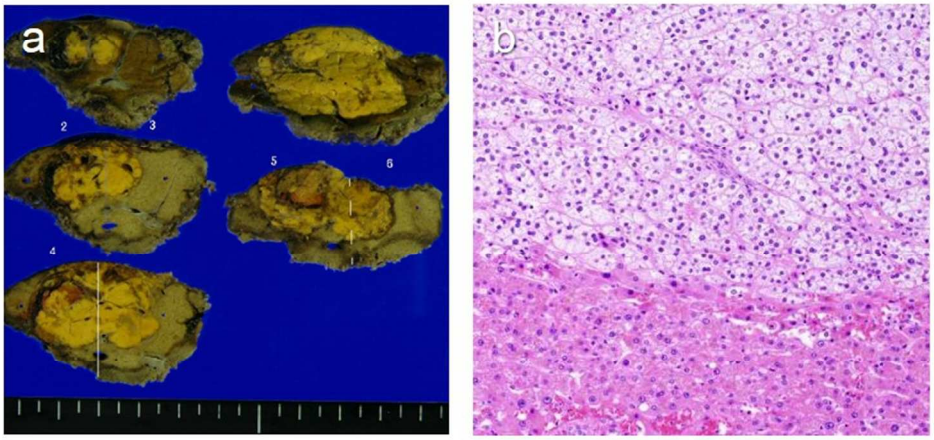

254x190mm (96 x 96 DPI)

lew

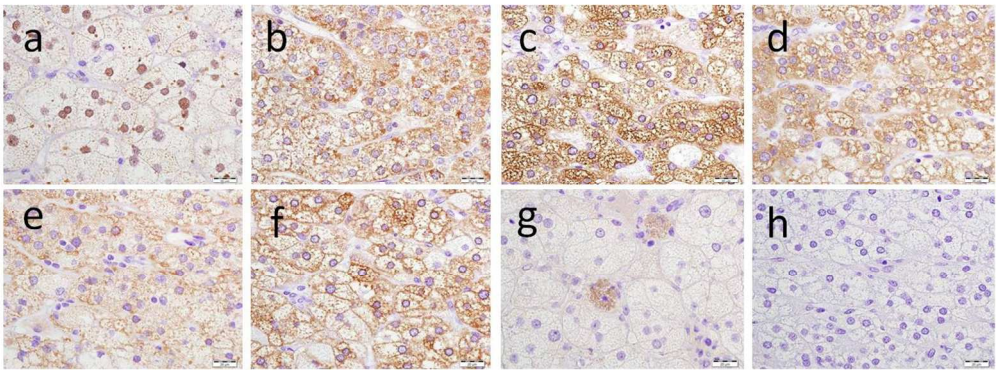

247x92mm (150 x 150 DPI)

For Review

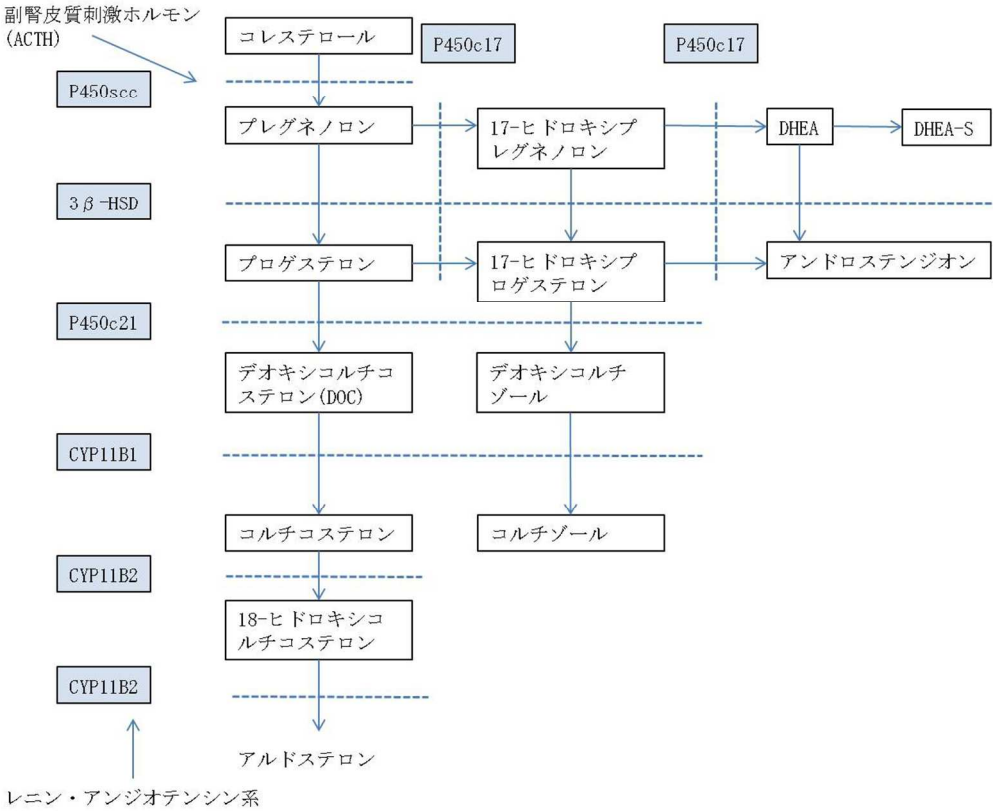

214x176mm (150 x 150 DPI)