胆道の病理(胆嚢を除く):膵カウンターパートとの比較を中心に

メタデータ	言語: jpn
	出版者:
	公開日: 2017-10-03
	キーワード (Ja):
	キーワード (En):
	作成者:
	メールアドレス:
	所属:
URL	http://hdl.handle.net/2297/34895

胆道の病理(胆嚢を除く)
―膵カウンターパートとの比較を中心に―

中沼安二* Hsu Malyee* 佐々木素子* 佐藤保則* 原田憲一*

胆道の病態，疾患のいくつか(通常型導管癌，管腔内乳頭状腫瘍，嚢胞性腫瘍，IgG4関連硬化性疾患など)は膵疾患の病理像と類似する．胆道の病理像を，膵疾患の病理像と比較することにより，新たな研究領域，あるいは診療領域が創出される可能性がある．

Keywords 胆道癌，胆管上皮内腫瘍，胆管内乳頭状腫瘍，IgG4関連硬化性胆管炎

はじめに

胆道は肝門部胆管，肝外胆管，それに胆嚢を含む[1]．肝内大型胆管もその性状が肝門部胆管に類似しており，胆道と同じように扱うことができる[2)3)]．従来より，肝内大型胆管および胆道(肝門部胆管を含む)と膵に発生する疾患には，いくつかの類似性，共通性の存在することが知られている[3]．例えば，進行した膵導管癌(pancreatic duct adenocarcinoma以下，膵癌)と進行した胆管癌，胆道癌(いずれもcholangiocarcinoma)は，いずれも分化した管状腺癌の形態で，豊富な線維増生を示す[4)~6)]．従来の組織学的，組織化学的，免疫組織化学的手法では両者を区別することはできない[4)7)]．胆管内と膵管内には，乳頭状腫瘍が発生し，共通した形態像や表現型を示すことが知られている[8)~10)]．また，炎症性疾患でも，類似した病態を呈する疾患がある．これらの疾患あるいは病態は肝内大型胆管，胆道(以下，胆管・胆道)と膵で，従来，別々の観点から研究され，理解，検討されてきた[4)~6)]．

本稿では，肝内大型胆管，肝門部胆管，肝外胆管の解剖に関して簡単に述べ，次いでこれら導管に発生する疾患の中で，膵に見られる疾患と類似性を示す疾患を中心に，その病理像を解説する．なお，胆嚢に関しては今回は触れない．

1 胆管・胆道と膵管の解剖

1) 胆管・胆道および胆管周囲付属腺

a. 胆管・胆道

胆管系は肝外胆管，肝門部胆管(左右胆管)，肝内大型胆管(左右胆管の第1～第3分枝程度)，および肝内小型胆管に分類される[2]．肝内大型胆管は，分枝を繰り返し，肝内小型胆管(隔壁胆管および小葉間胆管)へと移行し，小葉間胆管は肝細胞と接する細胆管と連続する．また，大型の門脈域の肝内大型胆管から，小型の胆管が肝動脈枝や門脈枝を伴い，直接分枝し，肝実質内へと分布するパターンもある．肝外胆管，肝内大型胆管，肝門部胆管(左右胆管)は，固有の線維性胆管壁を有する．

b. 胆管周囲付属腺

肝外胆管，肝門部胆管(左右胆管)，肝内大型胆管には胆管周囲付属腺(peribiliary glands；PBG)が分布する[11)12)]．胆管壁内に分布する壁内腺と，胆管

* Nakanuma Y., Hsu M., Sasaki M., Sato Y., Harada K. 金沢大学医学系研究科形態機能病理学

A　病理組織像（HE染色，弱拡大）

B　病理組織像（HE染色，中拡大）

C　病理組織像（HE染色，弱拡大）

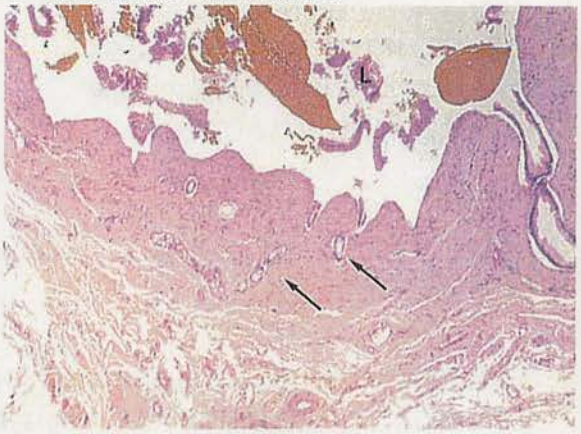

D　走査電顕像

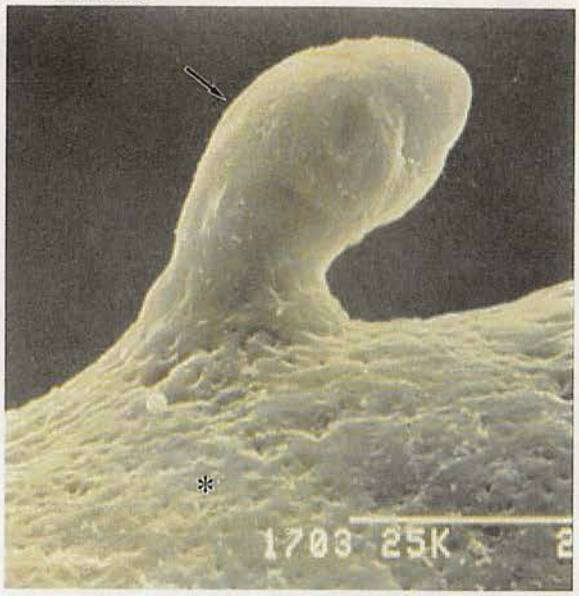

図1　大型胆管とその周囲の腺

A：総肝管．→：胆管周囲付属腺，L：胆管腔

B：＊：胆管周囲付属腺，L：胆管腔

C：肝内大型胆管．→：壁内腺，L：胆管腔

D：＊：胆管鋳型，→：壁内腺

壁の周囲結合織内に分布する壁外腺がある（図1）．壁内腺は，壁内に盲端状となった腺組織であり，軽度の分枝を示す管状腺管で，胆管腔と連続する．壁外腺は，胆管壁外の結合織内に分布する管状・腺房状の腺組織で，粘液腺房と漿液腺房から構成され，いくつかの壁外腺が集合し，固有の導管を介して胆管腔へと連続する[11) 13) 14)]．この胆管周囲付属腺の量は症例により種々であり，多数の剖検例の検索結果では，ほとんど認められない症例から，比較的多数検出される症例まで幅広い．少数例では，わずかな数の膵外分泌腺腺房が付属腺内に分布し，トリプシノゲン，キモトリプシノゲン，リパーゼ，アミラーゼなどの消化酵素を含む酵素原顆粒を含んでいる[3) 11)]．また，壁外腺の漿液腺にもこれらの膵酵素が免疫組織化学的に検出される．

2）膵管系および膵管腺

a. 膵管系

主膵管とその分枝に分けられる．主膵管およびその主要分枝には，固有の線維性の膵管壁がある．末梢膵管は，介在部を介して膵外分泌腺腺房と連続する．膵は，多数の膵外分泌腺小葉，小葉間の結合織内の膵管，および小葉内に点在するランゲルハンス島から構成される．腺房細胞はトリプシノゲンなどの消化酵素を含む酵素原顆粒を含んでいる．腺房には腺房中心細胞，それに導管と腺房の間の腺腔構造を有する介在管が存在する．介在部は単層立方ないし扁平状で丈の低い細胞よりなる．介在部はそのまま導管に続き小葉内導管，次いで小葉間導管となり，

A　病理組織像（HE染色）　　B　病理組織像（HE染色）

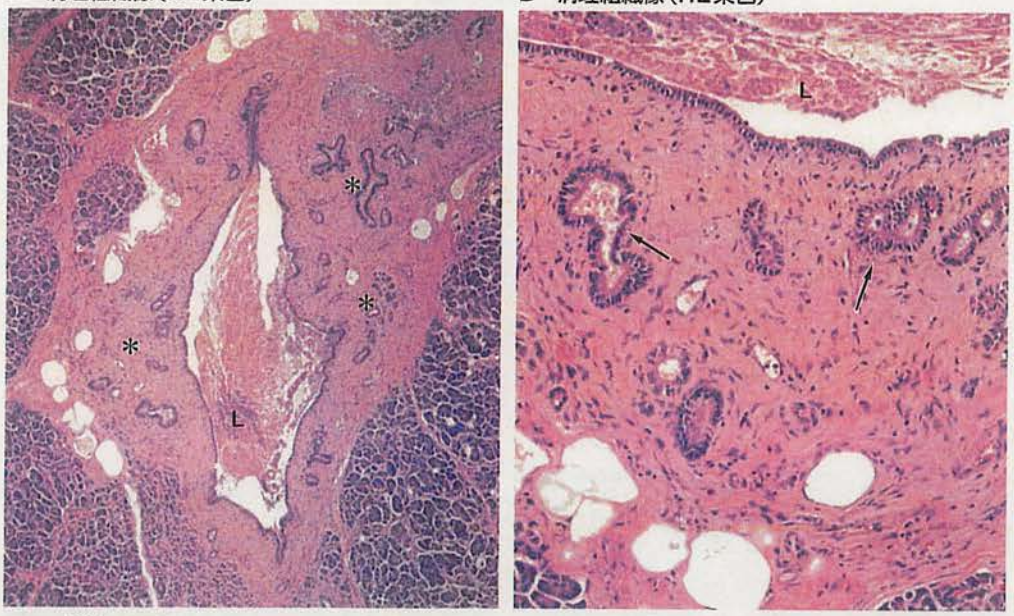

図2　膵管と膵管腺
A：大型の膵管．上皮下に腺組織（＊）を見る．L：膵管腔
B：壁内に腺組織を見る［膵管腺（→）］．L：膵管腔

多数の小葉間導管が集まり主導管（主膵管）となる．小葉間導管，主膵管はいずれも単層円柱上皮で覆われる．

b. 膵管腺

主膵管には上皮細胞に混じって粘液細胞が存在する．最近，Strobelらは主膵管およびその主な分枝に，膵管壁内を中心に付属腺の分布することを報告し，これらを膵管腺（pancreatic duct gland；PDG）と呼んでいる[15]（図2）．この膵管腺は，その形態や分布像から，いわゆる胆管付属腺の壁内腺に相当している[11]．

2 炎症性疾患

膵および胆管・胆道での炎症性疾患の中で，共通する，あるいは類似する病態を呈するものとして，IgG4関連硬化性胆管炎が代表的である．

1）IgG4関連硬化性疾患†1 (IgG4-related sclerosing disease)

最近，胆管・胆道に見られる硬化性胆管炎の1型としてIgG4関連硬化性胆管炎（IgG4-related sclerosing cholangitis；IgG4-SC）がある[16][17]．特徴的な胆道造影所見を呈し，特に膵内胆管が高率に障害され，肝門部胆管にもしばしば病変が見られる．病理学的には，障害部位は，胆管・胆道の全周に出現する場合，あるいは一部に強く病変が形成される例がある（図3-A）．顕微鏡的には，胆道壁あるいは胆管壁の全層にリンパ球，形質細胞の浸潤が見られ，線維増生も見られ，胆管壁の肥厚を示す．多数のIgG4陽性形質細胞の浸潤が特徴とされ，閉塞性静脈炎も高率に見られる．IgG4関連硬化性胆管炎は，しばしば自己免疫性膵炎（autoimmune pancreatitis；AIP）に合併して見られ，自己免疫性膵炎でも同様の病理像が見られ，高度のリンパ球・形質細胞の浸潤があり，特に膵外分泌腺が高度に障害される．なお，膵管，

†1　IgG4関連硬化性疾患（IgG4-related sclerosing disease） ▶▶▶

自己免疫性膵炎患者では血中IgG4が高値を示し，病理学的に高度のリンパ球，形質細胞の浸潤があり，線維化，閉塞性静脈炎などを示す．類似の病像が全身に分布することが明らかとなり，しばしば同一患者で合併する．これらの疾患を総称して，IgG4関連硬化性疾患と呼ぶ．

図3　IgG4関連硬化性疾患

A：IgG4関連硬化性胆管炎．総肝管の胆管壁が不規則に障害されている（＊）．L：胆管腔

B：肝内に見られた炎症性偽腫瘍（→．胆管癌と誤診され，外科切除）．

C：高度のリンパ球，形質細胞浸潤を見るが，特に胆管付属腺周囲（→）に目立つ．

A　病理組織像（HE染色，弱拡大）

B　摘出標本

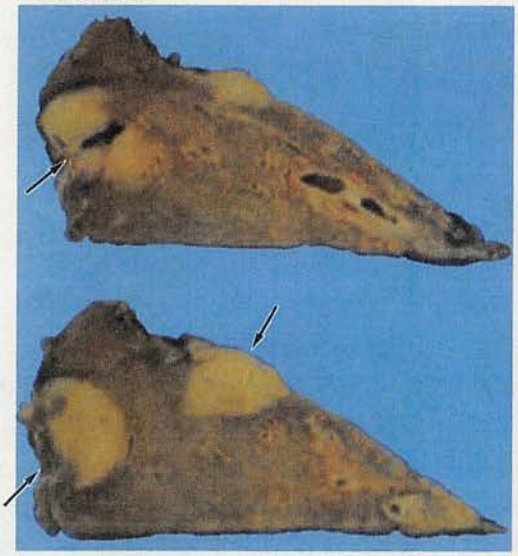

C　病理組織像（HE染色）

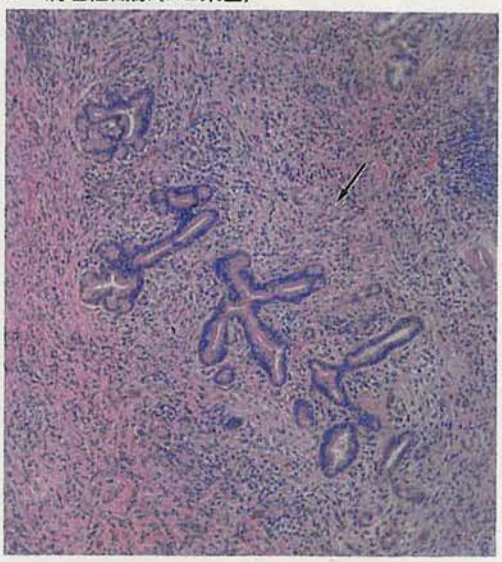

特に大型の膵管上皮そのものは維持されているが，膵管壁や膵管腺にも炎症が見られる．

IgG4関連硬化性胆管炎での炎症性変化は，胆管壁の中でも，特に胆管周囲付属腺に病変が強く見られる[18]．胆管付属腺には，膵の外分泌腺房が散見されることがあり，また膵外分泌腺の漿液腺に膵酵素が検出される[19)~21)]．胆管周囲付属腺は，肝門部胆管に密に分布し，さらに肝外胆管では，膵内胆管，さらには乳頭部近傍の胆管周囲で密であり，中部胆管では少ない．自己免疫性膵炎では，乳頭部に高率にIgG4関連の乳頭部炎の見られることが注目されている[22]．これらのIgG4関連硬化性胆管炎での炎症の分布と頻度は，胆管周囲付属腺の密度に比例していることが注目され，IgG4関連硬化性胆管炎および自己免疫性膵炎では，膵外分泌腺あるいは外分泌関連分子が標的となっている可能性が高い[3]．

2）炎症性偽腫瘍（inflammatory pseudotumor）

肝門を含む肝，あるいは胆道を巻き込む形で炎症性偽腫瘍が稀に見られる．これらの炎症性偽腫瘍の亜系としてリンパ球形質細胞型（lymphoplasmacytic type）があり，IgG4関連硬化性疾患との関連性が注目されている[23]．肉眼的に腫瘤状，結節性の充実性病変，あるいは胆管や胆道の肉様の壁肥厚の形態を呈する（図3-B，C）．病理学的には，リンパ球，形質細胞の高度浸潤があり，線維増生，線維芽細胞の増生，さらには閉塞性静脈炎が見られ，さらに高度のIgG4陽性形質細胞の浸潤が見られる．このタイプの炎症性偽腫瘍ではしばしば胆管炎を合併しており，IgG4関連硬化性胆管炎が局所的に誇張されて腫瘤形成に至った可能性がある．しばしば，胆管癌と誤診され，外科的に切除される症例もある．一方，

膵にも腫瘤形成性膵炎があり，IgG4陽性形質細胞が多数浸潤し，閉塞性静脈炎を示す例が存在する．自己免疫性膵炎との関連性が注目されており，肝胆道系でのリンパ球形質細胞型炎症性偽腫瘍のカウンターパートの可能性が高い．

3）その他

嚢胞性線維症（cystic fibrosis）では，粘稠な粘液が胆管内に分泌され，閉塞を来し，胆汁うっ滞や胆汁性線維症を呈する．膵でも膵管内への粘稠な分泌があり，膵の線維化が見られる．しかし，本疾患では，その他の臓器の導管も同時に障害される．

その他にも，胆管・胆道と膵を同時性あるいは異時性に障害する疾患が存在する可能性があり，今後の新たな観点からの観察と研究に期待したい．

3 腫瘍性疾患

胆管・胆道には，種々の腫瘍性疾患が見られる．ここでは，これらの中で膵の腫瘍と共通した，あるいは類似した病態を呈する腫瘍に関して述べる．

1）管腔内乳頭状腫瘍，嚢胞性腫瘍（intraductal papillary neoplasm, cystic neoplasm）

肝内大型胆管，胆道（肝門部胆管を含む）と膵管（主膵管および分枝膵管内）の管腔内に，肉眼的に乳頭状の増生を示す腫瘍性病変，および導管の種々の拡張（嚢胞性拡張を含む）を示す病変が知られている[24)25)]．胆管・胆道では胆管内乳頭状腫瘍（intraductal papillary neoplasm of bile duct；IPNB），膵では管腔内乳頭状粘液性腫瘍（intraductal papillary mucinous neoplasm；IPMN）と呼ばれている[6)8)～10)26)27)]．さらに，嚢胞壁に卵巣様間質変化を伴う粘液性嚢胞性腫瘍（mucinous cystic neoplasm；MCN）が膵および胆道，肝に発生する．稀ではあるが，漿液性嚢胞性腫瘍（serous cystic neoplasm；SCN）が膵で知られており，肝胆道での報告もごく稀に報告されている．

a. IPNBとIPMN

IPNB：IPNBは，通常，肝内大型胆管・胆道に見られ，胆管腔の拡張と管腔内での乳頭状腫瘍が共通して見られ，粘液の過剰産生も少なくない（図4-A, B）．IPNBの臨床病理像として，乳頭腫（症）型，管腔内乳頭状腺癌，嚢胞形成型がある．これらの型で過剰な粘液産生を示す例は，別に粘液産生型と呼ばれる．粘液産生型には，乳頭状の腫瘍性病変が顕微鏡下ではじめて同定される例も含まれる．IPNBはひとつの疾患スペクトルムを形成し，腺腫，境界病変，上皮内癌，さらに浸潤癌が存在する[8)～10)]．IPNBの腫瘍細胞の表現型として，腸型，膵胆管型，胃型，それに好酸型の4型が存在するが[10)]，これらの表現型はしばしば混在する．

IPMNとIPNB：膵に見られるIPMNもIPNBと類似の病態，臨床病理像，表現型を呈する．IPNBとIPMNでこれら表現型の出現頻度は異なる．なお，過剰な粘液産生はIPMNでは高率であるが，IPNBでは約30％とされており，両者に違いが見られる．IPNBおよびIPMNは乳頭型前癌病変あるいは初期癌病変のひとつで，いずれも浸潤癌へと進展するとされている[10)24)]．IPNBおよびIPMNのいずれも最終的には浸潤癌へ進展するので，胆管系および膵管系での一種の前癌病変，初期病変と理解することもできる．そして，通常型の管状腺癌になる症例に加え，粘液癌に移行する症例もある[3)8)～10)24)]．粘液癌は，通常型の胆管癌・胆道癌や膵癌に比べ，術後の予後が良好とされている．

IPMNには主膵管型と分枝型が存在し，多くのIPNBは，主膵管型IPMNに相当すると考えられている[3)]．

分枝型IPNB：分枝型IPMNに相当するIPNBに関しては，1）胆管と交通を示さない，卵巣様間質を伴わない肝胆管嚢胞腺腫/腺癌，2）増殖性変化の目立つ胆管周囲嚢胞（図4-C, D）が，分枝型IPNBに相当する可能性が指摘されている[3)13)14)28)]．さらに最近，3）高度の嚢胞形成型のIPNBが分枝型IPNBに相当するとの報告があり，事実，高度の嚢胞型のIPNBでは，胆管周囲付属腺に乳頭状の腫瘍性病変が見られ，付属腺およびその導管が，嚢胞状に拡張を示す（図4-E）．今後の症例収集と解析が必要である．

b. 粘液性嚢胞性腫瘍（mucinous cystic neoplasm；MCN）

肝胆道に見られる嚢胞腺腫/嚢胞腺癌の中で，嚢胞壁に卵巣様間質を伴う例は，膵粘液性嚢胞性腫瘍の像に一致することが最近，注目されている．単胞性，多胞性があり，良性，境界病変，in situ癌，それに浸潤性の癌を見る．嚢胞内面は腫瘍性の円柱上皮で覆われており，これらの上皮は膵管被覆上皮ある

A　IPNBの病理組織像
(HE染色，弱拡大)

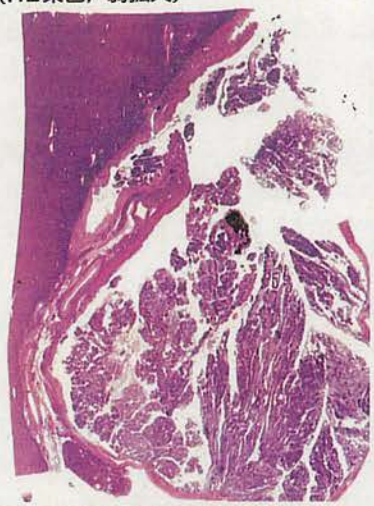

B　Onocyte型IPNBの病理組織像
(HE染色，中拡大)

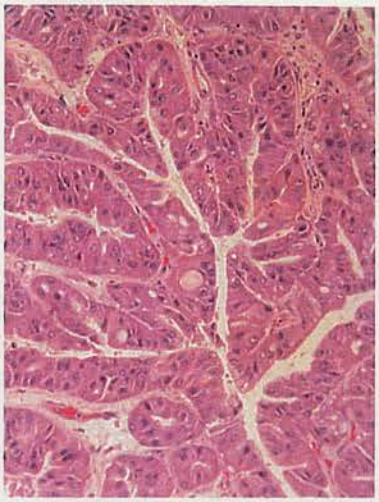

C　胆管周囲嚢胞の病理組織像
(HE染色，ルーペ像)

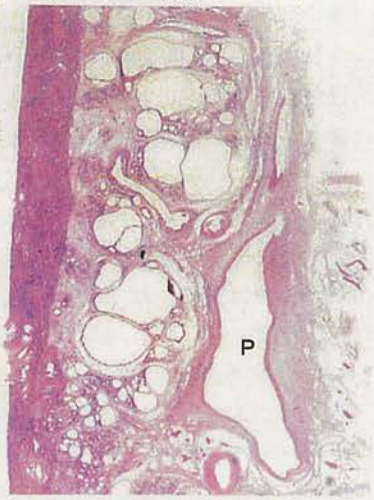

D　胆管周囲嚢胞の病理組織像
(HE染色)

E　病理組織像(HE染色)

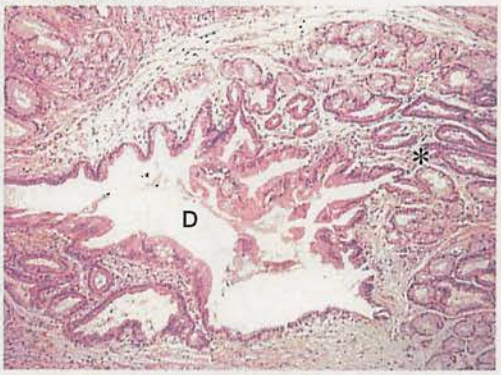

図4　IPNBと胆管周囲嚢胞
C：肝門部に多数の嚢胞形成を見る．P：門脈
D：L：胆管腔，C：嚢胞．
E：IPNBの壁の一部に，胆管周囲付属腺(＊)およびその導管(D)の腫瘍性変化を見る．

いは胆管被覆上皮の形態と表現型を呈する．嚢胞壁内の卵巣様間質の間質細胞は，エストロゲンやプロゲステロンに対する受容体を発現する．また，原則，胆管内腔との交通はないが，稀に交通性を示す症例も報告されている．膵粘液性嚢胞性腫瘍は膵尾部に発生しやすいとされており，また肝胆道粘液性嚢胞性腫瘍は，肝左葉に発生しやすいとされている．

c. 漿液性嚢胞性腫瘍
(serous cystic neoplasm；SCN)

膵の漿液性嚢胞性腫瘍は稀であるが報告されている．その病理像は確立されている．肝胆道でもごく稀ではあるが，漿液性嚢胞性腫瘍が報告されている．

2) 浸潤性・結節性腺癌

胆管癌・胆道癌の多くは，浸潤性・結節性の肉眼増殖形態を示す(通常型)．この型は，膵での導管癌(外分泌腺癌)に類似することが知られている．ここでは，胆管癌・胆道癌の病理像と発現物質に関して，膵癌との類似点，相違点を中心に述べる．

a. 病理形態像

胆管癌・胆道癌の多くは肉眼的に線維性で，腫瘍部導管の内腔が狭窄，閉塞を示す[4)~6)]（図5-A，B）．組織学的にはいずれも高分化型あるいは中分化型の管状腺癌(種々の微小乳頭状成分を伴うことが多い)であることが多く，癌細胞は淡明な胞体であり，立方あるいは低円柱状の配列を示す腺癌である(図5-C)．しばしば豊富な線維性間質を伴う．しばしば神経周囲浸潤を示す．組織化学的，免疫組織化学的検討(免疫染色)で，酸性粘液の産生が高率であり，中性粘液

A　摘出標本

B　摘出標本

C　病理組織像（HE染色）

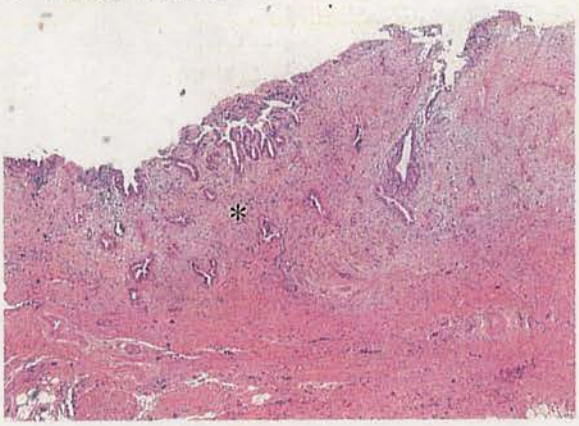

図5　通常型胆管癌
A：浸潤性．→：腫瘍
B：結節性．→：腫瘍
C：胆管壁に浸潤性腺癌を見る（＊）．

の産生も見られる．また，免疫染色でサイトケラチンCK7,8,18,19，さらに癌胎児蛋白であるCEA，CA19-9，CA125，EMA，MUC1が高率に検出される[4)5)]．さらに，heat shock protein（HSP），14-3-3 δ，Fascin，Topo II，Cdc2/p34も高率に発現することが報告されている[7)]．さらに，癌間質において高率にHSP47の発現が見られることも注目される．これらの像は膵の導管癌でも共通して見られる．

しかし，若干の相違点も知られている．Swierczynskiらはmesothelinは膵癌では高率であったが，胆管癌では約半数例であり，またprostate stem cell antigen（PSCA）は膵癌では50％で，胆管癌では14％であったとしている[7)]．いずれにしても，胆管癌・胆道癌と膵癌では，その組織形態像や粘液を含めた物質発現パターンと頻度が類似しており，これらの癌をブラインドで顕微鏡下で区別，鑑別することは容易ではない．

b．臨床像，治療に対する反応

浸潤性・結節性癌の胆管癌・胆道癌と膵癌の多くは，発見時，既に進行しており，外科的切除困難症例が多く，予後不良であることが多い．さらに種々の化学療法を含めた各種治療法に対する抵抗性を示す．最近，進行した膵癌に対する化学療法としてジェムザールやティーエスワンの有効性が報告されており，膵導管癌治療の新たな1ページを開く治療薬として注目され，期待されている．興味深いことに，これらのジェムザールやティーエスワンを用いた化学療法が，胆道癌・胆管癌でも有効性が論じられている[29)]．治療抵抗性の観点からも，浸潤性・結節性癌の胆管癌・胆道癌と膵癌には共通の遺伝因子の存在が考えられる．

3）上皮内異型病変†2 (intraepithelial neoplasia)

一方，胆管癌・胆道癌の多段階発癌での発癌経路として，胆管・胆道の被覆上皮に見られる平坦型上皮内

A　BilIN-1の病理組織像（HE染色）

B　BilIN-2の病理組織像（HE染色）

C　BilIN-3の病理組織像（HE染色）

図6　胆管上皮内異型病変（BilIN）
A：胆管被覆上皮の多層化，核濃染を見る．
B：Aの像に加え，多層化や核のせり出しを見る．
C：Bの像に加え，極性の乱れを見る．

異型病変（biliary intraepithelial neoplasia；BilIN）からの発癌と，乳頭状異型病変IPNBからの発癌経路が指摘されている[3)10)]．膵癌でも，その発癌経路として平坦型上皮内異型病変（pancreatic intraepithelial neoplasia；PanIN）と乳頭状異型病変IPMNが知られている．IPNBとIPMNに関しては上述した．BilINに関してPanINと比較しながら以下に述べる．

a. 病理形態像

平坦型上皮内異型病変はBilINと呼ばれ，異型度により3段階（BilIN-1, BilIN-2, BilIN-3）に分類される[9)30)]（図6）．そして，BilIN-3は上皮内癌であり，浸潤癌へと進展する病変である．BilINは，大型の肝内胆管や肝外胆管のみならず，肝内小型胆管や細胆管にも見られ[24)]，さらに胆管周囲付属腺（壁内腺，壁外腺の両方）やその導管にも見られる．

一方，膵に見られるPanINは，主に末梢膵管に見られる顕微鏡的異型病変であり，膵腺房あるいは介在部から発生するとされている．その異型度により3段階（PanIN-1, PanIN-2, PanIN-3）に分類され，PanIN-3は上皮内癌であり，浸潤癌へと進展する病変である[27)]．BilINとPanINは，発生する導管のサイズの違いがあるが，最近の報告では，PanIN類似の上皮内異型病変は末梢膵管のみならず中型の膵管を含めた全膵管系にも見られる．

†2　上皮内異型病変（intraepithelial neoplasia）

扁平上皮，導管あるいは腺管に見られる非浸潤性の腫瘍性病変であり，基底膜を破壊しない．多くはその異型度により3段階に分けられる．その生物学的な悪性度，病理像や病理学的な診断基準は，各々の臓器で異なる．胆管・胆道では，biliary intraepithelial neoplasia（BilIN）と呼ばれ，BilIN-1（mild dysplasia），BilIN-2（moderate dysplasia），BilIN-3（severe dysplasia）に分類される．

A　病理組織像（p16免疫染色）　B　病理組織像（p16免疫染色）

C　病理組織像（EZH2免疫染色）　D　病理組織像（EZH2免疫染色）

図7　胆管上皮内異型病変（BilIN）での癌関連分子の発現

A，B：BilIN-1（A）で細胞老化マーカーp16の発現を見るが，BilIN-2（B）でp16の発現低下を見る．

C，D：BilIN-1（C）でクロマチン修飾分子EZH2の発現はないが，BilIN-2（D）でEZH2の発現を見る．

b. 細胞増殖マーカーの発現

BilINおよびPanINにおいて，ki-67などの細胞増殖マーカーは段階的に発現率が高くなり，またp21やp53, cyclin D1も段階的に発現が増加する[31]．そして，p53に関しては，浸潤段階でその発現率が著しく増加する．Smad4は，正常あるいは反応性の胆管上皮で，恒常的あるいは高率に発現しているが，PanINおよびBilINの段階が高くなるにつれ減少し，この減少は浸潤性の癌部でさらに低下する．これらのマーカーの発現は，胆管・胆道系および膵で，前癌病変の異型度が高くなるにつれ，他の臓器での前癌病変で知られている細胞周期関連マーカーの発現が変動することを示している．

c. 癌遺伝子

膵癌では，95％以上の症例でK-rasの突然変異が見られる．PanINでもK-rasの突然変異が見られ，この癌遺伝子の変異が膵癌の中枢に存在する．胆管癌・胆道癌でもK-rasの突然変異が出現し，肝門部胆管癌では変異が高率に見られるとの報告があるが，成績が一定していない[32]．

d. 細胞老化とポリコーム蛋白

癌が進展するには細胞老化からの逸脱が必要である．細胞老化に関連したマーカーとして，p16が重要である（図7-A, B）．この分子は過形成性の上皮で発現しており，BilIN-1でも高率であるが，BilIN-2, BilIN-3で発現が有意に減少し，浸潤した胆管癌でも発現低下が持続する．ポリコーム蛋白は，染色体を修飾する蛋白質として最近注目されており，epigeneticな遺伝子の変化に関連するとされている．特に，ポリコーム蛋白EZH2とBmi1が現在，注

A　病理組織像（HE染色，弱拡大）

B　病理組織像（HE染色，中拡大）

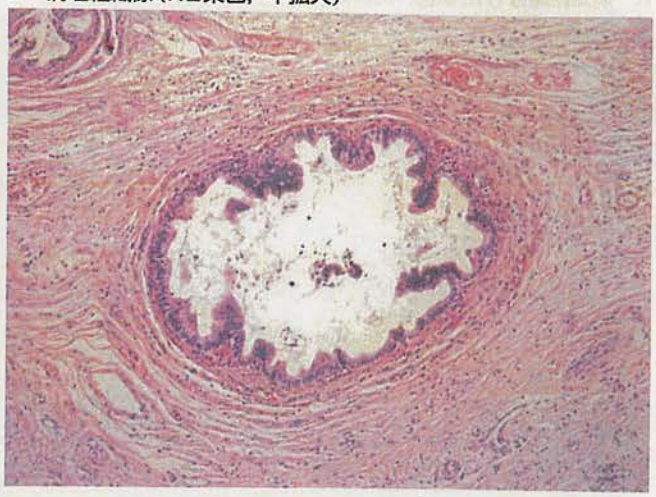

図8　肝内大型胆管の周囲付属腺での異型上皮
A：胆管壁内外で，付属腺の増生を見る．＊：付属腺
B：増生した導管に異型病変を見る．

目されており，最近の我々の研究では，EZH2の発現がBilIN-2, BilIN-3で高率となるのが特徴である（図7-C, D）[33]．一方，浸潤した膵癌でもp16の発現が欠損しており，PanIN-3でも発現低下が報告されている[34]．

4）胆管周囲付属腺と膵管周囲付属腺からの発癌

従来より胆管・胆道系では，生理的に分布する胆管周囲付属腺での増殖性病変や腫瘍発生，発癌が注目されてきたが，最近，膵管にも類似の腺組織が生理的に分布することが報告され，化生や増殖性変化が見られ腫瘍発生の観点からも注目されている[3)13)14)]．

a．胆管周囲付属腺

我々の多数の剖検例を用いた検討から，胆管周囲付属腺の腺上皮やその導管上皮には，種々の増生性変化，および種々の異型像（デスプラジア）が見られる（図8-A, B）．そして，この部位が肝内大型胆管癌や肝門部胆管癌の発生母地になりうること[13)14)]，さらにBilINに類似する上皮内異型病変が出現し，さらにIPNB，特に嚢胞型IPNBの発生することも注目されている．

b．膵管腺

最近，Strobelらは主膵管およびその主な分枝に，膵管壁内を中心に付属腺の分布することを報告し[15)]，この部位に化生や種々の異型病変が見られ，さらにPanIN類似の病変の発生することが指摘されている[15)]（図9）．従来より，膵腺房，介在部近傍から発生するとされているPanINと類似の病変が，太いレベルの膵管の膵管腺から発生し，膵癌へと進展する可能性が示唆される[35)]．膵管周囲付属腺からの発癌プロセスは，従来とは全く発癌機序の異なるプロセスであり，注目されている．

おわりに

胆管・胆道，膵に見られる疾患の中で，類似するあるいは共通する病態を呈する疾患に関して，病理像を中心に解説した．今後，膵管疾患で蓄積された研究成果を胆道系疾患の研究，臨床に応用し，さらに胆道系研究で得られた研究成果を膵管系疾患研究に応用することにより，相乗的な胆管・胆道，膵での研究展開が期待される．従来とは異なる角度からの研究であり，新たな臓器病理が創出される可能性に期待したい．

A　病理組織像（HE染色，弱拡大）　B　病理組織像（HE染色，中拡大）

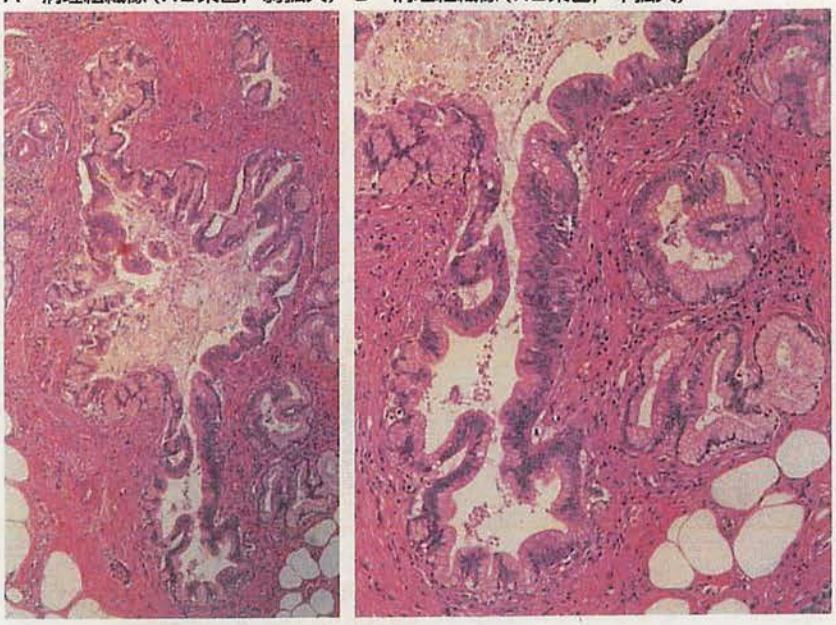

図9　中等大膵管および膵管腺での異型上皮

■文献

1) 日本胆道外科研究会: 外科・病理胆道癌取扱い規約. 金原出版, 2003.
2) Nakanuma Y, Hoso M, Sanzen T, et al: Microstructure and development of the normal and pathologic biliary tract in humans, including blood supply. Microsc Res Tech 38: 552-570, 1997.
3) Nakanuma Y: A novel approach to biliary tract pathology based on similarities to pancreatic counterparts: is the biliary tract an incomplete pancreas? Pathol Int 60: 419-429, 2010.
4) Solcia E, Capella C, Kloppel G: Tumors of the pancreas. *In* Atlas of Tumor Pathology. AFIP, p.31-144, 1995.
5) Albores-Saavedra J, Henson DE, Klimstra DS: Tumors of the gallbladder, extrahepatic bile ducts, and ampulla of Vater. *In* Atlas of Tumor Pathology. AFIP, p.181-233, 2000.
6) Longnecker DA, Hruban RH, Adler G, et al: Intraductal papillary-mucinous neoplasm of the pancreas. *In* Hamilton SR, Aaltonen LA (eds); Pathology and genetics: Tumours of the digestive system. WHO, p.237-240, 2000.
7) Swierczynski SL, Maitra A, Abraham SC, et al: Analysis of novel tumor markers in pancreatic and biliary carcinomas using tissue microarrays. Hum Pathol 35: 357-366, 2004.
8) Chen TC, Nakanuma Y, Zen Y, et al: Intraductal papillary neoplasia of the liver associated with hepatolithiasis. Hepatology 34: 651-658, 2001.
9) Zen Y, Sasaki M, Fujii T, et al: Different expression patterns of mucin core proteins and cytokeratins during intrahepatic cholangiocarcinogenesis from biliary intraepithelial neoplasia and intraductal papillary neoplasm of the bile duct: an immunohistochemical study of 110 cases of hepatolithiasis. J Hepatol 44: 350-358, 2006.
10) Zen Y, Fujii T, Itatsu K, et al: Biliary papillary tumors share pathological features with intraductal papillary mucinous neoplasm of the pancreas. Hepatology 44: 1333-1343, 2006.
11) Terada T, Nakanuma Y, Ohta G: Glandular elements around the intrahepatic bile ducts in man; their morphology and distribution in normal livers. Liver 7: 1-8, 1987.
12) Portman BC, Nakanuma Y: Diseases of bile ducts. *In* Burt AD, Portman BC, Ferrell LD (eds); MacSween's Pathology of the Liver. 5th ed, Churchill Livingstone, p.517-581, 2006.
13) Terada T, Nakanuma Y: Pathologic observations of intrahepatic peribiliary glands in 1,000 consecutive autopsy livers: IV. Hyperplasia of intramural and extramural glands. Hum Pathol 23: 483-490, 1992.
14) Terada T, Nakanuma Y: Pathological observations of intrahepatic peribiliary glands in 1,000 consecutive autopsy livers. II. A possible source of cholangiocarcinoma. Hepatology 12: 92-97, 1990.
15) Strobel O, Rosow DE, Rakhlin EY, et al: Pancreatic duct glands are distinct ductal compartments that react to chronic injury and mediate Shh-induced metaplasia. Gastroenterology 138: 1166-1177, 2010.
16) Zen Y, Harada K, Sasaki M, et al: IgG4-related sclerosing cholangitis with and without hepatic inflammatory pseudotumor, and sclerosing pancreatitis-associated sclerosing cholangitis: do they belong to a spectrum of sclerosing pancreatitis? Am J Surg Pathol 28: 1193-1203, 2004.
17) Zen Y, Fujii T, Harada K, et al: Th2 and regulatory immune reactions are increased in immunoglobin G4-related sclerosing pancreatitis and cholangitis. Hepatology 45: 1538-1546, 2007.
18) Nakanuma Y, Zen Y: Pathology and immunopathology of immunoglobulin G4-related sclerosing cholangitis: the latest addition to the sclerosing cholangitis family. Hepatol Res 37: S478-S486, 2007.

19) Terada T, Kida T, Nakanuma Y: Extrahepatic peribiliary glands express alpha-amylase isozymes, trypsin and pancreatic lipase: an immunohistochemical analysis. Hepatology 18: 803-808, 1993.
20) Terada T, Nakanuma Y, Kakita A: Pathologic observations of intrahepatic peribiliary glands in 1000 consecutive autopsy livers. Heterotopic pancreas in the liver. Gastroenterology 98: 1333-1337, 1990.
21) Terada T, Nakanuma Y: Development of human intrahepatic peribiliary glands. Histological, keratin immunohistochemical, and mucus histochemical analyses. Lab Invest 68: 261-269, 1993.
22) Kim MH, Moon SH, Kamisawa T: Major duodenal papilla in autoimmune pancreatitis. Dig Surg 27: 110-114, 2010.
23) Zen Y, Fujii T, Sato Y, et al: Pathological classification of hepatic inflammatory pseudotumor with respect to IgG4-related disease. Mod Pathol 20: 884-894, 2007.
24) Nakanuma Y, Sasaki M, Ishikawa A, et al: Biliary papillary neoplasm of the liver. Histol Histopathol 17: 851-861, 2002.
25) Chen TC, Nakanuma Y, Zen Y, et al: Intraductal papillary neoplasia of the liver associated with hepatolithiasis. Hepatology 34: 651-658, 2001.
26) Hruban RH, Takaori K, Klimstra DS, et al: An illustrated consensus on the classification of pancreatic intraepithelial neoplasia and intraductal papillary mucinous neoplasms. Am J Surg Pathol 28: 977-987, 2004.
27) Hruban RH, Adsay NV, Albores-Saavedra J, et al: Pancreatic intraepithelial neoplasia: a new nomenclature and classification system for pancreatic duct lesions. Am J Surg Pathol 25: 579-586, 2001.
28) Nakanuma Y, Kurumaya H, Ohta G: Multiple cysts in the hepatic hilum and their pathogenesis. A suggestion of periductal gland origin. Virchows Arch A Pathol Anat Histopathol 404: 341-350, 1984.
29) 太田哲生, 山雄健次: ワークショップI 胆道がん化学療法の新展開－ネオアジュバント・アジュバント・放射線治療を含む様々な試み. 胆道 24: 369-373, 2010.
30) Zen Y, Adsay NV, Bardadin K, et al: Biliary intraepithelial neoplasia: an international interobserver agreement study and proposal for diagnostic criteria. Mod Pathol 20: 701-709, 2007.
31) Nakanishi Y, Zen Y, Kondo S, et al: Expression of cell cycle-related molecules in biliary premalignant lesions: biliary intraepithelial neoplasia and biliary intraductal papillary neoplasm. Hum Pathol 39: 1153-1161, 2008.
32) Ohashi K, Tsutsumi M, Nakajima Y, et al: High rates of Ki-ras point mutation in both intra- and extra-hepatic cholangiocarcinomas. Jpn J Clin Oncol 24: 305-310, 1994.
33) Sasaki M, Yamaguchi J, Itatsu K, et al: Over-expression of polycomb group protein EZH2 relates to decreased expression of p16 INK4a in cholangiocarcinogenesis in hepatolithiasis. J Pathol 215: 175-183, 2008.
34) Abe K, Suda K, Arakawa A, et al: Different patterns of p16INK4A and p53 protein expressions in intraductal papillary-mucinous neoplasms and pancreatic intraepithelial neoplasia. Pancreas 34: 85-91, 2007.
35) 高折恭一, 古澤明彦, 山口義弥・他: PanIN: 最近の理解とpancreatic duct glandを巡る研究の新展開. 肝胆膵 61: 359-365, 2010.

Summary

Pathology of the Biliary Tract and Comparisons with Pancreatic Counterparts

Yasuni Nakanuma*, Malyee Hsu*, Motoko Sasaki*, et al

Some pathophysiology of the biliary tract may resemble that of the pancreas such as ductal adenocarcinomas, intraductal papillary tumors, cystic neoplasia and IgG4-related sclerosing disease. A comparison of biliary tract pathology and pancreatic pathology may lead to novel research and new clinical fields.

*Department of Human Pathology, Kanazawa University Graduate School of Medicine