# 骨孔内での腱骨移行部再生における力学的影響


| メタデータ | 言語: jpn<br>出版者:<br>公開日: 2017-10-04<br>キーワード (Ja):<br>キーワード (En):<br>作成者:<br>メールアドレス:<br>所属: |
| --- | --- |
| URL | http://hdl.handle.net/2297/4565 |

# 骨孔内での腱骨移行部再生における力学的影響

金沢大学大学院医学系研究科がん医科学専攻機能再建学
（旧講座名：整形外科学）
（主任：富田勝郎教授）
山　門　浩太郎

移植腱を骨孔に固定する手術は広く行われているが骨孔内での腱骨移行部の再生過程は未だ明確には解明されていない．応力が組織形成に与える影響について多くの知見があるが，腱骨移行部再生と応力の関係を検討した報告はない．そこで応力の違いが腱骨移行部の再生に影響するという仮説のもと骨孔内の部位による腱骨移行部再生過程の違いを観察し，応力と腱骨移行部成立の関係について検討を行った．組織学的検討には日本白色家兎44羽44膝を用いた．長趾伸筋腱の大腿骨起始部を切離し，脛骨冠状面上に関節面から約1 cm遠位で長軸に対して直角に形成した骨孔内に自由端を引き込み内側で固定した．4, 6, 8, 12週および6ヶ月で屠殺し，脛骨の骨軸と骨孔長軸それぞれに平行な面で切片を作製しHE染色，Masson染色を行い光顕にて観察し，骨孔上側（体幹近位側）内部（入口部から0.5－1.0 cmの範囲），骨孔上側入口部，骨孔下側（末梢側）内部，骨孔下側入口部の4箇所における腱骨移行部の組織学的形態を，再生過程において形成される界面組織（interface tissue）に特に注目して比較した．また，有限要素法解析（finite-element method, FEM）モデルを作成し骨孔周囲の応力を解析し，組織学的所見との比較をおこなった．組織学的観察では観察期間を通じて，骨孔の上側と下側では明らかに異なった組織を認めた．すなわち観察期間初期において上側では架橋線維形成を豊富に認めていたが下側では主に軟骨形成を認め経過とともに層板骨が形成されていた．シャーピー線維を伴う間接結合（indirect insertion）が骨孔上側に観察期間初期において高率に現れていたが，6ヶ月群では再生移行部組織は入口部に限局して観察され，内部の界面組織は上下側ともに大半の標本で消失していた．このとき骨孔下側入口部でも間接的結合部を認めたものの，4層構造を伴う直接結合（direct insertion）は骨孔上側にのみ認められた．FEMによる応力解析では，骨孔入口部の比較的狭い範囲に限局して骨孔上側には引張応力，骨孔下側では圧縮応力が働き，せん断応力は骨孔内の比較的広い範囲に上下ほぼ等しく分布していた．これらの組織所見とFEMモデルの解析結果を比較すると，骨孔内の応力分布に応じて異なる組織が誘導されていると思われた．骨孔の上側は引張応力が主でありシャーピー線維を伴う間接結合は骨孔上側に優位に現れ，また直接結合が上側にのみ観察されたことから，引張応力が腱骨移行部形成を促す可能性が示唆された．逆に骨孔下側は圧縮応力が主であるが，骨孔下側では旺盛な軟骨形成と骨新生が認められており骨・軟骨形成における圧縮応力の関与が示唆された．せん断応力は組織形態の違いを反映せず腱骨移行部形成に関与する可能性は少ないと思われた．

**Key words**　tendon-bone junction, mechanical stress, healing process

移植腱を骨孔に固定する手術は整形外科領域において広く行われているが，骨孔内での腱骨移行部の再生過程は未だ明確には解明されていない．軟部組織を用いた再建では骨孔内で腱骨移行部が再生されることによる生物学的結合の成立が必要であり，その結合過程を解明し再生を促進する因子を明らかにすることが求められるところである．一方，組織の分化再生における応力の役割についての知見が増大しつつある[1)~11)]．人工膝関節置換術患者のインプラント下における静水圧の高い部位での軟骨基質形成や，腱が走行中に方向を変える部位における腱細胞の線維軟骨化性（" functional enthesis" ）など圧縮応力が軟骨に対して促進的に働く現象が観察されている．逆に伸張された腱組織では，コラーゲン線維径が太くなり強度が増大することが知られており，引張り応力は腱に促進的に働いていると考えられている．

腱骨移行部は生体組織中でもっとも複雑な構造の一つである[12)]．正常な腱骨移行部は直接結合（direct insertion）と間接結合（indirect insertion）に大別できる．直接結合は腱（靭帯），非石灰化軟骨層，石灰化軟骨層，骨の4層構造を特徴としている．他方で間接結合は，石灰化線維軟骨層を欠くことが特徴である．これらはいずれも腱が軟骨を介して徐々に骨へと変化する組織と捉えることができるが，腱骨移行部と応力の関係について行われた研究はない．臨床では患肢の固定により移行部の再生が促進されるとされ，術後の患肢固定は経験的に推奨されてきた[13)]．逆に動物実験では，不動化により移行部の力学的強度が

平成13年8月9日受付，平成13年8月31日受理

Abbreviations：BMP-2, bone morphogenetic protein; EDL, extensor digitorum longus; FEM, finite-element method; MPa, megapascal

急速に低下することが観察されている[14)~16)].

これらの一見矛盾する結果に対する理論的考察はない．本研究の目的は，応力が腱骨移行部再生に影響するという仮定のもとで，骨孔内の部位による腱骨移行部再生過程の違いを観察し，有限要素法解析 (finite-element method, FEM) モデルにより導いた骨孔内の応力分布と比較を行うことで，腱骨移行部再生における応力の影響を検討することである．

## 対象および方法

動物実験については金沢大学宝町地区動物実験委員会の承認を受けた (承認番号：第000914号)．

### I．組織学的実験

成熟した日本白色家兎 (2.5－3.0 kg) 44羽44膝を用いた．麻酔はケタラール (三共製薬，東京) 125 mg筋注後にペントバルビタール (大日本製薬，大阪) 50－75 mgを静注して行った．清潔下に後足前面に3 cmの皮切を加え，長趾伸筋腱 (extensor digitorum longus, EDL) の大腿骨起始部を同定切離し，脛骨冠状面上に関節面から約1 cm遠位で長軸に対して直角に径2.5 mmの骨孔を開けた．形成した骨孔内に自由端を引き込み，内側に作製したスクリューポストに固定した (図1)．このとき長指伸筋腱は肢位にかかわらず骨孔に対して常に同じ方向に収縮するため骨孔内の応力分布は一定である．骨孔径と移植腱横径はほぼ等しく，骨孔壁と移植腱の間に間隙は生じなかった．手術後は特に固定を行わずケージに戻し自由に行動させた．すべての家兎は屠殺時に歩行可能であり，移植腱は機能していたも

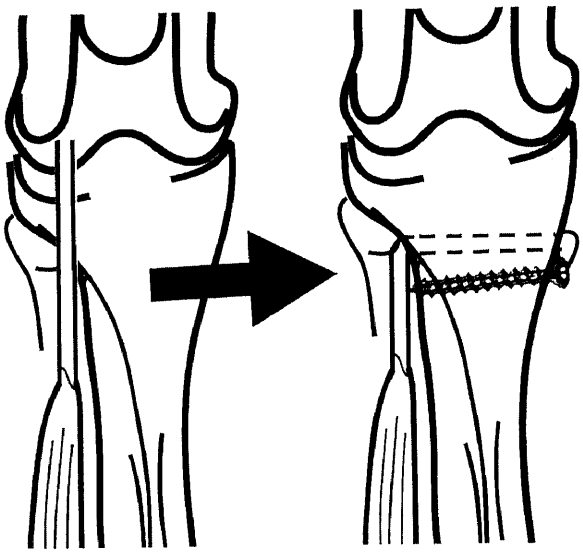

Fig. 1. Schematic illustration of the grafting procedure. A bone tunnel (2.5 mm in diameter) was created perpendicularly to the long axis of the tibia and the extensor digitorum longus (EDL) tendon, which was then released from its origin, passed through the bone tunnel and sutured to a medially inserted screw.

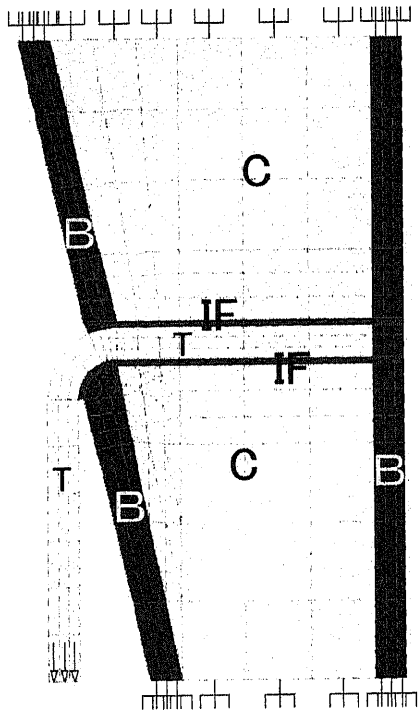


Fig. 2. The finite-element model used in this analysis. Material properties modeled are C, cancellous bone (E = 500 MPa, v = 0.49); B, cortical bone (E = 15 GPa, v = 0.49); T, tendon (E = 800 MPa, v = 0.49); IF, interface tissue (E = 1 MPa, v = 0.49). An average tensile stress of 16 MPa was applied to the lower end of the tendon. E, Young's modulus; v, Poisson's ratio.

Table 1. Histological classification of the tendon bone junction

| Morphological class | 4w (n=7) | | 6w (n=9) | | 8w (n=8) | | 12w (n=7) | | 6mos (n=9) | |
|---|---|---|---|---|---|---|---|---|---|---|
| | E | I | E | I | E | I | E | I | E | I |
| Upper side | | | | | | | | | | |
| Direct type of insertion | 0/7 | 0/7 | 0/9 | 0/9 | 0/8 | 0/8 | 0/7 | 0/7 | 2/9 | 0/9 |
| Collagen-fiber continuity | 5/7 | 6/7 | 4/9 | 7/9 | 8/8 | 6/8 | 3/7 | 5/7 | 5/9 | 1/9 |
| Interface without fiber-continuity | 2/7 | 1/7 | 5/9 | 1/9 | 0/8 | 1/8 | 2/7 | 0/7 | 0/9 | 3/9 |
| No interface | 0/7 | 0/7 | 0/9 | 1/9 | 0/8 | 1/8 | 2/7 | 2/7 | 2/9 | 5/9 |
| Lower side | | | | | | | | | | |
| Direct type of insertion | 0/7 | 0/7 | 0/9 | 0/9 | 0/8 | 0/8 | 0/7 | 0/7 | 0/9 | 0/9 |
| Collagen-fiber continuity | 0/7 | 1/7 | 1/9 | 1/9 | 0/8 | 0/8 | 3/7 | 0/7 | 6/9 | 0/9 |
| Interface without fiber-continuity | 7/7 | 5/7 | 8/9 | 4/9 | 8/8 | 2/8 | 4/7 | 0/7 | 1/9 | 0/9 |
| No interface | 0/7 | 1/7 | 0/9 | 3/9 | 0/8 | 6/8 | 0/7 | 7/7 | 2/9 | 9/9 |

Upper side, upper side of the bone tunnel; Lower side, lower side of the bone tunnle; E, at the entrance of the bone tunnel; I, inside the bone tunnel.

のと考えられた．4, 6, 8, 12週および6ヶ月で屠殺し，移植腱—脛骨複合体を摘出した．ホルマリンにて固定脱灰をおこない標本を作製し，脛骨の骨軸と骨孔長軸それぞれに平行な面で切片を作製しHE染色，Masson染色を行い，骨孔上側（体幹近位側）内部（入口部から0.5－1.0 cmの範囲），骨孔上側入口部，骨孔下側（末梢側）内部，骨孔下側入口部，それぞれの部位における腱骨移行部の組織学的形態を観察した．移植腱が骨に錨着する過程において，骨と移植腱の間に現れる界面組織の形態に注目し，コラーゲン線維の架橋に応じて，界面組織を認めないもの，コラーゲン線維の架橋を欠く界面組織，コラーゲン線維架橋を認める間接結合，4層構造を伴う直接結合の4型に分類した．

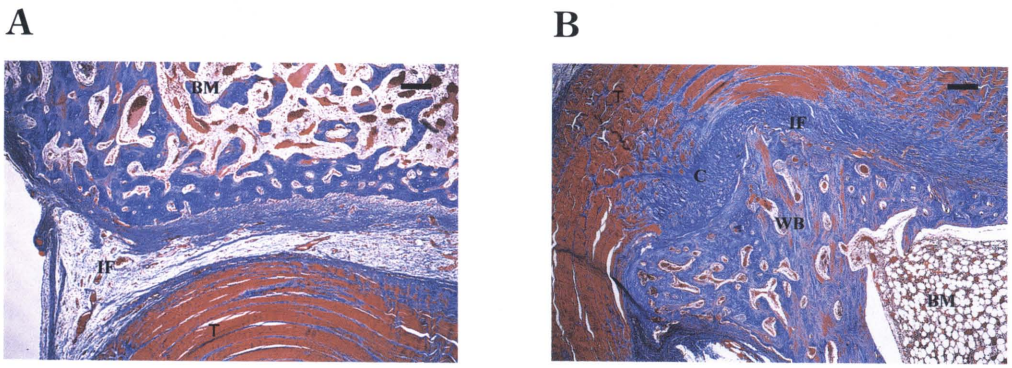


Fig. 3. Photomicrograph of the tendon-bone junction of a 4-week specimen (Masson trichrome stain, × 40).
(A) Upper region, entrance to tunnel. (B) Lower region, entrance to tunnel. Longitudinal section shows differences between upper side and lower side. Note the presence of an extensive fibrovascular interface on the upper side due to the pull of EDL, and of the foci of chondroid-like cells on the woven bone layer on the lower side. BM, bone marrow; C, chondroid foci; IF, interface tissue; T, tendon; WB, woven bone. Scale bar indicates 100 μm.

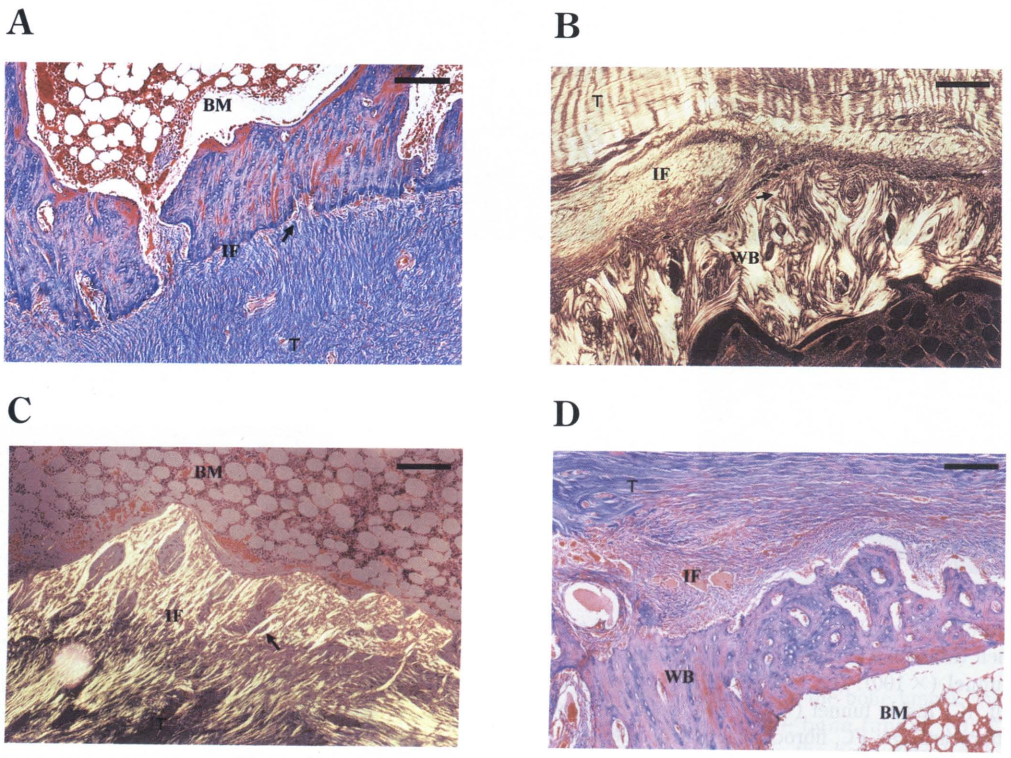


Fig. 4. Photomicrograph of the tendon-bone junction of a 6-week specimen. (A) Upper region, entrance to tunnel (Masson trichrome stain, × 100). (B) Lower region, entrance to tunnel (HE stain, polarized light, × 100). (C) Upper region inside tunnel (HE stain, polarized light, × 100). (D) Lower region inside tunnel (Masson trichrome stain, × 100). BM, bone marrow; IF, interface; T, tendon; arrow, Sharpey fiber. At the upper side abundant collagen-fiber continuity is shown. In contrast, a woven bone layer is seen at the lower side. Scale bar indicates 100 μm.

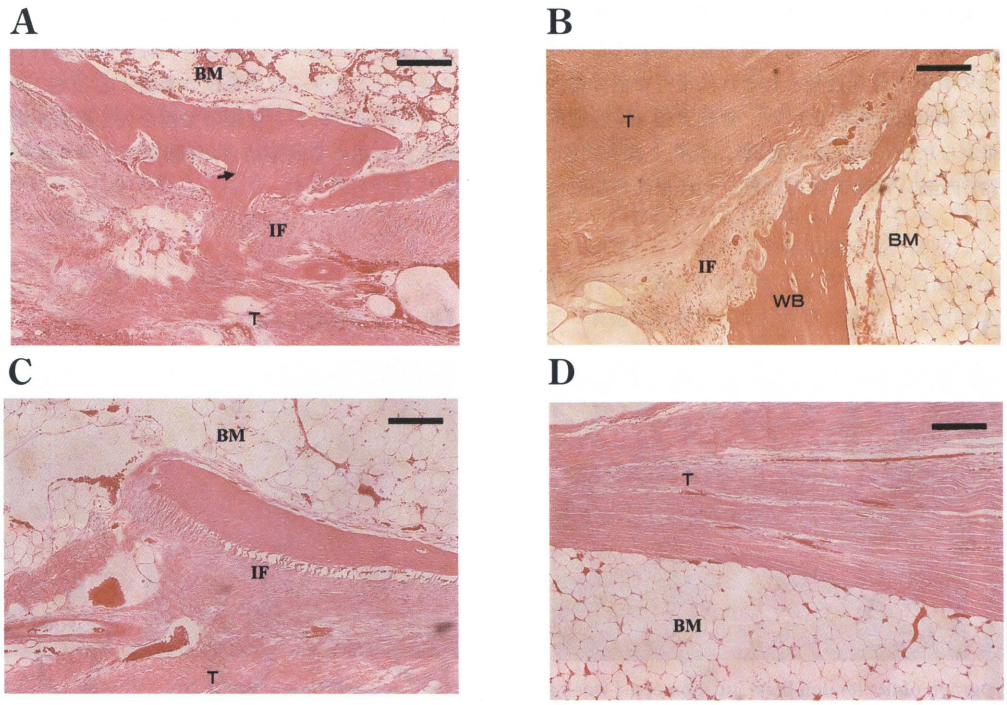


Fig. 5. Photomicrograph of the tendon-bone junction of a 12-week specimen. (HE stain, × 100.) (A) Upper region, entrance to tunnel. (B) Lower region, entrance to tunnel. (C) Upper region inside tunnel. (D) Lower region inside tunnel. BM, bone marrow; IF, interface; T, tendon; arrow, Sharpey fiber. At the upper side abundant collagen-fiber continuity is shown at the entrance, but the anchoring fibers inside the tunnel appear to be attenuated. At the lower side, the interface tissue inside the tunnel had disappeared, although the woven bone layer had become more organized and lamellar bone was observed at the entrance. Scale bar indicates 100 μm.

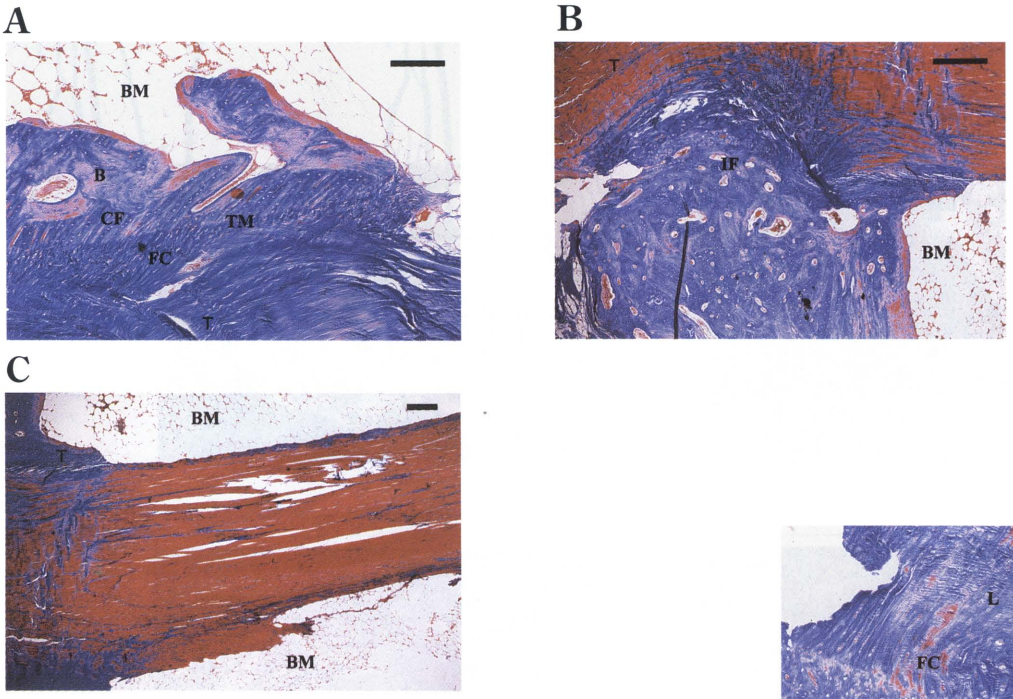


Fig. 6. Photomicrograph of the tendon-bone junction of a 6-month specimen (Masson trichrome stain). (A) Upper region, entrance to tunnel (× 100). (B) Lower region, entrance to tunnel (× 100). (C) Inside tunnel (× 40). BM, bone marrow; CF, calcified fibrocartilage; FC, fibrocartilage; TM, tide mark; WB, woven bone. Direct type of insertion is seen at the upper side and less organized interface at the lower side. The grafted tendon and bone are in contact with each other at both sides inside the tunnel. Note that the reestablished tendon-bone junction is well organized at the upper side in comparison with the lower side. Scale bar indicates 100 μm.

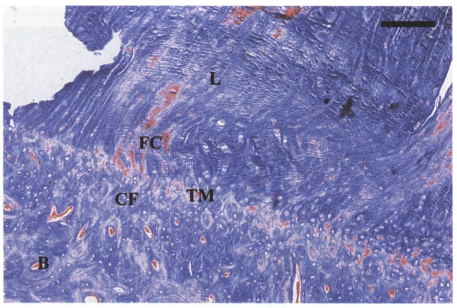


Fig. 7. Tibial insertion of a rabbit anterior cruciate ligament (Masson trichrome stain, × 100). The junction is composed of four zones. L, ligament; FC, fibrocartilage; CF, calcified fibrocartilage; B, bone; TM, tide mark. Between calcified fibrocartilage and fibrocartilage there is a tide mark. Scale bar indicates 100 μm.

Ⅱ．FEMによる応力解析

応力解析には汎用P法有限要素法解析ソフトStress Check (ESRD社，St. Louis，USA)を用いて，2次元FEMモデルを作成し，8次の次数まで解析をおこなった (図2)．材料特性は等方向性を仮定して，過去に報告されている数値を用いた[17]．皮質骨のヤング率を15 GPa (gigapascal) (ポアソン比0.49)，海綿骨500 MPa (megapascal) (0.49)，インターフェース組織1 MPa (0.49)，腱組織800 MPa (0.49)とした．EDLに遠位方向への16 MPaの荷重を加えた．これは腱の引張り強度の16%にあたると報告されている[18]．

## 成　　績

Ⅰ．組織所見

41膝について組織学的に評価が可能であった (表1)．6週群の1羽，8週群の1羽，12週群の1羽で腱が骨孔から逸脱した．

1．骨孔上側入口部

4週群において腱骨移行部に豊富なシャーピー線維の架橋を高率に認めた (図3A)．しかし内部に比較して，入口部ではシャーピー線維の密度が低くインターフェース組織も疎であり未成熟であった．6週群では豊富な線維架橋をみとめ間接結合が高頻度に観察された (図4A)．8週群では6週群と比較してあまり変化は見られなかった．12週群ではコラーゲン線維架橋および間接結合の形態はより成熟していた (図5A)．6ヶ月群では2標本を除くすべての標本に腱骨移行部の再生を認めた．さらに，正常の直接結合ときわめて類似した4層構造を明瞭に認める移行部形成を2標本に認めた (図6A，7)．

2．骨孔下側入口部

4週群では全標本で腱骨間に新生骨層の形成を認めるものの，線維架橋は認められなかった (図3B)．一部の標本では軟骨様細胞塊の集簇を新生骨層上に観察した．6週群，8週群では新生骨層はより成熟し層板構造を認めた (図4B)．一方，架橋線維は1標本でのみ認められた．12週群では骨層上に3標本で架橋線維を認めた (図5B)．12週以前でシャーピー線維はほとんど認められなかった．6ヶ月群では骨孔入口部から張り出すように形成された新生骨層上に6標本で間接結合の移行部形成を認めたが，直接結合型の移行部は観察されなかった (図6B)．

3．骨孔上側内部

4週群では上側入口部と同様にシャーピー線維の架橋が認められた (図3A)．6週群で架橋線維はより明瞭となり (図4 C)，8週群でも同様であった．しかし，12週群では入口部に比較して架橋線維束は不明瞭となり退縮しているように思われた (図5C)．6ヶ月群では膠原線維架橋は1標本でのみ認められ，5標本ではインターフェース組織自体が消失し骨孔壁と腱は接触していた (図6C)．

4．骨孔下側内部

4週群では腱骨間に新生骨層を認め1標本では架橋線維を認めた (図3B)．6週群で新生骨層はより明瞭な構造を呈し，コラーゲン線維の架橋をまばらに認めたものの，8週群で骨層は一部で無構造化を呈し架橋線維は認められなかった (図4D)．12週群および6ヶ月群では，全標本でインターフェース組織自体が消失しており，腱と骨髄は直接に接していた (図5D，6C)．

Ⅱ．FEMによる応力解析所見

1．圧縮応力，引張応力分布 (図8A，B)

脛骨骨軸方向の垂直ひずみは正の値が引張応力，負の値が圧縮応力をあらわしている．骨孔入口部のきわめて限られた範囲において骨孔上側に正のひずみを，下側で負のひずみを認めた．すなわち，入口部の狭い範囲において上側には引張応力，下側に圧縮応力が生じていると考えられた．

2．せん断応力分布 (図8 C)

界面組織層内に生じたせん断ひずみは上下側でほぼ等しく，入口部を中心に比較的広く認められた．

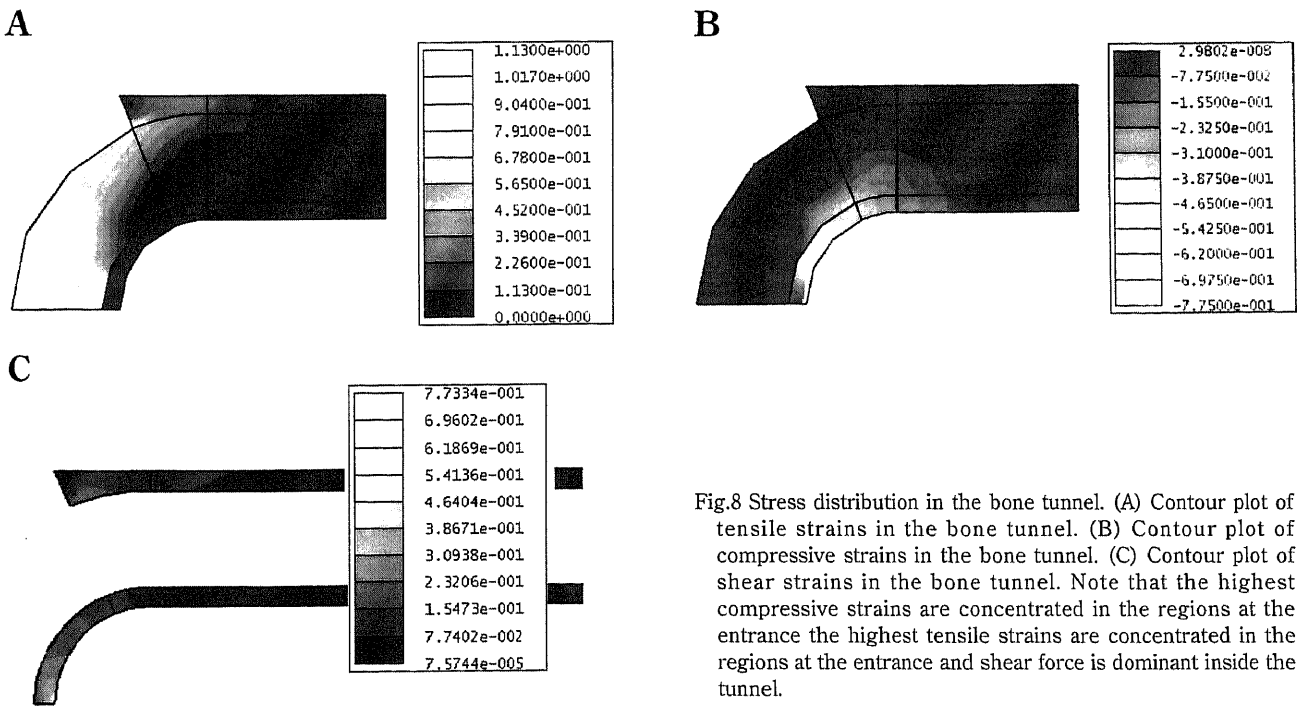


Fig.8 Stress distribution in the bone tunnel. (A) Contour plot of tensile strains in the bone tunnel. (B) Contour plot of compressive strains in the bone tunnel. (C) Contour plot of shear strains in the bone tunnel. Note that the highest compressive strains are concentrated in the regions at the entrance the highest tensile strains are concentrated in the regions at the entrance and shear force is dominant inside the tunnel.

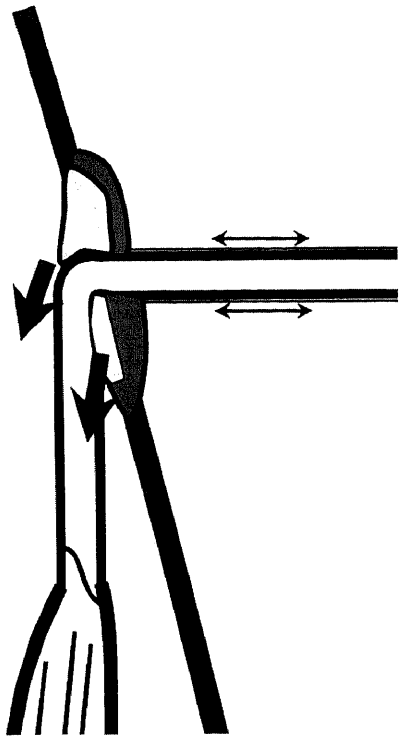

Fig. 9 Schematic illustration of regeneration of the tendon-bone junction at 6 months. Collagen fiber continuity is observed where tensile force is dominant. Inside the tunnel, interface tissue has disappeared where shear force is dominant. Arrow indicates the force vector applied to the interface tissue.

## 考　　察

様々なスポーツが盛んになるにつれて，靭帯損傷に対する治療の重要性は増大している．移植腱を骨孔に固定する手術は整形外科領域において広く行われているが，骨孔内での腱骨移行部の再生過程は未だ明確には解明されていない．なかでも前十字靭帯損傷は若年競技者の受傷頻度が高く，その障害も大きいため非常に重要な問題であるが手術方法や腱骨移行部再生過程など未解決の問題が多い．手術では，縫合による一次修復や人工腱を用いた再建術の成績が不良なこと，同種腱の感染性や抗原性の問題が解決されていないことから自家腱による再建手術が標準的な術式となっている．自家腱を用いた再建術についても，かつて腱骨移行部の温存された骨付き膝蓋腱が再建材料の主流であったが，術後の膝痛など腱採取に伴う問題から最近では屈筋腱（ハムストリングス）を用いる方法が見直され多く行われている[19)~21)]．

軟部組織を骨に固定するには，骨に作製した骨孔内に腱（靭帯）を引き込んで固定する方法が靭帯再建に限らず一般に用いられる．これらの方法では，腱骨移行部が再生されるまで軟部組織と骨との接点が弱点となることが指摘されている．また，長期的には腱骨移行部再生により生物学的結合が成立する必要がある．一方，前十字靭帯再建術の成績は年々向上し後療法もますます早められつつあり，近年では移植腱の成熟促進と早期の競技復帰をめざして，術後超早期から積極的に可動域訓練や荷重を行ういわゆる加速化リハビリテーションが注目されている[22)]．屈筋腱を用いる場合でも，移植腱を多重折として用いることで，腱自体の初期強度の問題は解決されつつある．しかし，屈筋腱などの軟部組織を移植腱として用いた場合には，固定部位での破綻が危惧されるため早期リハビリテーションには異論も多い[23)]．

以上，軟部組織による再建には腱骨移行部の再生による生物学的結合が必要であり，結合過程を解明し再生を促進する因子を明らかにすることが求められる．移行部再生を促進する試みとして古くは骨孔内へのフィブリン糊充填に始まり，骨形成因子（bone morphogenetic protein, BMP）-2などの局所投与が研究されている[24)25)]．また遺伝子導入なども一部では行われはじめているが，いずれも臨床応用のレベルにはない．さらにその重要性にもかかわらず移植腱の固定材料や手術術式についての研究に比し，移行部再生についての基礎的研究は少ない．

腱骨移行部は生体組織中でもっとも複雑な構造の一つである．これらは軟骨を介して靭帯が骨に変化する構造とみなすことができる．すなわち，徐々に硬さを増すことでストレスの集中を回避しているものと考えられる．正常な腱骨移行部は直接結合と間接結合に大別できる[12)]．直接結合は腱（靭帯），非石灰化軟骨層，石灰化軟骨層，骨の4層構造を特徴としている（図7）．他方で間接結合は石灰化線維軟骨層を欠くことが特徴である．移行部において骨と靭帯（腱）を接続する線維には，浅層線維（superficial fiber）と深層線維（deep fiber）があり，直接結合では大半が深層線維であるのに対し，間接結合では逆に浅層線維が主になる．間接結合では浅層線維が骨膜との連続性を保ち，深層では，コラーゲン線維束が骨新生により骨内に取り込まれる過程で作られると考えられるシャーピー線維（貫通線維，perforating fiber）が，骨との錨着をおこなっていると考えられている[26)]．

骨孔内での腱骨移行部再生過程について，Rodeoら[27)]は組織学的，力学的な観察を成犬を用いた詳細な実験から報告している．すなわち，移行部の再生は移植腱と骨孔壁間に，血行に富む界面組織が形成されることにより始まり，これらの界面組織への骨形成により進行する．界面組織には，シャーピー線維と類似した形態の腱と骨を結合する線維束（シャーピー様線維，Sharpey like fiber）があらわれる．界面組織は経時的に成熟し間接結合が再生するとしている．骨孔内に移植された腱（靭帯）と骨に生物学的結合（biological incorporation）が成立する事象については，動物実験やヒトの前十字靭帯再建手術後所見などほかにも多くの報告がある[27)~39)]．

応力が組織に与える影響について多くの知見がある[1)~11)]．応力と組織分化について統合的な理論をはじめて提唱したRouxの考えをもとに，Powels[1)]は静水圧（圧迫力）の増大により軟骨形成が促され組織の伸張によりコラーゲン線維形成と結合組織の増生がおこるとする考えを提唱した．Powelsの理論を発展させ，Carterら[2)]は応力とひずみの組み合わせにより異なった組織が誘導されると考えた．たとえば，組織の静水圧が強い場合は軟骨形成が優位となり，ひずみが大きければ線維形成が促され，両者が強い場合は線維軟骨への分化が生じるとしている．また，これらは局所の酸素分圧など他の要因によりさまざまな修飾を受けるものとしている．

これらの理論を裏付ける研究が，応力と軟骨細胞分化のかかわりについて多く行われている．Gioriら[9)]は，片側人工膝関節置換術患者の再置換時に得られたインプラント下に線維組織部分と軟骨基質部分があることに着目し，その組織所見と

FEM解析による応力分布の比較を行い，インプラント下において，0.7 MPaの静水圧は軟骨基質形成を促し10%以上のひずみは線維組織形成を促すに十分な応力刺激と結論している．最近では力学的刺激が組織分化を導く，分子生物学的機構が解明されつつある[11]．

ところが，腱（靭帯）組織における機械的刺激の研究は比較的少ない．Evankoら[6]は圧迫力が加わる部位において腱内の細胞が線維軟骨化生を生じることを観察し，間欠的な静水圧（圧迫力）による繰り返し刺激が重要と考察している．Gioriら[7]はFEMモデルと対比をすることで，腱内の静水圧（圧迫力）とゆがみのパターンが軟骨基質と線維基質の代謝回転によく相関していることを報告している．すなわち，腱が滑車で方向を変え圧迫力を受ける部分ではプロテオグリカンの密度と大きさが増大し，逆にコラーゲン径が小さくなると報告している．またMatyasら[8]は，内側側副靭帯の靭帯内部と骨付着部におけるFEMによる応力分布解析を行い，細胞の核形態と比較をおこなっている．これによれば，コラーゲン線維束の方向は靭帯内部の引張応力方向に一致し，その大きさにしたがって細胞および核は扁平化する．一方，骨付着部では圧縮応力が最大となり細胞および核もまた円形となる．

これらの結果をまとめると引張応力が腱に促進的に働き，圧縮応力が軟骨，骨に促進的に働くといえる．ところが，前述の如く腱骨移行部を腱が軟骨を介して徐々に骨へと変化する組織と捉えたとき，腱骨移行部形成と応力の関係について，どのような力が促進的に働くのかが疑問となる．しかしながら腱骨移行部と加わる力の関係について行われた検討は少ない[13)~16)]．臨床では，患肢の固定により移行部の再生が促進されるとされ，術後の患肢固定は経験的に推奨されてきた[13)]．逆に動物実験では，不動化により移行部の力学的強度が急速に低下することが観察されている[14)~16)]．これらの一見矛盾する結果に対する理論的考察はない．本研究では，応力が腱骨移行部再生に影響するとする仮説をたて，骨孔内の部位による腱骨移行部再生過程の違いを観察しFEMモデルにより導いた骨孔内の応力分布との比較を行うことで，腱骨移行部再生における応力の影響を観察することを目的として検討を行った．

まず組織学的観察では，観察期間を通じて骨孔の上側と下側では明らかに異なった組織を認めた．すなわち観察期間初期（4－8週）において上側では架橋線維形成を豊富に認めていたが，下側では主に軟骨形成を認め経過とともに層板骨が形成されていた．移行部において，シャーピー線維を伴う間接結合が骨孔上側に観察期間初期（4－8週）において高率に現れていたが，6ヶ月群では再生移行部組織は入口部に限局して観察され，内部の界面組織は上下側ともに大半の標本で消失していた．このとき骨孔下側入口部でも間接結合を認めたものの，4層構造を伴う直接結合は骨孔上側にのみ認められた．

また，今回用いた動物モデルにおける骨孔内応力分布は，観察期間の初期すなわち入口部で移行部が再生されるまで一定と考えられる．FEMモデルでは骨孔入口部分の狭い範囲において，上側に引張応力，下側に圧縮応力が認められた．すなわち，骨孔の脛骨軸方向では，骨孔上側には骨から靭帯を引き離す力（引張応力），骨孔下側では腱を骨に押し付ける力（圧縮応力）が働くと考えられる（図8 A, B）．これらは骨孔近傍の狭い範囲に限局して認められた．一方，骨孔長軸方向では，骨孔上下側でほぼ等しいせん断応力を骨孔入口部中心に比較的広い範囲で認めた（図8C）．

これらの組織所見とFEMモデルの解析結果を比較すると，骨孔内の応力分布に応じて異なる組織が誘導されていると考えられる．骨孔の上側は引張応力が主であり，引張応力と腱骨移行部再生の関連性が強く示唆される．逆に骨孔下側は圧縮応力が主であり，圧縮応力と軟骨形成の関連が示唆される．入口部下側では移植腱は骨孔壁に強く押し付けられる．圧迫力は入口部で強く，骨孔内では急速に減衰する．そのため，入口部で旺盛な骨形成が認められると思われる．また，6ヶ月時点では骨孔入口部下側でも移行部が形成されていた．これは骨孔上側の移行部が成熟することにより特に下側の応力分布が変化し，下側にも図の如く引張応力が加わったためと考えられる．一方，せん断応力は骨孔の上下側でほとんど差がないことから，観察された組織学的差異を説明できず，腱骨移行部再生や軟骨，骨形成においてほとんど関与しないものと思われる．

本研究の結果において以下の3点が興味深いところであると考えた．すなわち，骨孔上側では，いったん内部に形成された移行部が経時的に消失した．骨孔下側入口部では，初期において軟骨形成，層板骨形成がおこなわれ，コラーゲン線維架橋はほとんど見られないものの，晩期では間接結合が形成されていた．観察期間後期（12週群と6ヶ月群）では，骨孔内部で上下側ともに界面組織自体が高率に消失していた(図6C)．

まず，骨孔上側において観察期間初期では，骨孔内部で優性であった再生移行部が界面組織も含めて消失したことについて以下の理由が考えられる．すなわち，移植腱は骨孔内で下方へ引かれるため入口部上側では移植腱と骨との間隙が大きくなり，界面組織形成は入口部で遅れるものと思われる．そのため初期では骨孔内部まで引張応力が伝わり移行部が形成されるが，入口部の界面組織が成熟し移行部が形成された後には，引張応力が加わらなくなるために徐々に消失したものと思われる．引張応力が移行部再生に強く関与するとして一元的に説明できるものと思われる．

次に，骨孔下側には旺盛な軟骨骨化が認められたことについて圧縮応力の関与が示唆される．特に入口部では経時的に成熟し層板骨層を形成した．これらは圧縮応力による軟骨形成，および骨形成促進作用として理解されるものであり，過去の報告と矛盾しない結果である．一方で最終的に下側でも入口部において再生移行部が観察されたことは，晩期における応力分布の変化によるものと考えた．すなわち，骨孔入口部から張り出すように形成された新生骨層は引張応力を受ける環境にあり（図9），移行部再生はこの変化した環境によるものではないかと思われた．しかしながら，本FEMモデルは観察期間後期の応力分布を反映していないため，今後の検討が必要と思われた．

12週群と6ヶ月群では，骨孔内部の上下両側で高率に界面組織自体の消失が観察されたが，これらの原因として応力遮断効果が考えられる．骨孔入口部で移行部が形成されると，骨孔の内部に加わる応力は低下する（応力遮断）．さらに，骨孔内部の主な応力はせん断応力であり，せん断応力に移行部形成を刺激する作用がないことが要因となっている可能性もまた示唆されるが，本研究からはいずれが主因かを断ずることはできない．

本研究にはいくつかの限界が存在する．一つには本研究は定性的研究であり骨孔内における応力分布はあくまでもFEMモデルによるシミュレーションであるため，現実の応力分布を反映していない可能性がある．また今回作成した動物モデルは関

節外再建モデルであり，関節内での事象と異なる可能性がある．しかしながら腱骨移行部再生過程の検討は，前十字靭帯再建術などの関節内手術のみならず他の靭帯再建手術全ての基礎たるものであり，今後動物モデルの検討や骨孔内における時間的，空間的応力分布をより詳細に検証することで，腱骨移行部再生に必要な力学的条件を明らかにすることが可能と考える．

## 結　　論

骨孔内における腱骨移行部再生過程の部位による組織学的な違いを観察し，FEMモデルにより導いた骨孔内の応力分布との比較を行うことにより，以下の結論を得た．

1．骨孔の上側と下側では明らかに異なる組織が形成されており，骨孔内の応力分布に応じて異なる組織が誘導されていると思われた．

2．骨孔の上側は引張応力が主であり，シャーピー線維を伴う間接結合は骨孔上側に優位に現れ，また直接結合が上側にのみ観察されたことから，引張応力が腱骨移行部形成を促す可能性が示唆された．

3．骨孔下側では入口部を中心に旺盛な軟骨・骨形成が観察された．骨孔下側入口部の比較的狭い範囲に限局して圧縮応力が存在し，圧縮応力が骨・軟骨形成を促す可能性が示唆された．

4．せん断応力は骨孔内の比較的広い範囲に上下ほぼ等しく分布していることから，観察された組織学的差異を説明するものではなく，腱骨移行部形成に関与する可能性は少ないと考えた．

5．6ヶ月時において，骨孔内部では上下両側で腱骨移行部や新生骨層のみならず界面組織自体が消失していた．これは入口部で移行部形成され生物学的固定が成立した結果，骨孔内部の応力が低下したためと考えた．

以上，引張応力により骨腱移行部形成が促進され圧縮応力が骨・軟骨形成を促す可能性が示唆された．またせん断応力が骨腱移行部形成に関与する可能性は少ないと考えた．

## 謝　　辞

稿を終えるにあたり，ご指導，ご高閲を賜りました恩師富田勝郎教授および，直接ご指導，ご教示を頂きました北岡克彦講師に深甚なる謝意を表します．また，本研究遂行に際しご助言，ご協力を頂きました山田泰士先生および標本作成にご協力頂いた笠井洋子氏に感謝いたします．なお，本論分の要旨の一部は第26回日本整形外科スポーツ医学会（東京），第19回Southern Biomedical Engineering Conference（バージニア，USA），第15回日本整形外科基礎学術集会（京都）において発表した．

## 文　　献

1） Powels F. Biomechanics of the Locomotor Apparatus. p375-407, Berlin, Springer-Verlag, 1980

2） Carter DR, Meulen MCH, Beaupre GSB. Mechanobiologic regulation of osteogenesis and arthrogenesis. In Buckwalter JA, Ehrlich MG, Sandell LJ, Trippel SB, (eds), Skeletal growth and development, 1st ed, p99-130, American Academy of Orthopaedic Surgeons, Rosemont, 1998

3） Slack C, Flint MH, Thompson BM. The effect of tensional load on isolated embryonic chick tendons in organ culture. Connect Tissue Res 12: 229-247, 1984

4） Hannafin JA, Arnoczky SP, Hoonjan A, Torzilli PA. Effect of stress deprivation and cyclic tensile loading on the material and morphologic properties of canine flexor digitorum profundus tendon: an in vitro study. J Orthop Res 13: 907-914, 1995

5） Nabeshima Y, Grood ES, Sakurai A, Herman JH. Uniaxial tension inhibits tendon collagen degradation by collagenase in vitro. J Orthop Res 14: 123-30, 1996

6） Evanko SP, Vogel KG. Proteoglycan synthesis in fetal tendon is differentially regulated by cyclic compression in vitro. Arch Biochem Biophys 307: 153-64, 1993

7） Giori NJ, Beaupre GSB, Carter DR. Cellular shape and pressure may mediate mechanical control of tissue composition in tendons. J Orthop Res 11: 581-591, 1993

8） Matyas JR, Anton MG, Shrive NG, Frank CB. Stress governs tissue phenotype at the femoral insertion of the rabbit MCL. J Biomech 28:147-57, 1995

9） Giori NJ, Ryd L, Carter DR. Mechanical influence on tissue differentiation at bone-cement interface. J Arthroplasty 10: 514-522, 1995

10） Okuda Y, Gorski JP, An K-N, Amadio PC. Biochemical, histological, and biomechanical analysis of canine tendon. J Orthop Res 5: 60-68, 1987

11） Tanck E, van Driel WD, Hagen JW, Burger EH, Blankevoort L, Huiskes R. Why does intermittent hydrostatic pressure enhance the mineralization process in fetal cartilage. J Biomech 32: 153-161, 1999

12） Cooper RR, Misol S. Tendon and ligament insertion: a light and electron microscopic study. J Bone Joint Surg Am 52: 1-21, 1960

13） Arnoczky SP, Torzilli P, Warren R, Allen A. Biological fixation of ligament prosthesis and augmentation: an evaluation of bone ingrowth in the dog. Am J Sports Med 16: 106-112, 1988

14） Woo SL-Y, Gomez MA, Sites TJ. The biomechanical and morphological changes in the medial collateral ligament of rabbit after immobilization and rimobilization. J Bone Joint Surg Am 69: 1200-1211, 1987

15） Laros GS, Tripton CM, Cooper RR. influence of physical activity on ligament insertion in the knee of dogs. J Bone Joint Surg Am 53: 275-286, 1971

16） Noyes FR, Grood ES. the strength of anterior cruciate ligament in human and rhesus monkeys: age-related changes. J Bone Joint Surg Am 58: 1074-1082, 1976

17） Huiskes R, Verdonschot N. Biomechanics of artificial joints: The hip In Mow VC, Hayes WC, Buckwalter (eds), Basic orthopaedic biomechanics, 2nd ed, p395-460, Lippincott-Raven, Philadelphia, 1997

18） Gelberman R, Goldberg V, An K-N, Banes A. Tendon. In Woo SL-Y, Buckwalter JA (eds), Injury and repair of the musculoskeletal soft tissues, 1st ed, p5-40, American Academy of Orthopaedic Surgeons, Rosemont, 1987

19） Larson, RV. Anterior cruciate ligament reconstruction with hamstring tendons. Operative Techniques in Orthopaedics 6: 136-146, 1996

20） Howell SM, Gottlieb JE. Endoscopic fixation of a double-looped semitendinosus ant gracilis anterior cruciate ligament

graft using Bone Mulch screw. Operative Techniques in Orthopaedics 6: 152-160, 1996

21) Corry IS, Webb JM, Clingeleffer AJ, Pinczewski, LA. Arthroscopic reconstruction of the anterior cruciate ligament. A comparison of patellar tendon autograft and four-strand hamstring tendon autograft. Am J Sport Med 27: 444-454, 1999

22) Shelbourne KD, Gray T. Anterior cruciate ligament reconstruction with autogenous patellar tendon graft followed by accelerated rehabilitation: A two- to nine-year followup. Am J Sports Med 25: 786-795, 1997

23) Montgomery KD, Herschman EB, Nicholas S. Anterior cruciate ligament injury. In Arendt EA (ed), Orthopaedic Knowledge update: sports medicine 2, p307-316, American Academy of Orthopaedic Surgeons, Rosemont, 1999

24) Shoemaker SC, Rechl H, Campbell P, Kram HB, Sanchez M. Effect of fibrinsealant on incorporation of autograft and zenograft endons within bone tunnels. A preliminary study. Am J Sport Med 17: 318-24, 1989

25) Rodeo SA, Suzuki K, Deng X-H, Wozney J, Warren RF. Use of recombinant human bone morphogenetic protein-2 to enhance tendon healing in a bone tunnel. Am J Sports Med 27: 476-488, 1999

26) Woo SL-Y, Maynard J, Butler D, Lyon R, Torzilli P, Akeson W, Cooper R, Oakes B. Ligament, tendon, and joint capsule insertions to bone. *In* Woo SL-Y, Buckwalter JA (eds), Injury and repair of the musculoskeletal soft tissues, 1st ed, p133-166, American Academy of Orthopaedic Surgeons, Rosemont, 1987

27) Rodeo SA, Arnoczky SP, Torzilli PA, Hidaka C, Warren RF. Tendon-healing in a bone tunnel. A biomechanical and histological study in the dog. J Bone Joint Surg 75A: 1795-1803, 1993

28) Blickenstaff KR, Grana WA, Egle D. Analysis of a semitendinosus autograft in a rabbit model. Am J Sports Med 25: 554-559, 1997

29) Goradia VK, Rochat MC, Grana WA, Rohre MD, Prasad HS. Tendon-to-bone healing of a semitendinosus tendon autograft used for ACL reconstruction in a sheep model. Am J Knee Surg 13: 143-151, 2000

30) Panni AS, Fabbriciani C, Delcogliano A, Franzese S. Bone-ligament interactin in patellar tendon reconstruction of the ACL. Knee Surg Sports Traumatol Arthrosc 1: 4-8, 1993

31) Panni AS, Milano G, Lucania L, Fabbriciani C. Graft healing after anterior cruciate ligament reconstruction in rabbits. Clin Orthop 343: 203-212, 1997

32) St Pierre P, Olson EJ, Elliott JJ, O' Hair KC, McKinney LA, Ryan J. Tendon-healing to cortical bone compared with healing to a cancellous trough. A biomechanical and histological evaluation in goats. J Bone Joint Surg [Am] 77-A: 1858-1866, 1995

33) Scranton PE, Lanzer WL, Ferguson MS, Kirkman TR, Pflaster DS. Mechanisms of anterior cruciate ligament neovascularization and ligamentization. Arthroscopy 14: 702-716, 1998

34) Jones JR, Smibert JG, Mccullough CJ, Price AB, Hutton WC. Tendon implantation into bone: An experimental study. J Hand Surg [Br] 12: 306-312, 1987

35) Grana WA, Egle DM, Mahnken R, Coodhart CW: An analysis of autograft fixation after anterior cruciate ligament reconstruction in a rabbit model. Am J Sports Med 22: 344-351, 1994

36) Liu SH, Panossian V, Al-Shaikh R, Tomin E, Shepherd E, Finerman GA, Lane JM. Morphology and matrix composition during early tendon to bone healing. Clin Orthop 339: 253-260, 1997

37) Shaieb MD, Singer DI, Grimes J, Namiki H. Evaluation of tendon-to-bone reattachment: a rabbit model. Am J Orthop 29: 537-42, 2000

38) Pinczewski LA, Clingeleffer AJ, Otto DD, Bonar SF, Corry IS. Integration of hamstring tendon graft with bone in reconstruction of the anterior cruciate ligament. Arthroscopy 13: 641-643, 1997

39) Erikson K, Kindblom L-G, Wredmark T: Semitendinosus tendon graft ingrowth in tibial tunnel following ACL reconstruction. Acta Orthop Scand 71: 275-279, 2000

**Influence of Mechanical Stress on Graft Healing in a Bone Tunnel**

Koutaro Yamakado, Department of Restrative Medicine of Neuro-Musculoskeketal system, Graduate School of Medical Science, Kanazawa University, 920-8640 — J. Juzen Med Soc., **110,** 273 — 282 (2001)

**Key words** tendon-bone junction, mechanical stress, healing process

**Abstract**

To examine the relationship between mechanical stress and tendon-bone healing, forty-four female Japanese White rabbits underwent transplantation of the Extensor Digitorum Longus tendon into a tibial bone tunnel created perpendicular to the long axis of the bone. After surgery, the animals were returned to their cages, free to move about without any restriction or immobilization of their extremities. The morphological differences in tendon-bone junctions in terms of location and time were evaluated at 4, 6, 8, 12 and 26 weeks. A two-dimensional, plain strain finite-element analysis representing a coronal plane view of the bone tunnel in the tibia was created to determine the stress distribution in the bone tunnel. At 4 and 6 weeks abundant collagen-fiber continuity between the graft and the bone was observed at the upper side of the bone tunnel. These fibers resembled Sharpey fibers. The lower side of the tunnel showed a layer of newly formed woven bone. At 8 and 12 weeks, the collagen-fiber continuity at the upper side inside the tunnel had become attenuated, but it was more organized at the entrance. At the lower side, the woven bone layer was still present at the entrance but had disappeared inside the tunnel. By 26 weeks, regenerated tendon-bone junction was observed only at the entrance with direct insertion was observed only at the upper side. The interface tissue inside the tunnel had disappeared on both sides. Patterns of strain distribution in the bone tunnel showed that the highest compressive and tensile strains are both concentrated in the regions at the entrance while shear force is dominant inside the tunnel. Stress distribution in the bone tunnel is compressive on the lower side and tensile on the upper side at the entrance, and again shear force is dominant inside the tunnel. A comparison of histology and stress distribution suggested that tensile stress enhanced the healing process of tendon-bone junctions, compressive stress promoted chondroid formation, and shear load had little or no effect on regeneration of the tendon-bone junction.