Microangioarchitecture of Experimentally Induced Tongue Carcinoma

メタデータ	言語: jpn
	出版者:
	公開日: 2017-10-04
	キーワード (Ja):
	キーワード (En):
	作成者:
	メールアドレス:
	所属:
URL	http://hdl.handle.net/2297/9280

金沢大学十全医学会雑誌　第107巻　第1号　74－86（1998）

実験舌癌における腫瘍血管構築像の検討

－特に浸潤増殖像との関連について－

金沢大学医学部医学科歯科口腔外科学講座（主任：山本悦秀教授）
茶　谷　修　平

口腔扁平上皮癌の浸潤増殖における腫瘍血管の変化とその意義の解明を目的として，ジメチルベンズアントラセン(9,10-dimethyl-1,2-benzanthracene, DMBA) 誘発ハムスター舌癌の血管構築を検討した．発癌処置としてハムスターの右舌側縁部を歯科用クレンザーで擦過した後，1.0％DMBAアセトン溶液を週3回塗布した．肉眼的に発癌を確認し，ハムスターの体重が減少して悪液質の所見がみられた時点で順次全身麻酔下に上行大動脈より墨汁を注入した．その後，組織片を採取し，100 μmの厚さの透明標本を作製し血管像を観察した．得られた腫瘍の浸潤様式別内訳は1型8匹，2型8匹，3型23匹，4C型5匹であった．また，肉眼的発育様式は外向性が36匹，内向性が8匹であった．血管構築像は各浸潤様式においてそれぞれ特徴的な像を呈した．すなわち，1，2型の浸潤癌では腫瘍の外向性増殖に伴う樹枝状血管像を呈し，血管密度の著しい増大を認めた．3型の浸潤癌になると腫瘍胞巣の浸潤に伴うリング状血管を認め，4C型のび漫性浸潤癌では既存血管の破壊像がみられ，むしろ血管密度は低下していた．各腫瘍の血管密度と浸潤様式との関係では，浸潤様式が高度になるほど血管密度は低くなる傾向にあった ($p<0.05$)．また，外向性発育の癌では内向性のものと比較して有意に血管密度は高かった ($p<0.05$)．一方，腫瘍の増殖能の検討では浸潤様式が高度になるほど癌細胞の増殖細胞核抗原 (proliferating cell nuclear antigen, PCNA) 陽性率は高度になり，浸潤様式1，2型と3，4C型との間に有意差が認められた ($p<0.05$)．また，血管密度が高くなるほどPCNA陽性率は低い傾向にあり ($p<0.05$)，血管密度と増殖能は比例しない結果であった．癌細胞における血管内皮細胞増殖因子 (vasucular endothlial growth factor, VEGF) の発現を浸潤様式別に検討した結果では，浸潤様式が高度になるほどVEGFの発現も高度になった ($p<0.05$)．しかし，VEGFの発現と血管密度との関連性はみられなかった．以上の結果から，腫瘍血管は癌の浸潤や増殖形態に対応し変化することが示された．

Key words DMBA induced tongue cancer, mode of invasion, architecture of tumor vessel, proliferating cell nuclear antigen, vascular endothelial growth factor

口腔癌の治療成績は年々向上し，現在では5年生存率が65％を越えている[1)~3)]．この理由として新しい治療法の開発とともに診断技術の進歩が挙げられる．かつての病理組織学的診断では腫瘍が悪性か否かが問題であったが，現在ではさらに癌の悪性度や転移の可能性までもが診断されようとしている．近年，その中でも癌の深部への浸潤像が転移や予後と密接な関係があるとした報告が多数みられるようになり[4)~7)]，その浸潤様式[8)]が口腔扁平上皮癌の重要な予後因子の一つとして注目されている．しかし，症例による浸潤像の違いがなぜ生じるのか，浸潤像は癌の増大や進展に伴い変化するのかなど，不明な点が少なくない．そこで当講座においては，口腔扁平上皮癌の浸潤と転移の機序を解明する目的で，これまで一連の　研究を行ってきた[9)~12)]．その結果，各浸潤様式の癌においてその生物学的性質は異なり，組織学的には同じ口腔扁平上皮癌でも高度浸潤癌と低度浸潤癌では各蛋白の出現パターンが免疫組織化学的に全く異なることが証明されている[9)~11)]．

一方，墨汁注入法を用いて腫瘍血管構築を観察した報告は1927年のLewis[13)]が最初とされ，その後，各種の移植腫瘍や化学誘発癌モデルを用いた研究[14)~18)]が報告されている．その中でもFolkmanら[14)]は腫瘍が急激に増殖し悪性化する過程で腫瘍血管は不可欠なものであり，血管の造成を阻害すると腫瘍は増殖，浸潤，転移のいずれも阻止されることを報告している．また，臨床例においては，肺癌[19)]，胃癌[20)]，前立腺癌[21)]，大腸癌[22)]など多くの癌での増殖や転移に腫瘍血管が大きな役割を果たしていることが報告され，口腔癌においても転移や予後との関係について検討がなされている[23)~27)]．しかしながら，口腔扁平上皮癌症例については転移や予後と腫瘍血管密度が密接に関係するという報告[23)24)]と，関連しないという報告[25)~27)]があり未だ議論の多いところである．口腔癌についての腫瘍血管に関する基礎的な研究にはいくつかの報告[28)~31)]があるが，発癌

平成9年11月28日受付，平成10年1月29日受理

Abbreviations：DMBA, 9,10-dimethyl-1,2-benzanthracene; LSAB, labelled streptavidin biotin; PCNA, proliferating cell nuclear antigen; VEGF, vascular endothelial growth factor

前後の血管構築の変化[28]や化学療法[29]や放射線療法[30)31]による血管密度の変化について検討されたもののみで，癌細胞の浸潤能とそれによる血管の構築や機能の変化について検討されたものはなく未だ解明されていない．

また，1971年にFolkmanら[14]は腫瘍組織が正常組織や創傷治癒にくらべ血管新生が盛んであることの理由として，腫瘍細胞が血管新生を促進する物質を放出するために起こると考え，この物質を腫瘍血管新生因子 (tumor angiogenesis factor) と命名した．しかしながらその実体は長らく明らかにされていなかったが，1983年にSengerら[32]が血管の透過性を亢進させる蛋白を発見し，その蛋白がFerraraら[33]によって血管内皮細胞を特異的に増殖させる内皮細胞増殖因子(vasucular endothelial growth factor, VEGF)であることを報告した.その後，多くの腫瘍組織にこの蛋白は過剰に発現されていることが報告[34)~36]され，転移や予後との関係が指摘されている．そこで本研究では口腔癌の浸潤増殖動態における腫瘍血管の役割を明らかにする目的で実験的誘発舌癌モデルを用い各浸潤様式からみた腫瘍血管構築の変化，各浸潤様式分類と血管密度の関係，血管密度と細胞増殖動態との関係および浸潤様式や血管密度とVEGFとの関係について検討を行ったので報告する．

材料および方法

Ⅰ．実験動物

実験には6週齢・雄・体重約80gのシリアン系ゴールデンハムスター (粟津実験動物，摂津) を55匹1週間予備飼育の後に使用した。飼料は実験動物用固形飼料MF (オリエンタル酵母，東京) を，与え，飲料水は水道水を使用し，それぞれ自由摂取させた．

Ⅱ．発癌方法

発癌剤として1.0％ジメチルベンズアントラセン (9,10-dimethyl-1, 2-benzanthracene, DMBA) (和光純薬工業，大阪) アセトン溶液を使用し，発癌操作はFujitaら[37]の方法に従った．すなわち，エーテル麻酔下に週3回，50匹のハムスターの右側舌縁部を歯科用クレンザーで数回擦過した後，発癌剤の塗布を行った．この間，発癌部を肉眼的に観察し，粘膜の粗造感を認めた時点で5匹屠殺した．残りの45匹はそのまま発癌操作を続け，ハムスターの体重が減少し，悪液質の所見がみられた時点で順次屠殺した．なお，全てのハムスターは屠殺前1週間は放置し，発癌操作による創傷治癒を待ってから屠殺した．また，5匹は対照群として全くの無処置のまま飼育し，最も多くのハムスターが屠殺された発癌操作16週から20週の間に，各週1匹ずつ屠殺した．

Ⅲ．血管内墨汁注入方法

5％ペントバルビタール溶液 (大日本製薬，大阪) をハムスター腹腔内に0.5ml投与し，全身麻酔を施した上で血管内墨汁注入法を行った.すなわち開胸後，左心室から上行大動脈に20ゲージのカテーテルを挿入し4-0ナイロン糸で結紮固定するとともに，左右の心耳を切開し血液及び注入剤の流出路を確保した.次に，40℃に加温した生理食塩液を90～100mmHgの注入圧でカテーテルより10分間注入し，十分に環流および瀉血を行った．その後，同じく40℃浸透圧が300mOsでpH7.4に調節された生体墨汁液 (大阪開明社，大阪) を同圧でカテーテルより20分間注入し，舌および口腔粘膜が十分染色されるのを確認した．環流後，15分間ハムスターを静置し，黒色に染色された舌を周囲組織と一塊として切除した．

Ⅳ．組織標本の作製法

切除した組織片はすべてペリオデイトーリジンーパラホルムアルデヒド (periodate-lysine-paraformaldhyde) 固定液で4℃24時間固定を行った.固定後に舌を矢状断方向に切り出し，以後はキシレン・エタノール系列で脱水ー脱アルコール後，パラフィン包埋し，4 μmと100 μmの連続切片を作成した.4 μmの切片についてはHE染色と増殖細胞核抗原(proliferating cell nuclear antigen, PCNA) 及びVEGFの免疫組織化学染色をおこなった．また，100 μmの切片は無染色でキシレンにて透徹し，透明標本として微細血管像の観察を行った．

Ⅴ．免疫組織染色

パラフィン切片をキシレン・エタノール系列にて脱パラフィンし，VEGF染色用切片については0.05M，pH 7.6のトリス塩酸塩(Sigma, St. Lousis, USA)に0.1％の濃度で溶解したトリプシン(Sigma)液中で37℃30分間酵素処理した．その後，0.3％過酸化水素水 (三菱瓦斯化学，東京) による内因性ペルオキシダーゼブロックを行い，正常ヤギ血清 (ダコ・ジャパン，京都) による非特異的反応のブロック後，一次抗体を室温中で90分間反応させた．一次抗体にはマウス抗ヒトPCNAモノクロナール抗体 (ダコ・ジャパン) 及びウサギ抗ヒトVEGFポリクロナール抗体(Santa Cruz Biotechnology, San Diego, USA)を各々50倍及び100倍に希釈して用いた．二次抗体にはそれぞれヤギ抗マウスIgG抗体 (ダコ・ジャパン) 及びヤギ抗ウサギIgG抗体 (ダコ・ジャパン) を用い，室温中で15分間反応させた．その後，ラベルドストレプトアビジン・ビオチン(labelled streptavidin biotin, LSAB)法にてLSAB複合体 (ダコ・ジャパン) と室温中で10分間反応を行い，0.1％ジアミノベンチジンテトラハイドロクロライド(3,3-diaminobenzidine tetrahydrochloride)(和光純薬工業，大阪)で発色させた．核染色にはヘマトキシリンを使用した．また，陰性コントロールには一次抗体を含まないリン酸緩衝液を使用し，上記と同様の方法で反応を行った．

Ⅵ．検討項目の分類方法

1．癌浸潤様式分類

浸潤様式はYamamotoら[8]の分類に準じて分類した．すなわち，浸潤先進部の組織像を光顕的に観察し，腫瘍と間質との境界線が明瞭なものを1型，境界線にやや乱れがあるものを2型，境界線が不明瞭で大小の腫瘍胞巣が散在性に認められるものを3型，小さな腫瘍胞巣が索状に浸潤するものを4C型，腫瘍胞巣をつくらずび漫性に浸潤するものを4D型とした (表1)．

2．微細血管構築像

腫瘍血管構築の観察は透明標本及びそれと連続するHE染色標本を用い，腫瘍と宿主の境界部を中心に評価した．また，血

Table 1. Histologic grading of mode of cancer invasion

Grade	Histological findings
1	Well defined borderline
2	Cords, less marked borderline
3	Groups of cells, no distinct borderline
4C	Diffuse invasion of cord-like type
4D	Diffusse invasion of diffuse type

管形態の病的変化は関川[38]の分類に準じて分類した．すなわち，血管が樹枝状に不規則に走行し，末端部において著しく拡張しているものを樹枝状血管像，既存の血管を圧排し扁平に変化したものを被圧排血管像，蛇行や湾曲および不規則な拡張や狭窄を認め，全体的には不規則な網状を呈するものを不規則網状血管像，癌胞巣周囲を取り巻くようにリング状に形成されるものをリング状血管像，既存の布目状の血管網のパターンを残しつつ，部分的に破壊消失されたものを既存血管破壊像とした．また，舌粘膜の上皮脚に一致した形態で毛血管が侵入しループ状を呈するものをループ状血管と表記した．

3．血管密度の測定

100 μmの透明標本を40倍下顕微鏡視野にて写真撮影し，浸潤先進部における腫瘍と間質の境界線を写真上に描記した．その仮想線上を横切る血管数を算定し，血管密度とした．なお，各例についてそれぞれ3カ所の写真撮影を行い血管密度を算定してその平均をその腫瘍の血管密度とした．また，それぞれの腫瘍を血管密度の程度によって次のように4群に分類した．血管密度が10未満でほとんど血管が認められないものを無血管群，10以上20未満で血管が少ないものを疎血管群，20以上30未満で血管数が中程度のものを中程度血管群，30以上で血管数が多いものを富血管群とした．

4．PCNA陽性細胞率

抗PCNA抗体による免疫組織化学染色の標本から陽性細胞の比率を算定した．すなわち，各標本の浸潤先進部を無作為にそれぞれ2カ所ずつ選び，腫瘍細胞1000個に対する陽性細胞の比率を算定し，その平均を各腫瘍のPCNA陽性細胞率とした．また，陽性コントロールにはヒト正常リンパ節の胚中心を使用し，染色濃度の淡いものは除外して，陽性コントロールと同程度以上の濃度のもののみを陽性とした．

5．VEGF発現の評価

抗VEGF抗体による免疫組織化学染色の標本を用い，各腫瘍のVEGF発現の評価を行った．すなわち，各標本の浸潤先進部の腫瘍細胞における発現程度を3段階に分類し，腫瘍細胞中における陽性細胞がわずかなものを軽度発現群，胞巣の一部が染色されたものを中程度発現群，胞巣全体が染色されたものを高度発現群として評価した．

Ⅶ．統計学的解析法

各群間の有意差検定にはχ^2検定またはMann-Whitney U検定を，多群間の順位相関にはSpearman順位相関係数の検定を行った．また，それらは5％未満の危険率をもって有意とした．

成　　績

Ⅰ．誘発舌癌モデルにおける腫瘍の性状

1．肉眼的所見

実験開始直後から2週目までは処置を行っている右側舌縁部粘膜は肉眼的に正常で，時にクレンザーによる擦過の影響で処置後に発赤や小さな潰瘍が見られることがあっても，次回処置時までには完全に治癒していた．更に処置を続けると次第に舌粘膜は硬さを増し，4週目には同部の粘膜の表面が粗造になり，色調がやや白色を帯びるようになってきた．9週目より同部に直径約1 mmの乳頭様小腫瘤を1～数個認めるものもみられ，腫瘤は徐々に増大した．12週頃より肉眼的に発癌を認めるハムスターが増加した．その後，腫瘍は徐々に増大進展し，16週以降には悪液質となり，著明な体重減少がみられるものも認められた．体重減少の著しいものから順次屠殺し，最も早いもので16週，遅いものでも23週には屠殺した．腫瘍の肉眼的発育形態は大部分は外向性で肉芽型を呈するもの（図1）が多かったが，一部には内向性で潰瘍型の腫瘍も認められた（図2）．その割合は他病死1匹を除く44匹中，外向性36匹（81.8％），内向性8匹（18.2％）であった．

2．病理組織学的所見

組織学的には今回発癌実験を行った45匹のハムスターのうち，発癌を認めたものは44匹で，発癌率は97.8％であった．発癌した44匹の組織型はすべて扁平上皮癌であり，分化度はほとんどが高分化型であったが，部分的に中等度分化の部分も認められた．これらを浸潤様式別に分類すると，1型8匹（18.2％），2型8匹（18.2％），3型23匹（52.3％），4C型5匹（11.4％）であり，4D型の腫瘍は認められなかった．

発癌した44匹を発育形態により外向性のものと内向性のものに分け，それぞれについて浸潤様式別に分類した．その結果，外向性36匹中浸潤様式1型8匹（22.2％），2型8匹（22.2％），3型17匹（47.2％），4C型3匹（8.3％）．内向性8匹中，3型6匹（75.0％），4C型2匹（25.0％）で1，2型は認められなかった．すなわち，外向性の腫瘍に比較して内向性のものでは浸潤様式が高度になる傾向を認め，両者の間には有意差が認められた

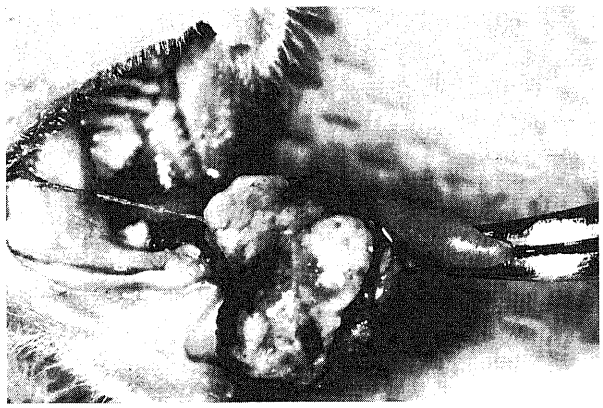

Fig. 1. Exophytic type of induced tongue carcinoma classified by the macroscopic appearance.



Fig. 2. Macroscopic appearance of endophytic type of induced tongue carcinoma.

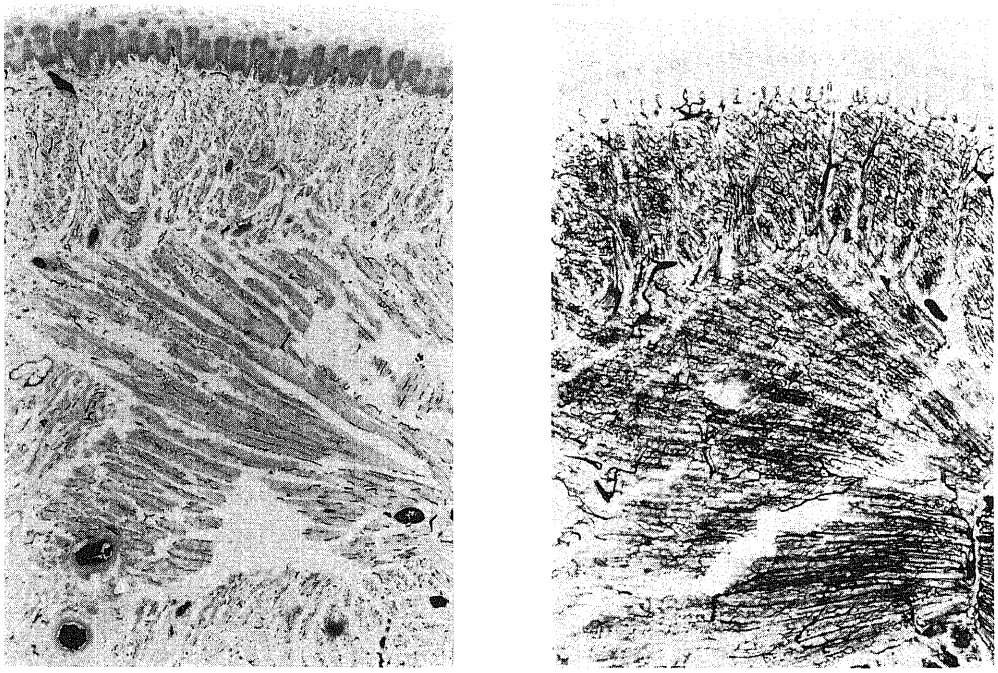

A B

Fig.3. Photomicrographs of hamster's normal tongue and microangioarchitecture.(A) HE stain, × 30. (B) Indian-ink injection only,× 30.

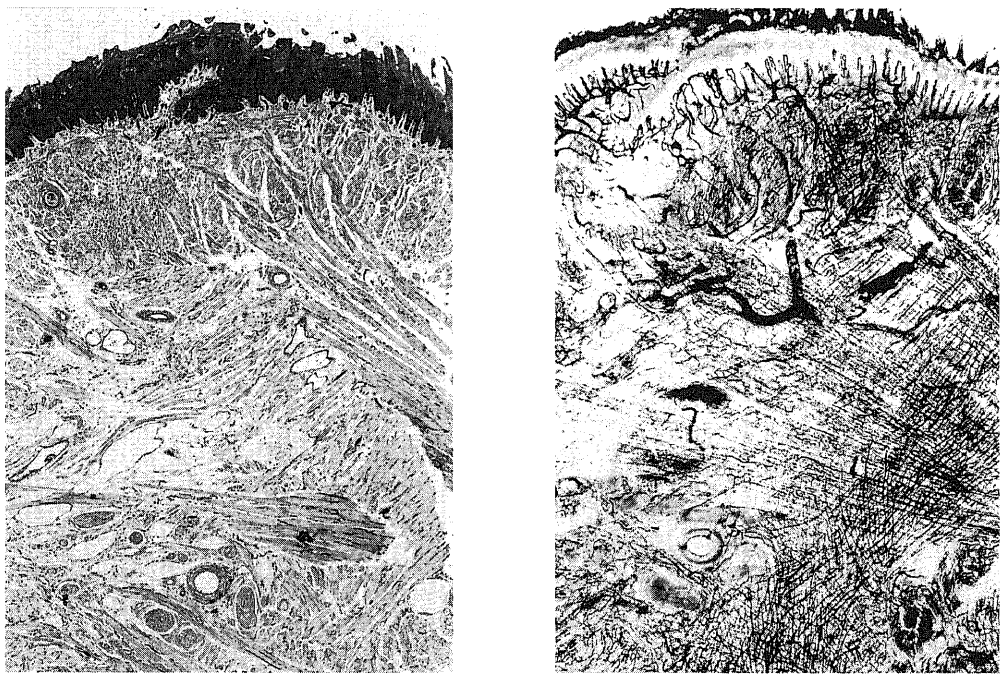

A B

Fig.4. Photomicrographs of hamster's tongue dysplasia of epithelium and microangioarchitecture . (A) HE stain, × 30. (B) Indian-ink injection only,× 30.

($p < 0.05$, χ^2検定).

Ⅱ．浸潤様式別にみた腫瘍血管構築像

本モデルにおける腫瘍血管構築の観察から，正常粘膜，異形上皮および各々の浸潤様式の腫瘍に以下のごとく，それぞれ特徴ある所見が得られた．

1．正常粘膜の血管構築

ハムスターの正常舌はほぼ筋組織より形成され，縦舌筋と横舌筋の間を縫うように均一に血管が走行し多くの吻合を認め，全体に規則的な網状の形態を呈していた．粘膜下の結合織は薄く均一で，基底部より結合織乳頭内に上皮脚に一致した比較的太い毛細血管ループの侵入が規則的に認められた (図3).

2．異型上皮における血管構築

異型上皮の肥厚に伴い，上皮脚の変化とそれに対応した毛細血管ループの変化が認められた．また，異型粘膜下においては結合織の増生と筋層の配列の乱れが生じ，他部位に比較して血管が集中し，血管密度の増大が認められた．全体的には不規則な網状を呈する部分が多く，不規則網状血管像が認められた．また，深部には正常粘膜には見られなかったやや太い血管が出現していた (図4).

3．浸潤様式1，2型の腫瘍における血管構築

腫瘍の増殖と浸潤に伴う毛細血管ループの過度の伸展が随所に見られ，腫瘍の近接する部位では被圧排血管像が観察された．また，外向性発育を示す腫瘍では間質側から外方への樹枝状血管像を呈し，周囲血管との吻合や蛇行を繰り返し血管密度が非常に高くなっている部分が見られた．さらに，異型上皮形成時に見られた深部の幹血管はさらにその径を増し，分岐しつつ血管網を構成し腫瘍全体を覆う像が認められた (図5).

4．浸潤様式3型の腫瘍における血管構築

大小の腫瘍胞巣の浸潤に伴い，胞巣周囲におけるリング状血管像が多く観察された．これらの血管は著しく蛇行し，血管径は大小不同で扁平化した部分も認められた．また，腫瘍胞巣内や間質部に血管のみられない部分が多く認められ，これらの部分では癌真珠や壊死組織が観察された．また，これらを構成する血管は数カ所で墨汁漏洩が認められ脆弱化している様子が観察され，血管密度は減少していた (図6).

5．浸潤様式4C型の腫瘍における血管構築

急激な腫瘍浸潤による既存血管破壊像が全体にみられ，比較的大きな腫瘍胞巣の周囲にはリング状血管像が観察された．血管はいずれも著しく蛇行・狭窄し，血管径も細く，所々途切れ脆弱になっている様子が観察された．また，血管の見られない部分がさらに多くなり，血管密度はより減少した (図7).

Ⅲ．腫瘍の浸潤増殖形態と血管密度

40倍下の顕微鏡視野にて1視野あたりの血管密度を算定したところ，血管数2.7～42.7となり個々の腫瘍によって差がみられ，平均は22.6±11.0であった．また，発癌が認められた44匹を血管密度の程度により4群に分類したところ，無血管群7匹 (15.9％)，疎血管群14匹 (31.8％)，中程度血管群 13匹 (29.6％)，富血管群10匹 (22.7％) であり，各群に分散する傾向にあった．そこで腫瘍の発育形態および浸潤様式と血管密度について検討をおこなった．

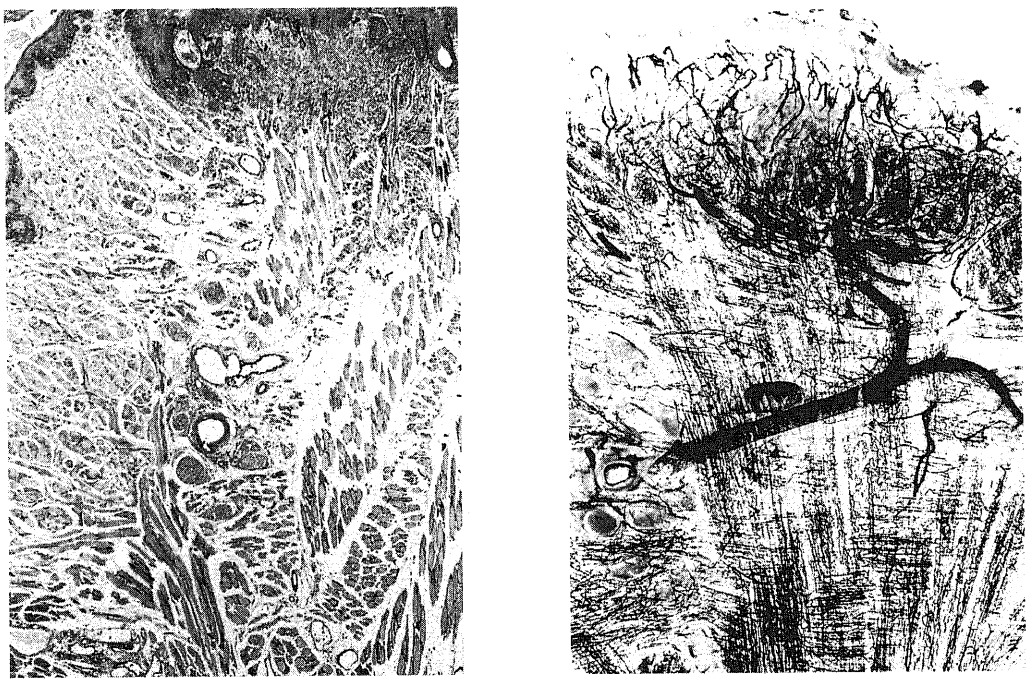

A B

Fig.5. Photomicrographs of hamster's tongue carcinomas showing grade 2 of the mode of cancer invasion and microangioarchitecture . (A) HE stain, × 30. (B) Indian-ink injection only, × 30.

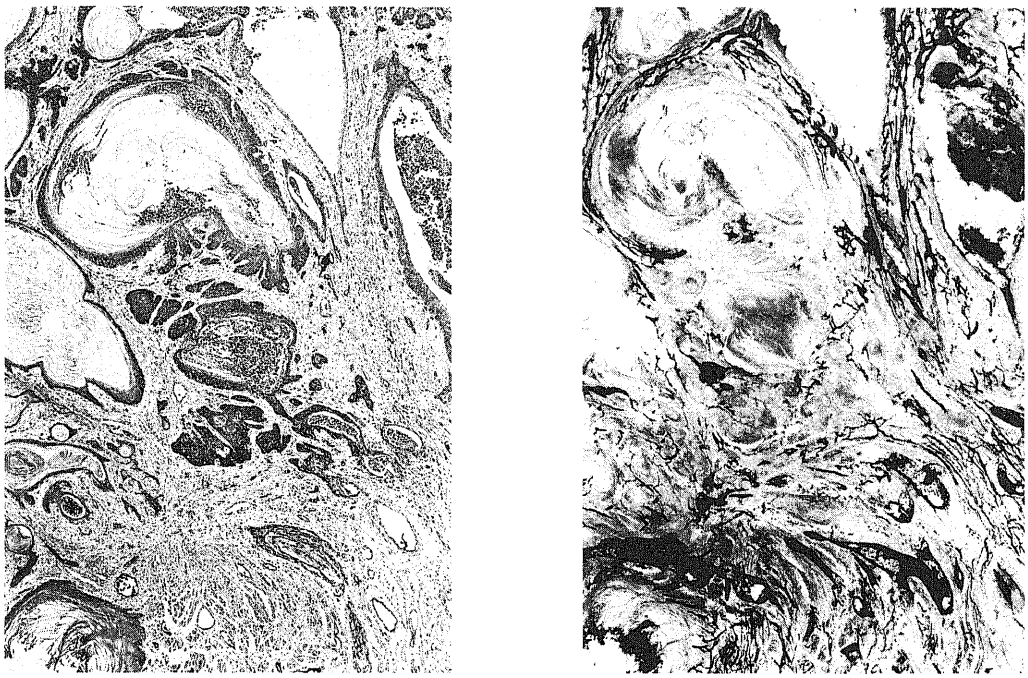

A B

Fig.6. Photomicrographs of hamster's tongue carcinomas showing grade 3 of the mode of cancer invasion and microangioarchitecture . (A) HE stain, × 30. (B) Indian-ink injection only, × 30.

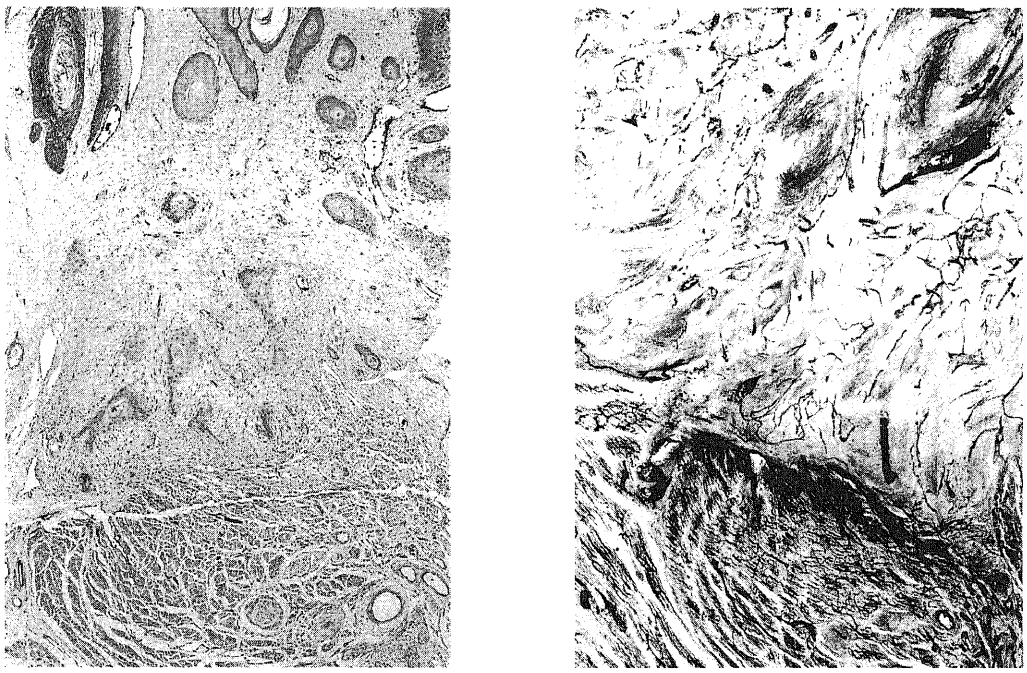

A B

Fig.7. Photomicrographs of hamster's tongue carcinomas showing grade 4C of the mode of cancer invasion and microangioarchitecture . (A) HE stain, × 30. (B) Indian injection- ink only, × 30.

1．腫瘍の発育形態と血管密度との関係

血管密度を腫瘍の発育形態別に検討したところ，外向性発育の腫瘍では25.1±10.8，内向性発育の腫瘍では11.3±6.8となり，外向性のものは内向性のものと比較し血管密度が高くなる傾向にあった．

また，統計学的にも両者間に有意差が認められた（$p<0.01$，Mann-Whitney検定）．

2．浸潤様式と血管密度との関係

血管密度を浸潤様式別に検討したところ，1型35.2±5.6，2型29.6±11.5，3型18.9±10.6，4C型11.0±2.8となり，浸潤様式が高度になるにつれ血管密度は低くなる結果であった（表2）．また，統計学的にも浸潤様式1，2型と3，4C型の間に有意差が認められた（$p<0.05$，χ^2検定）．

Ⅳ．PCNA陽性細胞率について

1．PCNA陽性細胞の局在

免疫組織学的にPCNAの局在を観察すると，陽性細胞は正常舌粘膜については，基底細胞および傍基底細胞の核が染色され，有棘層より上層の上皮細胞では認められなかった．正常粘膜細胞におけるPCNA陽性率は平均5.3±1.5であった．

癌細胞については，陽性細胞が腫瘍と間質の境界部，すなわち腫瘍胞巣辺縁部に局在する傾向が認められた（図8）．癌細胞におけるPCNA陽性率の平均は19.6±7.1％で最小5.8％，最大30.1％であり，個々の腫瘍によって大きな差が認められた．また癌細胞では正常粘膜上皮に比して有意にPCNA陽性率が高値であった（$p<0.05$，Mann-Whitney検定）．

2．PCNA陽性細胞率と浸潤様式との関係

PCNA陽性細胞率と浸潤様式との関係について検討したところ，浸潤様式1型では陽性率12.1±3.6，2型では陽性率14.8±4.4，3型では陽性率22.6±6.4，4C型では陽性率24.9±4.5であった（表3）．すなわち，浸潤傾向が強くなるにつれPCNA陽性率は高くなり，中でもび漫型の浸潤像を示す3，4C型においては特に高率であった．統計学的には浸潤様式1，2型と3，4C型の間に有意差が認められた（$p<0.01$，χ^2検定）．

3．PCNA陽性細胞率と血管密度との関係

PCNA陽性細胞率と血管密度との関係について検討したところ，無血管群では陽性細胞率23.4±4.2％，疎血管群では21.1±3.6％，中程度血管群では19.8±10.3％，富血管群では14.4±5.3％であった（表4）．すなわち，腫瘍における増殖活性が上昇するに伴い腫瘍の血管密度は低下する傾向がみられた．統計学的には無血管群と富血管群，疎血管群と富血管群との間にそれぞれ有意差が認められた（$p<0.01$，$p<0.01$，χ^2検定）

Ⅴ．VEGFの発現について

1．VEGF陽性細胞の局在

正常舌粘膜上皮におけるVEGF陽性細胞の局在は有棘細胞および顆粒細胞の細胞質に認められ，基底細胞及び角化細胞には認められなかった．また，粘膜下結合織や血管内皮細胞においては概ね染色されなかったが，部分的に陽性部が認められた．また，癌細胞で陽性細胞が比較的多く認められ，浸潤様式3型までの大きな癌胞巣をつくるタイプでは多くは胞巣の一部分が染色され，4C型のように小さな癌胞巣をつくるタイプでは胞巣全体が染色される傾向にあった（図9）．また，腫瘍近辺において時にかなり強く染色される血管内皮細胞が観察された．

なお，発癌を認めた44匹を癌細胞におけるVEGF陽性細胞の発現程度によって3群に分類したところ，軽度発現群9匹（20.5％），中程度発現群20匹（45.5％），高度発現群15匹（34.1％）であり，腫瘍細胞が全く染色されなかったものは1例もなかった．

2．VEGF発現程度と浸潤様式との関係

各浸潤様式別にVEGF発現程度をみると，1型，2型の低浸潤癌においては軽度もしくは中程度発現群が多く，3型，4C型の高浸潤癌においては高度発現群が多く，浸潤傾向が高くなるにつれてVEGF発現も高度になる傾向が認められた．特に4C型の腫瘍においては5匹中4匹が高度発現群に属し，び漫性に浸潤するタイプの癌では癌細胞のほとんどでVEGFを発現する結果であった（表5）．統計学的にもVEGF発現程度と浸潤様式との間に相関関係が認められた．（$p<0.05$，Spearman順位相関係数の検定）

3．VEGF発現程度と血管密度との関係

VEGF発現程度と血管密度との関係について検討したところ，血管密度とVEGF発現との間には統計学的に相関関係は認められなかった（表6）．（$p>0.05$，Spearman順位相関係数の検定）

Table 2. Relationship between mode of invasion and vessel density

Mode of invasion	No. of hamsters	No. of vessels ($\bar{x}\pm SD$)	
1	8	33.8±5.7	※
2	8	30.8±10.0	
3	23	18.4±8.5	
4c	5	10.8±2.5	

※ p<0.001 by Chi-square test.

Table 3. Relationship between mode of invasion and PCNA labeling index

Mode of invasion	No. of hamsters	PCNA labeling index ($\bar{x}\pm SD$)	
1	8	12.1±3.6	※
2	8	14.8±4.4	
3	23	22.6±6.4	
4c	5	24.9±4.5	

※ p<0.01 by Chi-square test.

Table 4. Relationship between vessel density and PCNA labeling index

Degree of vessel density[a)]	No. of hamsters	PCNA labeling index ($\bar{x}\pm SD$)		
No	7	23.4±4.2	※	※
Low	14	21.1±3.6		
Moderate	13	19.8±10.3		
High	10	14.4±5.3		

a) No<10; 10≦Low<20; 20≦Moderate<30; High≧30.
※p<0.01 by Mann-Whitney U test.

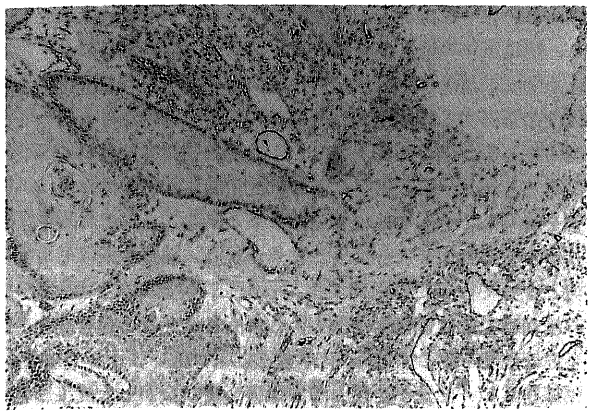

Fig.8. Immunohistochemical staining for PCNA of invasive cancer showing PCNA-positive cells with dark nuclei. PCNA-positive cellare localized in nuclei of peripheral cells of tumor nest, × 120.

Table 5. Relationship between mode of invasion and VEGF expression

Mode of invasion	No. of hamsters	Degree of intensity of VEGF expression (%)		
		Low	Moderate	High
1	8	3 (37.5)	5 (62.5)	0
2	8	1 (12.5)	4 (50.0)	3 (37.5)
3	23	5 (21.7)	10 (43.5)	8 (34.9)
4c	5	0	1 (20.0)	4 (80.0)

$p<0.05$ by Spearman's rank correlation.

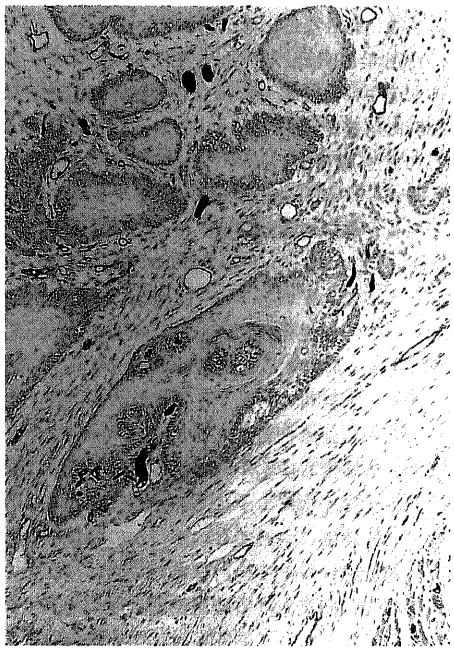

A

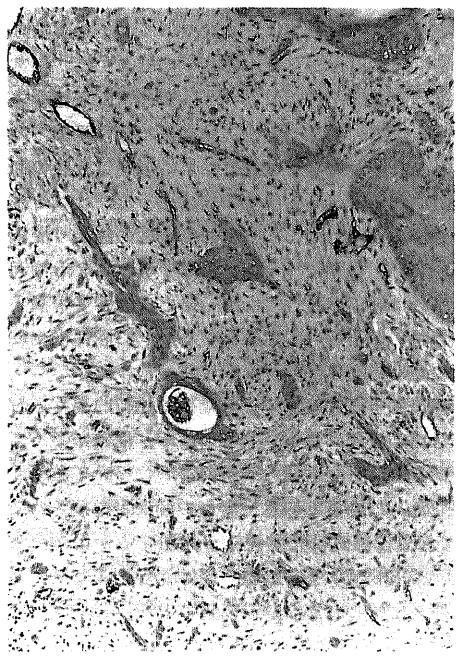

B

Fig.9. Immunohistochemical staining for VEGF. (A)Grade 3 of the mode of cancer invasion, × 120. (B) Grade 4C of the mode of cancer invasion, × 120.

考　　察

実験的に口腔癌を形成した報告は，1927年Bonne[39]がマウスの口腔粘膜にコールタールを塗布して扁平上皮癌を発生させたのが最初とされ，その後各種の動物や発癌物質を用いて多くの研究がなされてきた[40)~42)]．特に1973年にFujitaら[37]が，ハムスターの舌縁部を歯科用クレンザーで擦過後，DMBAを塗布することによって短期間に高率に舌癌を形成できることを発表して以来，この方法は口腔扁平上皮癌の基礎的研究[43)~46)]に広く用いられるようになり，最近では発癌過程の免疫組織学的検討[43)44)]や各種薬剤による抗腫瘍効果[45)46)]に関する研究などにも応用されている．これら誘発癌における最大の利点は，発癌から進行癌に至るまでの様々な時期の病態を詳細に観察し得ることである．すなわち，正常粘膜から癌化し，初期癌から進行癌までの各時期の組織材料を得ることができ，しかも，臨床の癌と同様に悪性度の異なる様々な癌を形成することができる．本研究においても，異形上皮および浸潤様式1型から4C型までの様々な浸潤程度の癌を得ることができ，各々の癌においてその血管構築が観察可能であった．

誘発舌癌モデルを用いた腫瘍血管構築に関する基礎研究は1980年に小林[30]が誘発癌に放射線治療を施行し，腫瘍の血管構築の変化について観察したのが最初の報告と思われる．また，1982年には松嶋[28]が発癌過程における腫瘍血管構築と血管の超微構造を同じく誘発舌癌モデルを用いて詳細に検討してい

る．他にも，腫瘍血管と放射線療法[31]，化学療法[29]との関係を検討した研究などがみられるが，癌の浸潤度や悪性度との関連から検討した報告は見当らない．そこで本研究では口腔癌の浸潤様式別に血管構築の変化を観察したところ，それぞれ特徴ある所見が得られた．すなわち，浸潤能の低い浸潤様式1型，2型の癌では腫瘍細胞の増殖による既存血管の圧排像や外向性に発育する部分にみられる樹枝状の血管誘導が主で，浸潤能が高くなるにつれリング状血管像などの異常な血管形態を認め，び漫性に浸潤する浸潤様式4C型の腫瘍では既存の血管を破壊する像が主体になっていた．このようにそれぞれの浸潤様式に特徴的な血管形態を示すことから，癌の浸潤能が腫瘍血管形態を変化させる要因の1つとなっていると考えられた．

口腔癌の臨床例における腫瘍血管密度の検討では，腫瘍周囲の血管密度と分化度，浸潤様式，リンパ節転移と密接な関係を認めたとする報告[23)24)]がある一方で浸潤やリンパ節転移と血管密度とは関係しないとする報告[25)~27)]や高悪性の腫瘍ほど血管密度は低いとする報告[47)]もある．現在，口腔癌においては腫瘍血管がどのような役割を担っているかについてはまだ議論の多いところである．しかしながら，本研究での結果では，正常粘膜が癌化する過程や低度浸潤癌においては樹枝状の血管新生が旺盛で血管密度も次第に増加するが，浸潤癌となり深部への浸潤を開始すると血管密度の増加も鈍りはじめ，逆に既存の血管を破壊するため血管密度が減少する傾向にあった．これを浸潤様式別にみると浸潤様式1型，2型の低浸潤性の癌より浸潤様式3型，4C型の高度浸潤癌の方が血管密度が低くなる傾向が認められた．これは腫瘍の悪性度が高いほど血管密度が高くなるという他臓器癌の報告[19)~22)]とは異なるが，口腔扁平上皮癌におけるいくつかの特徴とは整合するものと思われる．

すなわち，口腔扁平上皮癌の化学療法効果は比較的高く，日常臨床においても化学療法は頻用されているが，症例によってその効果に差がある．この症例間の効果の違いについて数多くの臨床統計がなされ，口腔癌との悪性度との関係が指摘されている[48)~51)]．中でも浸潤様式は化学療法が奏功するか否かの大きな要因であり，浸潤様式1型，2型の癌は化学療法効果が高く，3型以上の癌と比較し有意な差を認めている．この理由の1つとして多くの研究者は腫瘍血管構築の違いを指摘している[50)]．すなわち，浸潤様式1型，2型の癌は腫瘍血管が多く腫瘍に均一に分布しているため，化学療法剤の組織内濃度が高く維持され，その結果として効果が高いのではないかと考えられている．また，放射線治療においても同様に，臨床統計において，浸潤様式と放射線効果との密接な関係が認められており[51)~53)]，浸潤様式1型，2型の癌は効果が高く，3型以上の癌と比較し有意な差を認めている．この理由についても同様に腫瘍血管が関与しているものと予想されている．すなわち，浸潤様式1型，2型の癌は腫瘍血管が多く組織内酸素濃度が高く維持されており，その結果として放射線効果が高いのではないかと考えられている．本研究における血管密度の測定結果はこれらを支持するものであり，化学療法や放射線療法の効果に関する研究においても，腫瘍血管構築は重要な因子であることが示された．

また，Boeheimら[54)]は口腔癌の化学療法後の腫瘍の残存パターンについて2つに大別されることを報告している．すなわち，1つは乳頭状増殖を示す腫瘍で化学療法剤により腫瘍辺縁が壊死し，それに伴い表層部も壊死脱落するため腫瘍は限局してしまうタイプで，もう1つはび漫性に増殖する腫瘍で，各腫瘍胞巣に化学療法剤が不均一に分布するため部分的に壊死変性し，腫瘍全体の大きさにはあまり変化は認められないタイプである．この現象は本研究においてみられた腫瘍の血管構築の変化や血管密度と浸潤様式との関係における結果からも極めて合理的であると思われる．すなわち，外向性発育の腫瘍が多い浸潤様式1型，2型の癌では血管密度が高く，しかも樹枝状の血管を誘導しているため化学療法効果が高いばかりではなく，周りから腫瘍全体を包むように効果が現れ，腫瘍が残存しても一塊となっているため限局する．しかし，浸潤様式3型，4C型の浸潤癌では血管密度が低く，しかもリング状の血管変化や既存血管破壊を起こすため，化学療法効果が低いばかりではなく，腫瘍胞巣の一部分が変性しても傷害を受けなかった腫瘍細胞が胞巣中に残存し，腫瘍全体の大きさそのものには変化がみられないであろうことが予想される．これはYamamotoら[55)]の浸潤様式1型，2型の術前化学療法奏功例に対しては手術切除範囲の縮小が可能であるとする考えを裏付ける基礎的な証拠の1つになると考えられ，今後，臨床例における治療方針決定の際に有益な情報となると考えられた．

1978年Miyachiら[56)]は一部の全身性エリテマトーデスの患者の血清中には肝臓や腎臓などの実質細胞核とは反応しないが増殖期の培養細胞やリンパ球と特異的に反応する抗体が検出されることを報告し，その抗原をPCNAと名付けた．1980年にBraboら[57)]がHeLa細胞からS期に合成される分子量36,000の蛋白質が細胞増殖と関連していることを見いだし，サイクリン(cyclin)と銘々した．その後，PCNAとサイクリンは同一の蛋白質であることが報告され[58)]，DNA合成酵素であるDNAポリメラーゼδの活性発現に不可欠な蛋白であり，G1後期に出現し，S期以降は消失することが証明された[59)]．さらに，PCNAは一般的な手術材料のパラフィン切片においても免疫染色可能であることから臨床材料を利用し盛んに検討されている．悪性腫瘍に関する報告も多く，胃癌[60)]，肺癌[61)]，前立腺癌[62)]，乳癌[63)]などで分化度や病期，予後との関連性が示唆されている．口腔領域の悪性腫瘍についてもいくつかの報告をみる[64)65)]が浸潤様式との関連性について検討されたものは少ない．そこで本研究では浸潤先進部における細胞動態と浸潤様式の関係について，抗PCNA抗体を用いて免疫組織化学的に検討した．その結果，浸潤様式が1型から4C型になるにつれPCNA陽性率は高くなり，浸潤様式が高度な腫瘍は増殖活性が高いことが示された．従って，び漫性浸潤型の腫瘍は増殖能が高く臨床においても特に注意を要する症例と思われた．

口腔癌における腫瘍のPCNA陽性率と血管密度に関する検討で新谷ら[23)]は血管密度の高い腫瘍はPCNA陽性率も高く両者の間には相関関係が認められたとしている．しかし，臼田ら[66)]はその逆に食道癌においては血管密度の高い腫瘍ほどPCNA陽性率が低く両者の間には逆相関関係が認められたと報告している．本研究においては，血管密度が高くなるにつれてPCNA陽性率は低値を示し，むしろ血管密度が高いものほど増殖能は低い結果であり，統計学的にも両者間に有意差が認められた．血管の多い腫瘍は血流も豊富になり腫瘍細胞の栄養状態も良好で増殖能も高く，一見すると本研究の結果は不合理のようにも思われる．しかしながら，これまでに得られた知見から，浸潤能の高い腫瘍は浸潤しつつ既存血管を破壊し血管密度が低くなること，さらにこのような浸潤能の高い腫瘍はPCNA陽性率が高く増殖活性が高いことを考え合わせると，本研究結果における

血管密度とPCNA陽性率との関係は合理的であるといえよう．従って，腫瘍細胞の増殖活性は腫瘍血管には依存していないのではないかと推察される．すなわち，腫瘍増殖は腫瘍細胞自身の増殖能に依存し，既述したように腫瘍血管の形成もやはり癌細胞がコントロールしているように思われる．ここで興味深いのは腫瘍の肉眼的発育形態と血管密度との関係である．本研究結果では外向性の発育を示す腫瘍では内向性のものと比較し血管密度は高くなっていたが，これは深部に浸潤する能力のない癌細胞がその場で増殖する場合，血管を誘導して癌細胞にとって好都合な環境をつくるために行われた結果と考えられる．逆に浸潤能力のある内向性の腫瘍は，深部の筋層は血管が布目状に配列し血管密度も高く癌細胞の増殖環境として好都合なため，腫瘍自身が増殖しつつ筋層に浸潤していくのではないかと思われる．上皮細胞から発生した癌がなぜ筋層に浸潤するのかの疑問に対する明確な回答は現在のところ得られていないが今回の一連の結果からは癌細胞の上記のような浸潤目的が推察された．

口腔癌のVEGFの発現と癌の悪性度について詳細に検討された報告は極めて少なくMoriyamaら[47]の報告をみるのみである．この報告では臨床例においてVEGFの発現と血管密度と浸潤様式との関係について検討されているが，いずれにおいても有意な差は認められていない．本研究結果では浸潤様式とVEGFの発現との関係において浸潤様式が高度になるにつれてVEGFの発現も高度になる傾向が認められ，特にび漫性に浸潤するタイプの癌ではVEGFの発現が観察された．ここで驚くべきことは腫瘍血管の少ない高度浸潤癌で血管新生因子が多く発現していることである．この理由は不明であるが，少なくとも高度浸潤癌においては血管を誘導する能力が無いために血管が少ない訳ではないということである．高度浸潤癌は高い血管誘導能を潜在的には有していると思われるが，これらの疑問を今後明らかにするには，実際の腫瘍の血流量や血管機能，その他の血管新生因子を含めた腫瘍血管新生機序の解明が必要であると考えられる．

なお，教室の川尻ら[67]も述べているごとく，本実験では最も浸潤傾向の強い4D型は形成されなかった．すなわち，肉眼的に外向性の腫瘍では発癌後に浸潤傾向の最も弱い1型から強い4C型まで，また内向型腫瘍では3型から4C型まで，腫瘍の増大と共に浸潤傾向が強くなったにもかかわらず4D型にまでは至っていない．この結果は他の型から2次的に4D型へ移行することがないことを示すものであり，この4D型の独自性については全く別の研究からの解明が必要と考えられた．

結　　論

実験的誘発ハムスター舌癌モデルを用い，口腔扁平上皮癌の浸潤増殖過程における腫瘍血管の変化とその意義の解明を目的として，各浸潤様式分類からみた腫瘍血管構築の変化，各浸潤様式分類と血管密度との関係，血管密度と腫瘍増殖動態との関係及び浸潤様式や血管密度と血管内皮細胞増殖因子の発現との関係について検討を行ったところ以下の結論を得た．

1．実験に用いた45匹中44匹に発癌が認められ，腫瘍の肉眼的発育形態は外向性のもの36匹 (81.8％)，内向性発育を示したものが8匹 (18.2％) であった．組織学的にはすべて扁平上皮癌であり，浸潤様式別に分類すると，1型8匹 (18.2％)，2型8匹 (18.2％)，3型23匹 (52.3％)，4C型5匹 (11.4％) であり，4D型の腫瘍は認められなかった．

2．墨汁注入標本における腫瘍血管構築の観察では異形上皮においては上皮脚の変形とそれに対応した毛細血管ループの変形が認められた．また，浸潤様式1，2型の腫瘍においては外向性発育を示す部分において樹枝状血管像が認められた．3型の腫瘍においては大小の腫瘍胞巣の浸潤に伴う、包巣周囲におけるリング状血管像が認められ，4C型の腫瘍においては急激な腫瘍浸潤による既存血管破壊像が観察された．

3．各腫瘍における単位面積視野あたりの血管密度を算定したところ，血管数2.7～42.7個となり個々の腫瘍によって差がみられ，平均は22.6±11.0であった．

4．腫瘍の発育形態と血管密度との関係では外向性発育の腫瘍では血管密度25.1±10.8，内向性発育の腫瘍では11.3±6.8となり，外向性のものは内向性のものと比較し血管密度が高い傾向にあった．

5．血管密度を浸潤様式別に検討したところ，1型は35.2±5.6，2型は29.6±11.5，3型は18.9±10.6，4C型は11.0±2.8となり，浸潤様式が高度になるにつれ血管密度は低くなる傾向が認められた．

6．浸潤様式とPCNA陽性細胞率との関係について検討したところ，浸潤様式1型で陽性率12.1±3.6，2型では14.8±4.4，3型では22.6±6.4，4C型では24.9±4.5であり，浸潤様式が高度になるほどPCNA陽性細胞率も高値を示した．

7．PCNA陽性細胞率と血管密度との関係について検討したところ，PCNA陽性細胞率が低値のものでは血管密度が高い傾向にあった．

8．浸潤様式別にVEGFの発現程度をみると，浸潤様式が高度になるにつれてVEGFの発現も高度になる傾向が認められた．特にび漫性に浸潤する4C型の腫瘍においてVEGFの発現は高度であった．

9．VEGFの発現程度と血管密度との関係について検討したところ，両者の間には関連性がみられず，統計学的にも有意差は認められなかった．

以上の結果より，口腔扁平上皮癌の血管構築や血管密度は腫瘍の浸潤や増殖に深く関与していることが示された．

謝　　辞

稿を終わるにあたり，終始御懇篤なる御指導と御校閲を賜りました恩師山本悦秀教授および，多大なる御協力を頂きました中川清昌助教授に深甚の謝意を捧げます．また，直接御指導を頂きました金沢大学医学部歯科口腔外科学講座の熊谷茂宏講師、川尻秀一助手に厚く御礼申し上げます．さらに，本研究の遂行にあたり御協力を頂きました当講座の大学院生ならびに医局員の各位に感謝の意を表します．

なお本論分の要旨の一部は，第41回日本口腔外科学会総会 (1996年11月，東京)，第51回日本口腔科学会総会 (1997年4月，新潟) において発表した．

文　　献

1）宋　時澤，佐藤　敦，森川秀広，佐藤哲夫，森　士朗，松田耕策，山口　泰，手島貞一．当科開設以来15年間の口腔扁平上皮癌の治療成績．日口外誌　41: 1068-1070, 1995

2）楠川仁悟，亀山忠光，中村芳明，田中俊一，豊福司生．口腔扁平上皮癌1次症例に対する頚部郭清の検討．日口外誌 43: 433-439, 1997

3）Woolgar JA, Scott J, Vaughan ED, Brown JS, West CR, Rogers S. Survival,metastasis and recurrence of oral cancer in

relation to pathological features. Ann R Coll Surg Engl 77: 325-331, 1995

4) Jakobsson PA, Enoroth C, Killander D, Moberger G, Martensson B. Histological classification and grading of malignancy in carcinoma of the larynx. Acta Radiol 12: 1-8, 1973

5) Lund C, Sogaard H, Elbrond O, Jorgensen K, Andresen P. Epidermoid carcinoma of the tongue; Histologic grading in the clinical evaluation. Acta Radiol Thera Physi Biol 14: 513-531, 1975

6) Willen A, Nathanson A, Moberger G, Anneroth A.Squamous cell carcinoma of gingiva; Histological classification and grading of malignancy. Acta Otolaryngol 79: 146-154, 1975

7) Yamamoto E, Sunakawa H, Kohama G. Clinical course of difuse invasive carcinoma of the tongue excised after Bleomycin treatment. J Oral Maxillofac Surg 11: 269-274, 1983

8) Yamamoto E, Kohama G, Sunakawa H, Iwai M, Hiratuka H. Mode of invasion, and limph node metastasis in suquamous cell carcinoma of the oral cavity. Cancer 51: 2175-2180, 1983

9) 児島伸也．口腔扁平上皮癌細胞の浸潤能に関する実験的研究．十全医学誌 101: 266-281, 1992

10) Imai K, Kumagai S, Imai K, Nakagawa K, Yamamoto E, Nakanshi I, Okada Y. Immunolocalization of desmoglein and intermediate filaments in human oral squamous cell carcinoma. Head Neck17: 204-212, 1995

11) Kumagai S, Kojima S, Imai K, Nakagawa K, Yamamoto E, Kawahara E, Nakanishi I. Immunohistologic distribution of basement membrane in oral squamous cell carcinoma. Head Neck 16: 51-57, 1994

12) 川尻秀一，熊谷茂宏，方　治，児島伸也，山本悦秀．口腔扁平上皮癌の浸潤と転移の機序に関する実験的研究．第3報ヌードマウス口腔内移植法の口腔癌転移モデルとしての応用．口科誌 42:534-540, 1993

13) Lewis WH. The vascular pattern of tumors. Bull Johns Hopkins Hospital 41: 156-173, 1927

14) Folkman J, Merler E, Abernathy C, Williams G. Isolation of a tumor factor responsible for angiogenesis.J Exp Med 133: 275-288, 1971

15) 井上隆之．耳鼻咽喉領域への吉田肉腫移植の動物実験ならびに腫瘍内血行系の考察．日耳鼻 64: 704-718, 1961

16) Tannock FI. The relation between cell proliferation and the vascular system in a transplanted mouse mammary tumor. Br J Cancer 22: 258-273, 1968

17) Greenblatt M, Shubik P. Tumor angiogenesis transfilter diffusion studies in the hamster by the transparent chamber technique. J Natl Cancer Inst 41: 111-124, 1968

18) Oikawa T, Ito H, Ashino H, Toi M, Tominaga T, Mrita I, Murota S. Radicicol a microbial cell differentiation modulator inhibits in vivo angiogenesis. Eur J Pharmacol 241: 221-227,1993

19) Yamazaki K, Abe S, Takekawa H, Sukoh H, Watanabe N, Ogura S, Nakajima I, Isobe H, Inoue K, Kawakami Y. Tumor angiogenesis in human lung adenocarcinoma. Cancer 74: 2245-2250,1994

20) Shishido T, Yasoshima T, Denno R, Sato N, Hirata K. Inhibition of liver metastasis of human gastric carcinoma by angiogenesis inhibitor TNP-470. Jpn J Cancer Res 87: 958-962, 1996

21) Weidner N, Carroll PR, Flax J, Blumenfeld W, Forkman J. Tumor angiogenesis correlates with metastasis invasive prostate carcinoma. Am J Patol 143: 401-409, 1993

22) Tanigawa N, Amaya H, Matsumura M, Lu C, Kitaoka A, Matsuyama K, Muraoka R. Tumor angiogenesis and mode of metastssis in patients with colorectal cancer. Cancer Res 57: 1043-1046,1997

23) 新谷　悟，Rafael A，吉澤泰斗，大月　要，松村智弘．ヒト口腔扁平上皮癌における微小血管に関する免疫組織化学的検討．日口外誌．40: 645-650, 1994

24) Williams JK, Calson GW, Cohen C, Derose PB, Hunter S, Jurkiewicz MJ. Tumor angiogenesis as a prognostic factor in oral cavity tumors. Am J Surg 168: 373-380, 1994

25) Leedy DA, Trune DR, Kronz JD, Weidner N, Cohen JI. Tumor angiogenesis, the p53 antigen, and cervical metastasis in squamous cell carcinoma of the tongue. Otolaryngol Head Neck Surg 111: 417-422, 1994

26) Gleich LL, Biddinger PW, Pavelic ZP, Gluckman JL. Tumor angiogenesis in T1 oral cavity squamous cell carcinoma. Head Neck 18: 343-346,1996

27) Gleich LL, Biddinger PW, Duperier FD, Gluckman JL. Tumor angiogenesis as a prognostic indicator in T2-T4 oral cavity squamous cell carcinoma.A clinical-pathologic correlation. Head Neck 19: 276-280,1997

28) 松嶋典彦．実験的舌癌における血管構築ならびに腫瘍血管の超微構造．日口外誌 28: 175-191, 1982

29) 国府田英敏，野間弘康．4-nitroquinoline 1-oxide(4NQO)誘発ラット舌癌に対するシスプラチンとテガフールの併用効果について．歯科学報 39：1156-1173, 1993

30) 小林光道．DMBAハムスター舌癌に対する放射線効果の研究．歯学 68: 700-733, 1980

31) 甲斐康正．DMBA誘発ハムスター舌癌血管構築に関する放射線学的研究．歯学 73: 1525-1545,1986

32) Senger DR, Galli SJ, Dvorak AM. Tumor cells secrete a vascular permeability factor that promotes accumulation of ascites fluid. Science 219: 983-985, 1983

33) Ferrara N, Houck K, Jakeman L. Molecular and biological properties of the vascular endothelial growth factor family of proteins. Endocr Rev 13: 18-32, 1992

34) Plate KH, Breier G, Weich HA, Risau W. Vascular endothelial growth factor is a potential tumour angiogenesis factor in human glioma in vivo. Nature 359: 845-848, 1992

35) Berkman RA, Merrill MJ, Reinhold WC, Monacci WT, Saxena A, Clark WC, Robertson JT, Ali IU, Oldfield EH. Expression of the vascular permeability factor / vascular endothelial growth factor gene in central nervous system neoplasm. J Clin Invest 91: 153-159, 1993

36) Takahashi A, Sasaki H, Kim SJ, Tobisu K, Kakizoe T, Tsukamoto T, Kumamoto Y, Sugimura T, Terada M. Markedly increased amounts of messenger RNAs for vascular endothelial growth factor and placenta growth factor in renal cell carcinoma associated with angiogenesis. Cancer Res 54: 4233-4237, 1994

37) Fujita K, Kaku T,Sasaki M,Onoe T. Experimental

production of lingual carcinoma in hamsters by local application of 9,10-dimethyl-1,2-benzanthracene. J Dent Res 52: 327-332,1973
38) 関川一喜．4-nitroquinoline 1-oxide(4NQO)誘発ラット舌癌の微細血管構築に関する研究．歯科学報 83: 65-101, 1983
39) Bonne C. Uber geschwulste bei teertieren. Krebs Forsch 25: 1-22, 1927
40) Levy BM. The effect of a chemical carcinogen (20-methyl cholanthrene) on oral tissues. A preliminary report . Oral Surg Oral Med Oral Pathol 1: 582, 1948
41) Kolas S. Investigation of nomal human saliva for possible anticarcinogenic action and chemical carcinogenesis in mucous membranes. Oral Surg Oral Med Oral Pathol 8: 1192-1203, 1955
42) Salley JJ. Experimental carcinogenesis in the cheek pouch of the syrian hamster. J Dent Res 33: 253-262, 1954
43) 安田元昭．実験的舌癌の免疫組織学的研究．口科誌 41: 213-233, 1992
44) 末廣達成．ハムスター口腔癌形成過程における免疫組織化学的研究ー口腔癌形成過程におけるケラチンの局在とレクチンの結合性についてー．日口外誌 38: 405-423, 1992
45) 赤沢 登，大西 克，大矢隆志，繁田幸慶，石田寿夫，中西孝一，島田佳吉．DMBAハムスター舌腫瘍の形成と治療に関する研究．第IV編 ハムスター舌腫瘍に及ぼすFT207と細胞表面酵素阻害物質（ベスタチン）併用の影響について．口科誌 32: 535-543, 1983
46) 大関 悟．口腔粘膜扁平上皮癌に対するBleomycin の効果．第2編 ハムスターの9,10-dimethyl-1,2-bezanthracene誘発舌癌に対する効果．口科誌 30: 238-353, 1981
47) Moriyama M, Kumagai S, Kawashiri K, Kojima K, Kakihara K, Yamamoto E. Immunohistochemical study of tumour angiogenesis in oral squamous cell carcinoma. Eur J Cancer 33: 369-374,1997
48) 山本悦秀．口腔癌の術前化学療法に関する研究第1法：臨床病態所見とBLM 術前投与による腫瘍縮小効果と関連性．口科誌 29: 19-27, 1980
49) 小浜源郁．口腔癌の化学療法効果に関する臨床，病理，細胞性免疫学的研究ー特に臨床病理学的悪性度とブレオマイシン効果および予後について．口科誌 33: 672-698, 1984
50) 山本悦秀，砂川 元，小浜源郁．我々の浸潤様式分類について．び漫性浸潤 (4C,4D) 口腔癌に関するサテライトセミナーインサッポロ論文集: 5-20, 1994
51) 大関 悟，笹栗正明，長田哲次．口腔癌における腫瘍浸潤様式の再検討．び漫性浸潤 (4C,4D) 口腔癌に関するサテライトセミナーインサッポロ論文集: 37-41, 1994
52) 宮脇昭彦，三村 保，野添悦朗，平原成浩，平瀬隆二，徳永拓也．舌扁平上皮癌の臨床病理学的検討．日口外誌 39: 1392, 1993
53) 岩城 博．下顎歯肉扁平上皮癌の臨床的，X線的，病理組織学的研究．口病誌 59: 643-680, 1992
54) Boeheim K, Teicher B, Eevin JT, Shklar G. The effect of chemotherapeutic agents of human oral squamous cell carcinoma transplanted to nude mice: a histologic study. Oral Surg Oral Med Oral Pathol 62: 50-56, 1986
55) Yamamoto E, Kumagai S, Kohama G. Role of chemotherapy for oral cancer from the view point of mode of invasion. Asian J Oral Maxillofac Surg 6: 113-121, 1994
56) Miyachi K, Fritzler MJ, Tan EM. Autoantibody to nuclear antigen in proliferating cells. J Immunol 121: 2228-2234, 1978
57) Brabo R, Celis JE. A search for differential polypeptide synthesis throughout the cell cycle of HeLa cells. J Cell Biol 84: 795-802, 1980
58) Mathews MB, Bernstein RM, Franza Jr BR, Garrels JI. Identity of the proliferating cell nuclear antigen and cyclin. Nature 309: 374-376, 1984
59) Takasaki Y, Deng JS, Tan EM. A nuclear antigen associated with cell proliferation and blast transformation. Its distribution in synchronized cells. J Exp Med 154: 1899-1909, 1981
60) Yonemura Y, Kimura H, Fushida S, Tsugawa K, Nakai Y, Kaji M, Fonseca L, Yamaguchi A, Miyazaki I. Analysis of proliferative activity using anti-proliferating cell nuclear antigen antibody in gastric cancer tissue specimens obtained by endoscopic biopsy. Cancer 71: 2448-2453, 1993
61) Fontanini G, Macchiarini P, Pepe S, Ruggiero A, Hardin M, Bigini D, Vignati S, Pingitore R, Angeletti CA. The expression of proliferating cell nuclear antigen in paraffin sections of peripheral, node-negative non-small cell lung cancer. Cancer 70: 1520-1527, 1992
62) Visakorpi T. Proliferative activity determined by DNA flow cytometry and proliferating cell nuclear antigen (PCNA) immunohistochemistry as prognostic factor in prostatic carcinoma. J Pathol 168: 7-13, 1992
63) Narita T, Funahashi H, Satoh Y, Takagi H. Proliferating cell nuclear antigen immunostaining in breast cancer and its relation to prognosis. Jpn J Clin Oncol 23: 20-25,1993
64) 佐藤 明，斉藤 徹，野谷健一，福田 博，進藤正信，雨宮 彰．抗PCNA抗体を用いた舌扁平上皮癌の免疫組織学的検討．日口外誌 39: 1269-1275, 1993
65) Tsuji T, Sasaki K, Kimura Y, Yamada K, Mori M, Shinozaki F. Measurement of proliferating cell nuclear antigen (PCNA) and its clinical application in oral cancers. Int J Oral Maxillofac Surg 21: 369-372, 1992
66) 臼田信光，浜 善久，矢満田健，小出直彦，永田哲士，飯田 太．血管分布と癌分化度．現代医療 26: 1827-1832, 1994
67) 川尻秀一，方 治，滝野隆久，熊谷茂宏，山本悦秀．口腔扁平上皮癌の浸潤と転移の機序に関する実験的研究 第4報 実験的誘発舌癌における浸潤像の組織学的検討.口科誌 43: 151-157, 1994

Microangioarchitecture of Experimentally Induced Tongue Carcinoma Shuhei Chatani, Department of Oral and Maxillofacial Surgery, School of Medicine, Kanazawa University, Kanazawa 920-8640 — J. Juzen Med Soc., **107,** 74 — 86 (1998)

Key words: DMBA induced tongue cancer, mode of invasion, architecture of tumor vessel, proliferating cell nuclear antigen, vasucular endothelial cell growth factor

Abstract

The vascular architecture of DMBA (9,10-dimethyl 1,2-benzanthracene) induced tongue carcinoma in the hamster was examined. Changes in tumor vessels and their significance during growth of invasive oral squamous cell carcinoma was observed. Tongue cancer was induced by abrading the right margin of the tongue of each hamster with an endodontic barbed broach and subsequently applying 1.0% DMBA dissolved in aceton, three times a week, at the same site. After macroscopic detection of cancer and the signs of cachexia (weight loss, etc.), Indian-ink was infused into the ascending aorta of each animal under general anesthesia. Tissue was harvested from each animal and made into a transparent specimen, 100 μ m in thickness, for examination of vasucular architecture. The mode of cancer invasion was Grade 1 in 8 animals, Grade 2 in 8, Grade 3 in 23, and Grade 4C in 5. Macroscopic tumor growth mode was exophytic in 36 animals and endophytic in 8 animals. Each mode of cancer invasion was associated with characteristic vascular architecture. That is, low invasive cancers (Grade 1 and 2) showed dendriform vascularization and a marked increase in vessel density as they underwent exophitic growth. Grade 3 invasive cancer showed rings of blood vessels forming during the course of invasion by alveolar tumor foci. Diffusely invasive cancer (Grade 4C) showed destruction of existing blood vessels and a decrease in vessel density. As tumor invasion progressed, the vessel density decreased ($p<0.05$). The vessel density was significantly lower in cases of exophytic cancer than in cases of endophytic cancer ($p<0.01$). The PCNA (proliferating cell nuclear antigen) of cancer cells, which is an indicator of tumor proliferation potential, was more frequently positive as tumor invasion became more severe. That is, the PCNA positive rate in Grade 1 or 2 animals differed significantly from that in Grade 3 or 4C animals ($p<0.05$). The PCNA positive rate decreased as vessel density increased ($p<0.05$). Thus, the vessel density was not proportional to the tumor proliferation potential. The expression of vascular endothelial growth factor (VEGF) was seen more frequently as tumor invasion progressed ($p<0.05$), but the expression of VEGF did not correlate with the vessel density. These results suggested that the changes of the tumor vessel were dependent on the mode of cancer invasion and proliferation.