An Experimental Study on Endovascular Grafting : with Special Reference to Changes in the Aortic Wall Following Wallstent, Spiral Z Stent, and Covered Stent Placement

メタデータ	言語: jpn
	出版者:
	公開日: 2017-10-04
	キーワード (Ja):
	キーワード (En):
	作成者:
	メールアドレス:
	所属:
URL	http://hdl.handle.net/2297/9373

金沢大学十全医学会雑誌　第106巻　第6号　721－735（1997）

経皮的血管内人工血管留置に関する実験的検討

－ウォールステント，スパイラルゼットステント，及び人工血管膜付きステントの大動脈壁へおよぼす変化を中心に－

金沢大学医学部医学科放射線医学講座（主任：高島　力教授）
松　岡　利　彦

臨床で使用されているステント，および人工血管の素材であるポリエステル膜で被覆した膜付きステント留置における大動脈壁に与える変化や，その臨床応用における問題点や改良点について検討した．雑種成犬10頭に対し，スパイラルゼットステント4本，ウォールステント4本，膜付きステント2本を留置し，前二者は4カ月と12カ月，膜付きステントは4カ月の観察期間終了後犠牲屠殺した．大動脈造影像，組織標本，経動脈性にシリコンゴムを注入した血管鋳型透徹標本を用い，ステント留置部の開存性，大動脈壁の組織学的変化，大動脈壁栄養血管の変化を留置ステントの種類やステント留置部内での部位による相異を比較検討した．内腔の開存率は，スパイラルゼットステント群で4カ月93.7±2.9％，12カ月94.4±2.2％，ウォールステント群では4カ月89.6±7.9％，12カ月89.6±10.0％であり，スパイラルゼットステント群の方がやや高い傾向を示した．4カ月留置の膜付きステント群は開存率74.2±7.9％と，ベアステント群に比し強い狭小化を認めた（P＜0.001）．新生内膜の厚さはいずれの群内においてもワイヤー部で有意に厚かった（P＜0.001）．ワイヤー間の厚さはいずれの時期の比較においてもウォールステント群がスパイラルゼットステント群に比し有意に厚かった（P＜0.001）．また，膜付きステント群では4か月留置のスパイラルゼットステント群に比し，いずれの部位でも有意に厚かった（P＜0.001）．組織学的に新生内膜は主に中膜由来の平滑筋細胞と線維性組織からなり，膜付きステントの人工血管膜の外膜側ではフィブリンの沈着や一部に炎症細胞浸潤も認められた．膜が皺を形成している部では，この外膜側の内膜肥厚が高度であった．新生内膜内の血管増生はいずれのベアステントでも留置期間や種類で有意差は認められなかったが，膜付きステントで有意に多かった（P＜0.001）．外膜中膜境界域における栄養血管数は同一群内での計測部位による差異は認めなかった．スパイラルゼットステント群内では12カ月に比し4カ月留置群で，ウォールステント群では4カ月に比し12カ月留置群で有意に多かった（P＜0.001）．2種のステント間の比較では，4カ月留置群ではスパイラルゼットステントで，12カ月留置群ではウォールステントで有意に多かった（P＜0.001）．この栄養血管の増生はステントの種類により時期が異なっていたが，いずれにおいても正常部に比し明らかであり膜付きステント群でより高度であった（P＜0.001）．以上の結果より，ステント留置に伴う大動脈壁の反応性変化や内膜肥厚による血管内腔の狭小化において，ステントの種類すなわち形状の差異や，膜付きステントにおける人工血管膜の生体適合性や留置時の皺壁形成の有無が重要な因子であることが示唆された．またベアステント留置において，スパイラルゼットステントの方が血管壁に与える影響及び変化は軽度であることが示唆された．これらの結果をふまえ，人工血管膜付きステントを改良し臨床応用することが必要であると考えられた．

Key words　covered stent, neointima, endovascular grafting, vasa vasorum

現在，様々な材質および形状の血管内ステントが開発され，臨床応用されている．これらは金属ワイヤーの骨組みのみで作製されるベアステント（bare stent）であり，この留置は主に閉塞性動脈疾患に対して施行され成果を挙げている[1)2)]．特に経皮的血管形成術（percutaneous transluminal angioplasty，PTA）の効果が不十分な場合や，PTA後の内膜解離や内膜肥厚による再狭窄に対して有効性が報告されている[3)4)]．さらに，最近では動脈瘤の治療を目的としたステント留置の応用がなされてきている．すなわち1987年にLawrenceら[5)]が，経皮的経カテーテル的にダクロンにて被覆したステントを犬大動脈内に留置した実験を報告して以来，ステントを様々な素材で被覆することにより作製されるステント（以下膜付きステント）を用いた臨床例での動脈瘤治療も多数報告されてきている[6-8)]．また，この膜付きステント留置（経皮的人工血管留置）は，動静脈瘻の瘻孔の閉鎖や腫瘍の血管浸潤時における血管の再建等様々な臨床応用が期待されている[5)]．

内径1cm前後の比較的太い動脈内に留置されたステントは，比較的短期間でワイヤーが新生内膜で被覆され，内腔の高い開存性を得られることで臨床的有用性が高い．しかしながら，問題点としては急性期の血栓形成に伴う閉塞や，後期合併症とし

平成9年11月26日受付，平成10年1月8日受理

Abbreviations：ABC, Avidin-biotin-peroxidase complex; αSMA, Alpha smooth muscle actin; Fr, French; PTA, percutaneous transluminal angioplasty; SUS, steel use stainless

ての新生内膜の肥厚による内腔の再狭窄が挙げられる[9)10)]．この内膜肥厚の原因としては，ステントワイヤーの素材や径，デザイン，拡張力，膜付きステントの場合はその膜の素材等が考えられているが，血管壁内栄養血管における微小循環の障害が関与する可能性も示唆されている[11)~14)]．特に膜付きステントを留置した際には，この影響が高度となる可能性がある．しかしながら，実際に臨床で使用されているベアステントや膜付きステントを留置した際の，内膜の変化や新生内膜形成，および動脈壁内の栄養血管系における変化に関する詳細な報告は少ない．これらの点を明らかにすることは，ステントあるいは経皮的人工血管留置の安全性や臨床効果，および長期予後を改善する上で極めて重要である．

本研究の目的は，臨床で使用されているスパイラルゼットステント (Spiral Z stent)，ウォールステント (Wallstent，日本シュナイダー，東京)，および人工血管の素材であるポリエステルの膜を使用した膜付きステントの大動脈壁に与える変化を，壁内栄養血管の変化も含めて実験的に検討し，臨床的応用における問題点や改良点について考察することである．



A



B



C

Fig. 1. Expandable metallic stents. (A) Spiral Z stents (B) Wallstent (C) Polyester covered spiral Z stent. All stents are self-expandable and consist of stainless steel wire. These stents are 1 cm in diameter. A and C are 5 cm and B is 4 cm in length. Covered stent is made from spiral Z stent covered with polyester membrane at its midportion.

対象と方法

I．実験方法

1. ステントの構成および留置手技

1）留置ステント

今回留置したステントは，現在臨床で使用されおり高い臨床的有用性が報告されているウォールステントと，自作のスパイラルゼットステント，およびスパイラルゼットステントに人工血管膜を被覆し作製した膜付きステントの計3種類である(図1. A，B，C)．

犬大動脈内へ挿入した計測用カテーテルを用い，以下の計測を行い使用するステントの大きさを決定した．使用した犬における腎下部大動脈径は約1cmであり，使用するステント径を1cmとした．また，腎動脈直下より内外腸骨動脈分岐部までの大動脈長は最小で10cmであり，留置時にステント上下に正常大動脈が残存するように，ステントの全長を4～5cmとした．

使用したスパイラルゼットステントは，スチールユーズステンレス (steel use stainless，SUS，日本工業規格による) の304に相当する0.010インチのステンレススチールワイヤーを，長脚が1.5cm，短脚が1.3cmとなる様にジグザグ状に48回折り曲げることで作製した24ベンドタイプであり，このワイヤーを螺旋状に4回転させることにより1本のステントを形成した．屈曲部は26ゲージ注射針にて円形に形成し，頚部をハンダ付けにて固定した．ステントの大きさは，1cm径5cm長である．(図1A)

ウォールステントは0.005インチ径のステンレススチールワイヤーを24本メッシュ状に編むことにより作製されたものである．専用のシステムの外套を引き抜くことで拡張する．ステントの大きさは1cm径4cm長で，我が国で胆道用ステントとして市販されている1cm径8cm長のものを正中で切断したものである．(図1B)

人工血管膜は0.05mm径のポリエステル製の糸を格子状に編み，厚さ0.1mm，全長2cm，径1cmの円筒状の膜を作製した．これで上記スパイラルゼットステントの中央を被覆し，外科用4-0ナイロン糸にて固定することにより膜付きステントを作製した．この膜のポロシティー (porosity) は5000ml/分/cm^{2}である．(図1C)

2）ステント留置方法

塩酸ケタミン50mg/kgを筋肉内注射し麻酔を行い，その後，

Table 1. Mean patency rate in each stent with different deployed periods

Group	Period (months)	No. of dogs	Mean patency rate ($\bar{X}\pm$SD, %)
Spiral Z stent	4	4	93.7±2.9
	12	12	94.4±2.2
Wallstent	4	4	89.6±7.9
	12	12	89.6±10.0
Covered stent	4	4	74.2±7.9

X線透視装置に仰臥位に固定しステント留置を行った．セルジンガー法にて大腿動脈を穿刺し，0.032インチガイドワイヤー(テルモ，東京)を大動脈内に送り，7フレンチ(french，Fr)，25cm長のカテーテル・イントロデューサー(メディキット，東京，以下シース)を挿入した．同シースより逆行性に大動脈造影を行い，ステント留置部位を決定した．留置部位は，全例腎動脈下部の大動脈内で，ステントの上端が第3腰椎レベルとなるように留置した．スパイラルゼットステントの留置は，まず6.5Frシースを切断し作製したステント・ローダー内にステントを装填し，6.5Frシースのダイレーターの先端を切断し作製したステント・プッシャーにて，7Frシース内へとステントを押し出した．次いでシース先端を目標レベルより上方まで押し上げ，7Frステント・プッシャーにて装填したステントを留置目標レベルまで進めステント・プッシャーを固定したままシースを引き抜くことにより大動脈内にステントを留置した．ウォールステントは，7Frシースを通じて付属の留置システムを用い目標部位に留置した．留置直後に再び大動脈造影を行い，ベアステントの場合はシースをそのまま抜去し，通常の血管造影の手技と同様に圧迫止血を施しステント留置手技を終了した．膜付きステントの留置もベアステントのスパイラルゼットステントと同様の手技で行ったが，使用したシースは9Frであり外科的に大腿動脈を露出し直接穿刺を行い，シース抜去時には血管縫合を行うことにより腸骨動脈の穿刺部における血管内腔を温存し手技を終了した．以後，経過観察を行ったがこの間抗凝固療法や抗血小板療法は行わなかった．

2．標本作製

1）組織標本および透徹鋳型標本の作製

経過観察期間終了後，留置時と同様の方法で逆行性大動脈造影を施行した．また，同側の大腿静脈にも7Frシースを挿入し潅流時の流出路とし，ヘパリン5,000単位を注入した後に犠牲屠殺した．屠殺後開腹して，ステント留置部より近位の大動脈および大静脈，両側内外腸骨動静脈，腹腔動脈，上腸間膜動脈，腎動静脈を絹糸にて結紮し，大腿動脈側からヘパリン加生食を加圧バッグにて150mmHgを保つように潅流した．完全に脱血した後にシリコンゴムであるマイクロフィル(Flow Tek Inc., Boulder, USA)を用手的に注入した．その後大動脈を摘出し，4℃にて24時間保存しマイクロフィルを硬化させ，標本を長軸方向に左右の正中で切開し2分割した．一方は10％中性緩衝ホルマリン液(pH 7.4，和光，大阪)にて固定後，ステント留置部を頭尾方向に10分割し動脈壁の横断面が出るように切り出しを行い，パラフィン包埋して厚さ3～4μmの組織標本を作製した．全ての標本にヘマトキシリン・エオジン染色およびエラスチカ・ワンギーソン染色を行い，また一部の標本には鉄染色や後述の免疫染色を行い，これらの標本を光学顕微鏡にて観察した．他方は25％，50％，75％，95％および純エタノールにそれぞれ24時間ずつ浸して脱水を行い，次いでサリチル酸メチル(和光)に浸して透徹化し，実体顕微鏡SZH-10(オリンパス，東京)を用い最初に全体を観察，その後約2mm間隔に連続横断切片を作成し横断面からの観察も行った．

2）免疫組織学的染色

アビジン・ビオチン・ペルオキシダーゼ複合体(avidin-biotin-peroxidase complex，ABC)法により，平滑筋線維内のアルファ平滑筋アクチン(alpha smooth muscle actin，α SMA)の検出を行った．まず，ホルマリン固定パラフィン包埋切片を型の如くキシレン系列で脱パラフィンを行い，0.3％過酸化水素添加メチルアルコール液中に30分間置き，内因性ペルオキシダーゼを失活させた．その後，非特異的結合反応を防止するために，2次抗体作成に用いた動物の10％正常ウマ血清(Vector laboratory, Burlingame, USA)とで30分間処理した．次いで切片を50倍希釈の抗平滑筋線維アクチン・マウスモノクローナル抗体と4℃で一晩反応させた．次に200倍に希釈したビオチン化ウマ抗マウスIgG抗体(DAKO Japan，東京)と，それに引き続いてABC溶液(DAKO，Glostrup, Denmark)とそれぞれ室温で30分間反応させた後，0.03％過

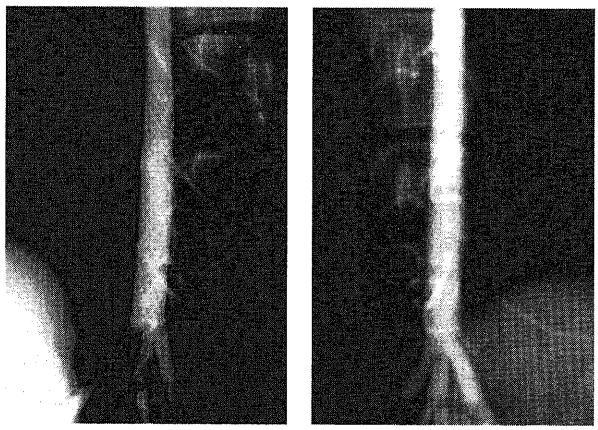

A B

Fig. 2. Aortogram obtained immediately (A) and 4 months after (B) spiral Z stent placement. (A) Aortogram shows no definite stenosis of the grafted lumen. (B) Minimal stenosis of the stented segment is demonstrated. Good patency of small arteries including lumbar arteries is visualized.

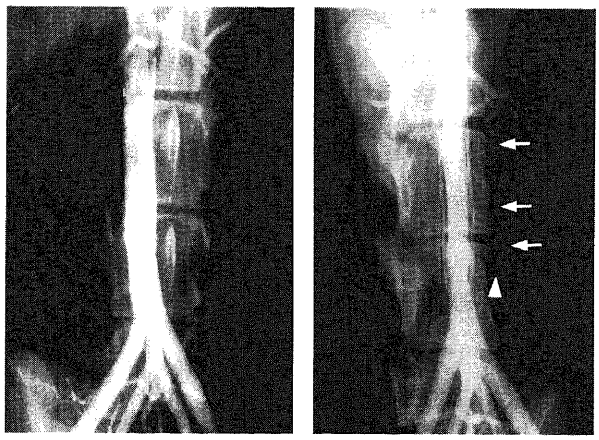

A B

Fig. 3. Aortogram obtained immediately (A) and 4 months after (B) covered stent placement. (A) Aortogram shows no definite stenosis of the grafted lumen. (B) Slight stenosis of the stented segment is demonstrated. Proximal sites of the lumbar arteries are occluded (arrowheads) and the peripheral portions of these arteries are reconstructed from the collateral arteries (arrows).

酸化水素を加えた0.2％ 3，3'-ジアミノベンチジン4塩酸塩 (3，3'-diaminobenzidine tetrahydrochloride) (Sigma，St. Louis，USA) で発色させ，ヘマトキシリンにて核染後，脱水封入し鏡検した．

Ⅱ．実験対象

雑種成犬10頭 (体重13～16kg，平均14.3kg) の腎動脈下腹部大動脈に対し，スパイラルゼットステント4本 (スパイラルゼットステント群)，ウォールステント4本 (ウォールステント群)，膜付きステント2本 (膜付きステント群) を留置した．スパイラルゼットステントおよびウォールステントにおいては観察期間4カ月の各2大動脈 (4カ月留置群)，観察期間12カ月の各2大動脈 (12カ月留置群)，膜付きステントにおいては観察期間4カ月の2大動脈を検討対象とした．

Ⅲ．検討項目および検討方法

1．ステント留置部の開存性の検討

留置前，留置直後，経過観察期間終了時の大動脈造影像を用い，その造影像より腰動脈等のステント部より分岐する小血管の開存性を検討した．またステント留置直後と経過観察期間終了後の造影像からステント部内腔の開存率につき検討した．この造影像は拡大率が個々で異なるため，計測用カテーテルを用いて計測を行った．開存率の算出はステント留置部を5等分し，この5カ所における大動脈径の計測を行い，それぞれの部における留置直後と抜去直前の大動脈径の比の平均を求め留置部の開存率とした．

2．大動脈壁の組織学的変化の検討

1）内膜および中膜の厚さの変化

留置した2種のステントは，ワイヤーの径や単位長あたりのワイヤーの本数が異なり，ワイヤー間の間隙はスパイラルゼットステントの方がウォールステントに比し広い．このステントの形状の差も内膜肥厚の程度を左右する原因の一つであると考え，ワイヤーの存在する部と隣接するワイヤーの中央部における内膜と中膜の厚さを計測し，これら形状とワイヤー自体が大動脈壁に与える影響につき検討した．内膜の厚さは，中膜より内腔側で弾性線維の認められない部を新生内膜としこの厚さとした．膜付きステント群においては，新生内膜は膜の大動脈内腔側 (以下膜内) と膜と本来の動脈壁すなわち中膜との間 (以下膜外) の両方に存在していたため，これら両方の和を内膜の厚さとした．中膜の厚さは，この新生内膜の外側の弾性線維が密に存在する層の厚さとした．計測は，ベアステント留置群においては，ステント留置部より作成した10組織標本につき，計測可能なすべての部位に対し計測を行った．膜付きステント群では，作製した10組織標本の中で人工血管膜が存在した部に相当する組織標本のみを選択し，これらにつき同様な計測を行った．計測値の検定に際し，ステント留置部上下の内膜肥厚を伴わない部の中膜の厚さを10大動脈全てで計測し，一括しコントロール群として正常中膜厚とした．膜付きステント群では，留置期間およびステントが同一である4カ月留置のスパイラルゼットステント群をコントロールとした．これらの計測値につき，各ステント群間，異なる留置期間のステント群，および同一ステント内における部位による差異につき比較検討した．

2）大動脈壁各層における組織学的変化

ステント留置部の大動脈より作製した組織標本を，光学顕微鏡にて観察しそれぞれの群につき検討した．

3．大動脈壁栄養血管の変化の検討

1）単位長あたりの栄養血管数

血管壁内の血流量の増減の程度を評価する目的で，単位長あたりに存在する血管数を計測した．大動脈壁各層を光学顕微鏡下で200～400倍で観察し，管状構造で内部にマイクロフィルの粒子もしくは赤血球が確認できるもの，あるいはこれらが認められなくても明らかな脈管構造を有し血管であると思われるもののみを計測の対象とした．動静脈の区別なく数え，測定部の周長で除して単位周長 (1mm) あたりの栄養血管の数 (数/mm) を計算した．血管数の計測部位である動脈壁各層の設定は栄養血管の正常解剖によった．すなわち，一般的に大動脈の外膜および中膜外1/3から1/2は栄養血管が栄養し，内膜から中膜内1/3は内腔からの直接の拡散によって栄養される[15]．中膜中央が両者の境界と考えられるため，中膜内層と中膜外層を区別した．さらに外膜は標本作製の際の脱落が多く，標本間で外膜の厚さに差があるため脱落を受けていない外膜内層のみを対象とし，同じ栄養血管系である中膜外層と一括し計測を行い外膜中膜境界域とした．ワイヤーが壁に接するワイヤー部とワイヤーの存在しないワイヤー間で，新生内膜，中膜内層，外膜中膜境界域の各層について上記方法に従って計測を行った．計測値の検定に際し，ステント留置部上下に存在する内膜肥厚を伴わない部の中膜内層，外膜中膜境界域の血管数を計測しこれらを一括しコントロール群とした．膜付きステント群では，留置期間およびステントが同一である4カ月留置のスパイラルゼットステント群をコントロールとした．これらにつき各ステント間の差異，留置期間による差異，及び同一ステント内における部位による差異を比較検討した．

2）透徹鋳型標本による動脈壁栄養血管の変化の評価

ステント留置部における栄養血管の分布状態につき，その形

Table 2. Mean thickness of aortic wall in each stent with different deployed periods

Group	Period (months)	No. of dogs	Mean thickness ($\bar{X}\pm$SD, mm)			
			Wire portion		Center of wires	
			Media	Neointima	Media	Neointima
Spiral Z stent	4	2	0.19±0.07	0.40±0.17	0.28±0.07	0.14±0.13
	12	2	0.16±0.06	0.40±0.12	0.23±0.06	0.12±0.06
Wallstent	4	2	0.12±0.03	0.34±0.08	0.17±0.04	0.20±0.06
	12	2	0.14±0.05	0.38±0.08	0.21±0.06	0.23±0.07
Covered stent	4	2	0.22±0.06	0.87±0.17	0.26±0.06	0.83±0.18

態的変化を透徹鋳型標本を用い検討した．まず，作製した標本を内腔面より観察し，さらに標本から約1mm厚の連続横断切片を作製し大動脈壁の横断面での観察を行い，既に報告されている正常像と比較し肉眼的形態の変化につき検討した．

4．大動脈壁内の組織学的変化と血管増生の関係の検討

各部で計測された新生内膜や中膜の厚さと同部位における血管増生の相関関係の有無を検討した．

以上の検討における計測値の検定は，Mann-WhitneyのU検定を用いて有意差の有無の判定を行い，計測値における相関関係については直線回帰分析を用い決定係数R^2を求めることにより判定を行った．

成　　績

ステント留置は全例で成功し，手技による穿刺部血腫形成や内膜解離，又ステント留置部の内膜解離等は見られなかった．

Ⅰ．ステント留置部の開存率 (表1)

ステント留置10部位では，軽度の狭窄は認めたものの，明らかな閉塞は認めなかった．それぞれのステント群における留置部の開存率は表1に示す如くである．いずれの群の比較においても明らかな有意差は認められなかったが，全経過でスパイラルゼットステント群の方が良好な開存性を示した．スパイラルゼットステント群，ウォールステント群とも4，12カ月留置間に有意差は認めなかった．4カ月留置の膜付きステント群は，ベアステント群に比し有意な狭小化を認めた ($P<0.001$)．

ベアステント留置部から分岐する腰動脈の開存性は，留置前と屠殺前で描出に著変なかった (図2)．膜付きステント群では，人工血管膜にて被覆された部より分岐する腰動脈は，留置直後は全く描出されなかった．また留置後4カ月もその根部は描出されなかったが，末梢は上下のレベルの腰動脈からの側副血行路を介し描出されていた (図3)．

Ⅱ．大動脈壁の組織学的変化

1．内膜及び中膜の厚さの変化 (表2)

コントロール群での中膜の厚さは0.40±0.07mmであった．また内膜構造はほとんど認められず，ごく一部に正常内皮細胞を認めるのみであり計測は行わなかった．

1) ベアステント留置部

スパイラルゼットステント群における新生内膜の厚さは，4カ月留置群のワイヤー部で0.40±0.17mm，ワイヤー間で0.14±0.13mm，12カ月留置群のワイヤー部で0.40±0.12mm，ワイヤー間で0.12±0.06mmであり，4および12カ月留置群の

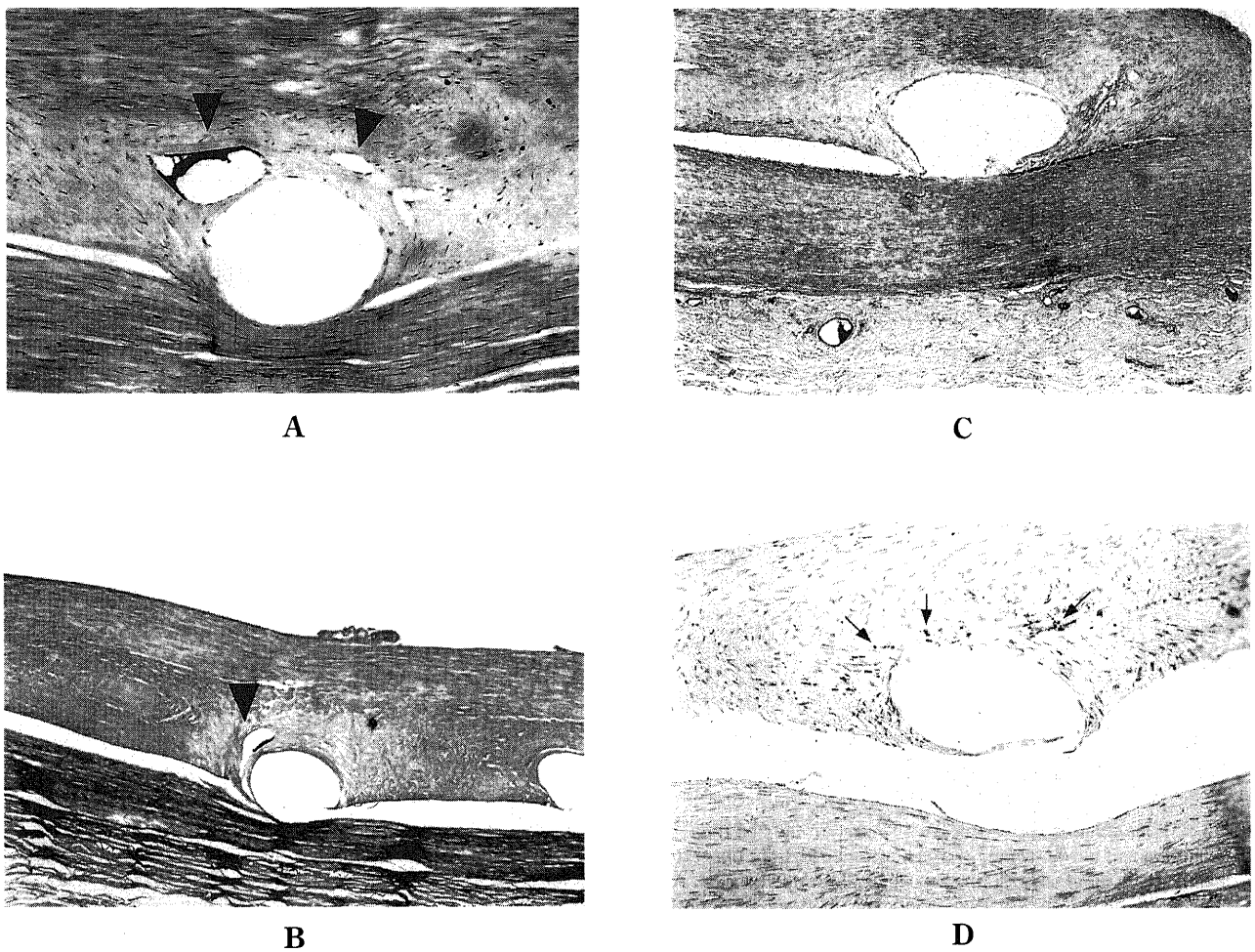

Fig. 4. Photomicrograph of the cross section of abdominal aorta obtained 4 months after Wallstent placement. (A. B, C) Thin layer of neointima made up of smooth muscle cells and fibrosis covers the stent wire. Newly formed vessels are observed around the stent wire (arrowheads). A, HE. ×200; B, Elastica van Gieson stain. ×100; C, Immunostaining for αSMA. ×200. (D) Slight hemosiderin depositions are also observed around the stent wire (arrows). Prussian blue stain. ×200.

間で有意差は認めなかった．中膜の厚さは，4カ月留置群のワイヤー部で0.19±0.07mm，ワイヤー間で0.28±0.07mm，12カ月留置群のワイヤー部で0.16±0.06mm，ワイヤー間で0.23±0.06mmであり，ワイヤー間の中膜の厚さは12カ月留置群で有意に菲薄化していた (P＜0.01)．なお，いずれの部においても中膜の厚さはコントロール群に比し有意に菲薄化していた (P＜0.001)．

ウォールステント群における新生内膜の厚さでは，4カ月留置群のワイヤー部で0.34±0.09mm，ワイヤー間で0.20±0.06mm，12カ月留置群のワイヤー部で0.37±0.07mm，ワイヤー間で0.23±0.07mmであり，いずれも12カ月留置群で有意に増加していた (P＜0.01)．中膜の厚さは，4カ月留置群のワイヤー部で0.13±.030mm，ワイヤー間で0.17±0.03mm，12カ月

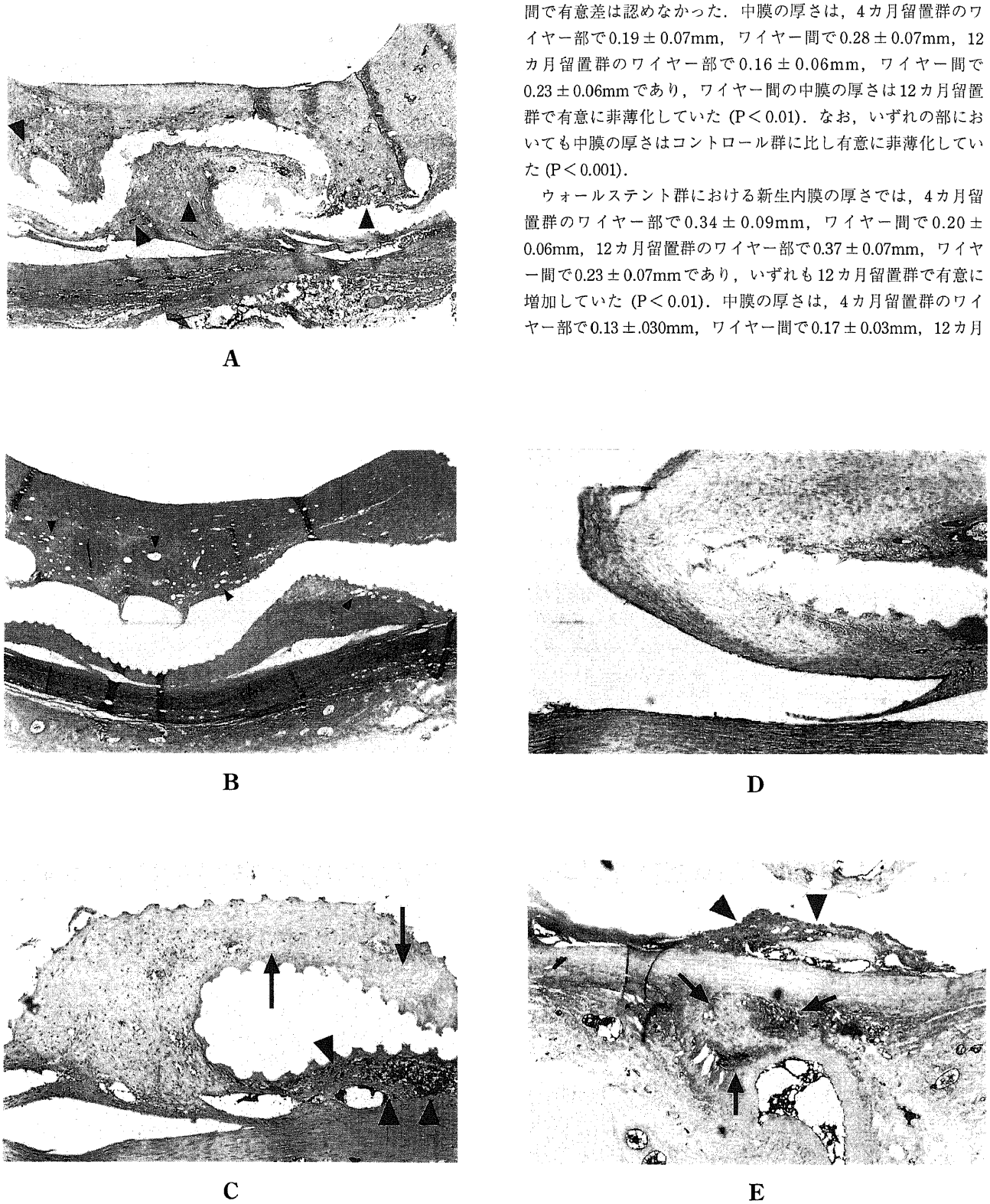

Fig. 5. Photomicrograph of the cross section of the abdominal aorta obtained 4 months after the covered stent placement. (A, B) Thick neointima and newly formed vessels (arrowheads) are observed both sides of the membrane. Neointima formed inside the membrane is mainly made up of smooth muscle cells and fibrotic tissues. A, immunostaining of αSMA. ×40; B, Elastica van Gieson stain. ×40. (C) Outside of the membrane, the neointima is made up of smooth muscle cells, fibrosis, granulation tissue and inflammatory cell infiltrates (arrowheads), and these findings are more marked at the folded site of the membrane. Amorphous tissue is observed along both sides of the membrane, and is considered to be fibrin deposits (arrows). HE. ×100. (D) At the end of the membrane, a smooth muscle cells layer spreads from outside into inside of the membrane. Immunostaining for αSMA. ×100. (E) Hemosiderin deposits are mainly distributed around the stent wire and both sides of the membrane more markedly on the outside (arrowheads). Marked hemosiderin deposition and granulation tissues indicating organized thrombus are seen in the proximal portion of the lumbar artery (arrows). Prussian blue stain. ×40.

留置群のワイヤー部で0.12±0.03mm，ワイヤー間で0.17±0.03mmであり，有意差は認められなかった．なお，いずれの部においても中膜の厚さはコントロール群に比し有意に菲薄化していた (P＜0.001)．

スパイラルゼットステント群とウォールステント群の対比では，4カ月留置群ではワイヤー部の新生内膜の厚さに有意差は認められなかったが，ワイヤー間の新生内膜の厚さはウォールステント群で有意に厚かった (P＜0.001)．また中膜の厚さは，両部位でスパイラルゼットステント群で有意に厚かった (P＜0.001)．12カ月留置の2種のステント間でも同様な結果を示し，ワイヤー部の新生内膜の厚さに有意差は認められなかったが，ワイヤー間の新生内膜の厚さはウォールステント群で厚く (P＜0.001)，中膜の厚さは，両部位でスパイラルゼットステント群で厚かった (P＜0.001)．

同一ステント群内でワイヤー部と，ワイヤー間で比較すると両ベアステント群において新生内膜及び中膜の厚さに有意差が認められ，新生内膜の厚さはワイヤー部で厚く，中膜の萎縮はワイヤー部で強度であった (P＜0.001)．

2）膜付きステント留置部

新生内膜の厚さは，ワイヤー部で0.87±0.17mm，ワイヤー間で0.83±0.18mmであり，コントロール群である4カ月留置のベアのスパイラルゼットステント群に比し有意に厚かった (P＜0.001)．また，中膜の厚さは膜付きステント群のワイヤー部で0.22±0.06mm，ワイヤー間で0.26±0.06mmであり，コントロール群に比しワイヤー部で厚い傾向が認められたが (P＜0.05)，ワイヤー間では有意差は認めなかった．また，膜付きステント群内でのワイヤー部とワイヤー間の比較では，中膜の厚さはワイヤー間で有意に厚かったが (P＜0.01)，新生内膜の厚さに有意差は認めなかった．

2．大動脈壁各層における組織学的変化

1）ベアステント留置部

肉眼的に血管内腔面は平滑で，組織学的にも内腔は表面の平滑な新生内膜を認めるのみで明らかな血栓形成や限局性の内膜の突出等は認めなかった．新生内膜はワイヤー部でごく軽度の隆起をつくり，ワイヤー間へとなだらかに連続しており，スパイラルゼットステント群でワイヤーの間隔が広い部では，新生内膜の構造が認められない部も存在した．この新生内膜は主として平滑筋細胞と線維化よりなり，ステントワイヤーを完全に被覆するように存在し，ワイヤー間にも同様の新生内膜が形成されていた (図4A，B，C)．また，ワイヤー周囲の新生内膜内には，ヘモジデリンの沈着 (図4D) を認める部や細胞の配列が不均一である部も認められた．中膜の萎縮はワイヤーに接する部で著明であり，内弾性板は中膜萎縮が強いところでその正常構造が認められない傾向にあったが，全体としてはほぼ保たれていた．中膜内層には血管構造はほとんど認められなかったが，中膜外層から外膜にかけては，正常部に比し著明な血管構造の増加と拡張を見た．いずれの部においても明らかな壊死や炎症細胞浸潤は認めなかった．血管分岐部は，小動脈分岐部もワイヤーの有無にかかわらず開存を示しており，同部にワイヤーが存在していても，ワイヤー周囲には周囲より連続する薄い新生内膜を認めるのみであり，大動脈内腔との連続性は保たれていた．以上の変化は，スパイラルゼットステント群とウォールステント群で同様に認められた．

2）膜付きステント留置部

標本作製時，人工血管膜上に生じた新生内膜が脱落し人工血管膜も剥離したため，この人工血管膜は除去し標本を作製した．

肉眼的に血管内腔面は平滑で，組織学的にも内腔は非常に平滑な新生内膜を認めるのみで明らかな血栓形成や限局性の内膜の突出等は認めなかった．膜内に増生した組織は，ベアステント群の内腔側と同様，平滑筋細胞と線維化を主体とした組織であり，一部人工血管膜に沿って核構造の認めない無構造な組織の存在も認められた．ワイヤーの周囲を中心に人工血管膜に沿って多数の血管構造を認め，動脈の内腔側よりワイヤー方向に縦走する血管構造も認められた (図5A，B)．αSMAを用いた免疫染色にて膜内外の新生内膜に多数の平滑筋細胞が認められ，内腔面に沿ってこの平滑筋細胞がやや密に存在する部分が一部で認められた．また膜に接して存在するフィブリン沈着や炎症細胞浸潤が認められた部には，平滑筋細胞はほとんど認められなかった (図5C)．また，人工血管膜の上下端では，膜外の新生内膜より膜のそれぞれ上下端を通り，膜内の新生内膜へとなだらかに連続する平滑筋細胞層が認められた (図5D)．膜外では，ワイヤーが接触する部分には強い内膜肥厚は認めなかった．ワイヤー間では，膜が内腔側に凸になる部で，動脈壁と膜の間隙を埋めるように平滑筋細胞と線維化，および肉芽組織の形成を認めたが，明らかな血栓の存在は認めなかった (図5C)．また肉芽組織の一部には，組織球を主とする炎症細胞浸潤も認められた．一方，膜と大動脈壁との密着性が高い部では，これらの変化は軽度であった．ヘモジデリンの沈着は，膜

Table 3.　Mean number of vessels of aortic wall in each stent with different deployed periods

Group	Period (months)	No. of dogs	No. of vessels ($\bar{X}$±SD/mm)			
			Wire portion		Center of wires	
			A－M	Neointima	A－M	Neointima
Spiral Z stent	4	2	13.01±4.29	0.78±1.57	11.76±4.70	ND
	12	2	5.52±4.92	2.21±3.55	3.21±2.60	0.12±0.59
Wallstent	4	2	9.11±3.93	1.20±2.60	8.85±4.58	0.46±1.20
	12	2	14.99±6.63	2.49±6.19	12.75±5.95	1.60±5.28
Covered stent	4	2	23.46±13.64	31.76±22.72	29.46±15.65	47.73±27.84

ND, not detectable.
A－M, proximal half of the adventitia and outer half of the media.

内では血管構造が認められたワイヤー周囲から膜に沿った部を中心に新生内膜内に散在性に認められ，また膜外の新生内膜部では所々に強い沈着が認められた．内弾性板はほとんど認められなかったが，膜の上下端のレベルでわずかに認められた．中膜萎縮は全体に認められ，一部膠原線維に置き換わっていた．中膜内層には血管構造はほとんど認められなかったが，中膜外層から外膜にかけては，正常部に比し著明な血管構造の増加と拡張を見た．拡張，増加した血管は，中膜のほぼ中央部まで認められた．人工血管膜部より分岐する腰動脈は，近位が完全に閉塞しており，閉塞部の血管内腔にも肉芽組織の形成と再疎通の所見を認め，同部には著明なヘモジデリンの沈着も認められた (図5E)．ベアステント群と比較して，壁内血管の拡張と増生，内膜肥厚，中膜萎縮，内弾性板の消失，炎症細胞浸潤，ヘモジデリンの沈着の所見はいずれもより高度であった．

Ⅲ．大動脈壁栄養血管の変化

1．単位長あたりの栄養血管数 (表3)

中膜内層における脈管構造は，膜の有無にかかわらずほとんど認められなかったため，検討対象から除外した．コントロール群は，新生内膜を認めないため，外膜中膜境界域のみの計測で，単位長あたりの血管数は2.74±2.47/mmであった．

1）ベアステント留置部

スパイラルゼットステント群における新生内膜部に存在する血管数は，4カ月留置群のワイヤー部で0.78±1.57/mm，ワイヤー間では認められなかった．また12カ月留置群のワイヤー部では5.52±4.92/mm，ワイヤー間で0.12±0.59/mmであり，4および12カ月留置群の比較でいずれにおいても有意差は認めなかった．外膜中膜境界域に存在する血管数は，4カ月留置群のワイヤー部で13.01±4.29/mm，ワイヤー間で11.76±4.70/mm，12カ月留置群のワイヤー部で2.21±3.55/mm，ワイヤー間で3.21±2.60/mmであり，いずれにおいても有意差が認められ，12カ月留置群において有意に少なかった ($P<0.001$)．また，コントロール群と比較し外膜中膜境界域の血管数は有意に増加していた ($P<0.001$)．

ウォールステント群における新生内膜部に存在する血管数

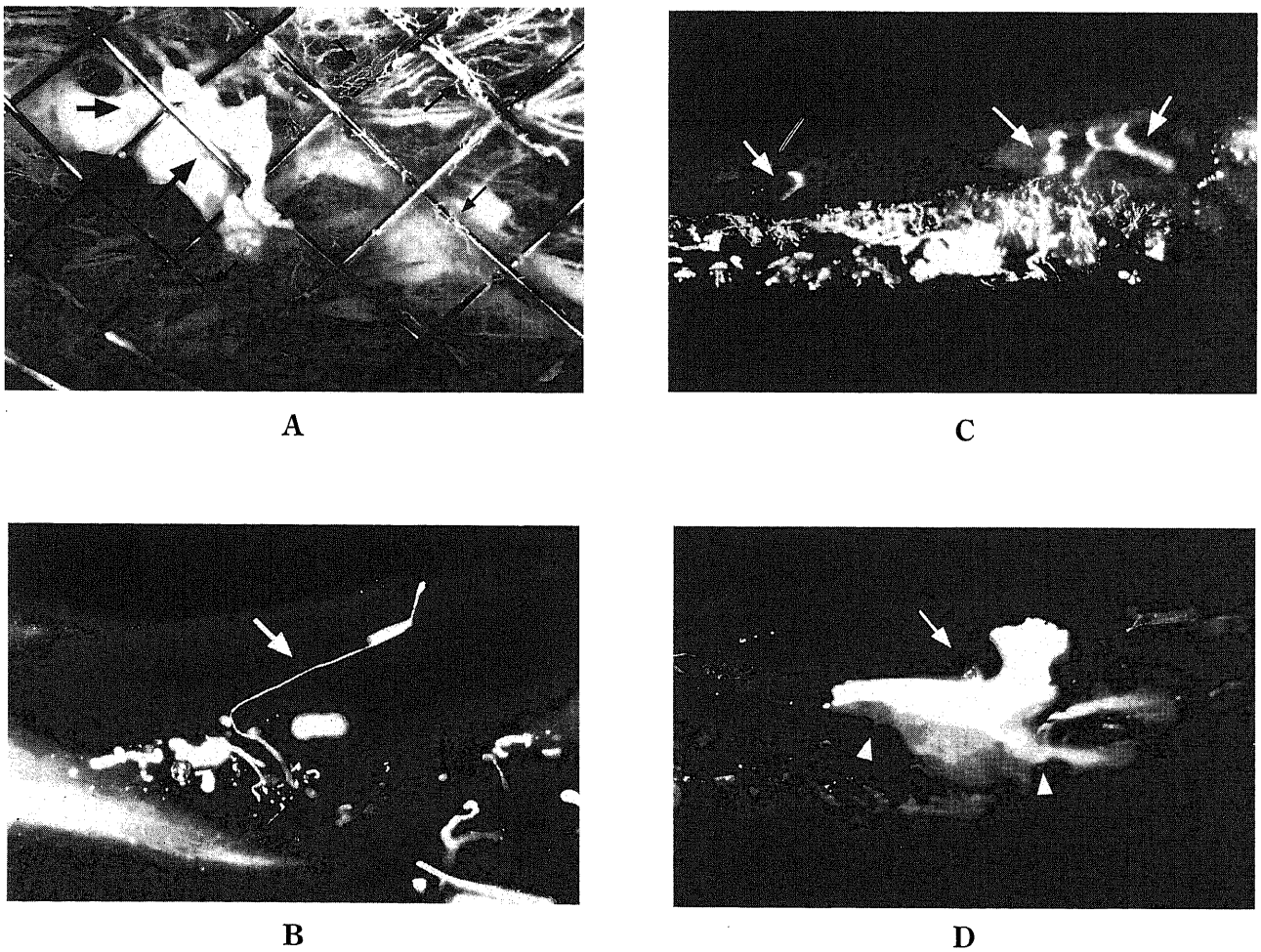

Fig. 6. Microstereoscopic photograph of the transparent vascular cast. Longitudinal (A) and cross (B, C, D) sections of aorta obtained 4 months after Wallstent placement. (A) Newly formed vessels in neointimal mainly run parallel to the stent struts (small arrows), and the precapillary vessels are growing along the neointima from these vessels and anastomosing to each other. These are distributed inhomogeneously, and are observed mainly around the lumbar arteries (arrows). (B, C) In cross section, the vasa vasorum and small vessels located in periaortic tissues are dilated and increased, and mainly distribute to the adventitia and outer third of media. Intimal newly formed vessels communicate directly with the aortic lumen (arrow) (B) and adventitial vasa vasorum (arrows) (C). (D) Vasa vasorum (arrowheads) and newly formed vessels (arrow) are continuous with the proximal portion of the lumber artery. (A)×15. (B)×30. (C)×20. (D)×20.

は，4カ月留置群のワイヤー部で1.20±2.60/mm，ワイヤー間で0.46±1.20/mm，12カ月留置群のワイヤー部で2.49±6.19/mm，ワイヤー間で1.60±5.280/mmであり，いずれにおいても有意差は認めなかった．外膜中膜境界域に存在する血管数は，4カ月留置群のワイヤー部で9.11±3.93/mm，ワイヤー間で8.85±4.58/mm，12カ月留置群のワイヤー部で14.99±6.63/mm，ワイヤー間で12.75±5.95/mmであり，12カ月留置群で有意に多かった (P＜0.001)．コントロール群との比較では，外膜中膜境界域の血管数は有意に増加していた (P＜0.001)．

スパイラルゼットステント群とウォールステント群の対比では，4カ月留置群では新生内膜部に存在する血管数に，ワイヤー部，ワイヤー間とも有意差は認めなかったが，外膜中膜境界域に存在する血管数は，いずれもスパイラルゼットステントで多かった (P＜0.001)．12カ月留置群の2種のステント間では，新生内膜部に存在する血管数に明らかな有意差は認められなかったが，外膜中膜境界域に存在する血管数には有意差が認められ，いずれもウォールステント群で多かった (P＜0.001)．

同一ステント群内でのワイヤー部とワイヤー間の比較では，いずれのステントにおいても外膜中膜境界域の血管数に有意差を認めなかったが，新生内膜部のワイヤー部の血管数は12カ月留置群の両ステントで有意に多かった (P＜0.01)．

2）膜付きステント留置部

膜付きステント群の新生内膜内の血管数はワイヤー部で31.76±22.72/mm，ワイヤー間では47.73±27.8/mm，また外膜中膜境界域の血管数はワイヤー部で23.46±13.64/mm，ワイヤー間で29.46±15.65/mmであった．ワイヤー部，ワイヤー間の両方で，新生内膜，外膜中膜境界域の血管数はともに4カ月留置のスパイラルゼットステント群に比し有意に多かった (P＜0.001)．コントロール群との比較では，外膜中膜境界域の血管数は明らかに増加していた (P＜0.001)．また，膜付きステント群内でのワイヤー部，ワイヤー間の比較では，新生内膜部の血管数はワイヤー間の方が有意に多かった (P＜0.05) が，外膜中膜境界域に有意差は認めなかった．

2．透徹鋳型標本による動脈壁栄養血管の変化の評価

1）ベアステント留置部

形態的な変化は両ステント群及び4カ月，12カ月留置群で同様の傾向を示したので一括して検討する．新生内膜に存在する新生血管は，程度の差は認められるもののステントワイヤーに沿った形で形成されており，同血管より微小血管がワイヤー間の内膜内へと発達しているのが観察された．これらの新生血管はステント留置部全体に均等に存在するわけではなく，腰動脈が分岐する部を中心に周囲に広がるように存在しており，腰動脈根部より離れた部ではほとんど観察されなかった (図6A)．横断面を合わせての観察では，4，12カ月留置群のいずれにおいても外膜中膜境界域で血管の増生と拡張を認めた．また中膜外層から外膜境界域に認められる増生した血管は外膜の拡張した栄養血管との吻合を形成していた．ごく一部の標本では，内腔より直接新生内膜内へ侵入し血管網と吻合する血管や

A

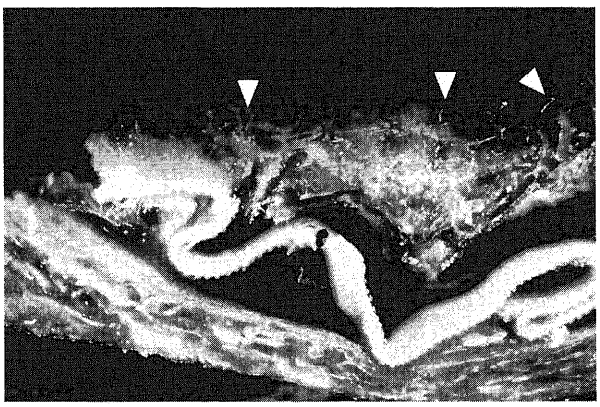

B

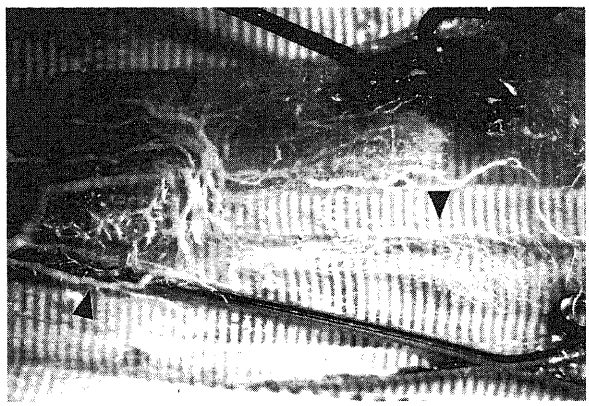

C

Fig. 7. Microstereoscopic photograph of the transparent vascular cast. Cross (A, B) and longitudinal (C) sections of aorta obtained 4 months after covered stent placement. (A, B) In cross section, the vasa vasorum and small vessels located in periaortic tissues are markedly dilated and proliferated. Some intimal vessels outside of the membrane communicate directly with the adventitial vasa vasorum (arrow) (A), but have no communication with the newly formed vessels in the neointima. And some intimal vessels inside of the membrane communicate directly with the aortic lumen (arrowheads) (B). (C) Newly formed vessels in the neointima developed inside of the membrane distribute inhomogeneously but diffusely (arrowheads), and the precapillary vessels branching from them are anastomosing to each other. (A, B) × 20. (C) × 15.

(図6B)，中膜外層より新生内膜内の血管網へ吻合を形成する新生血管も認められたが (図6C)，全体として中膜内層には血管構造はほとんど認められなかった．また，新生内膜内の新生血管や外膜中膜境界域の栄養血管系へと連続する小血管が，腰動脈根部より分岐するのが確認された (図6D)．

2) 膜付きステント留置部

ベアステント群同様，中膜内層には血管構造はほとんど認められなかった．中膜外膜境界域に存在する栄養血管は，正常部やベアステント留置部に比し著明に拡張，増生しており，終末細動脈から連続し中膜外層から中央に新たな血管網の形成が認められた．この栄養血管と連続する新たな栄養血管の血管網は，ベアステント群に比しより内腔側へと発達していた．この中膜中央の血管網より，中膜内層にも終末細動脈の新生が認められ，増加した膜外新生内膜内の血管と吻合も認められた (図7A)．しかしながら，この膜外新生内膜内の血管から膜内新生内膜内の血管への，膜を越えて連続するような血管は認められなかった．膜内新生内膜内の血管増生は，ベアステント群に比し高度で，大動脈内腔からこの新生血管と直接吻合する血管が確認された (図7B)．この膜内の新生血管はステントワイヤー周囲で増生がやや目立ったが，人工血管膜が存在する部に不均等に存在していた．また，ベアステント群のような腰動脈分岐部を中心とした分布は認めなかった (図7C)．

Ⅳ．大動脈壁内の組織学的変化と血管増生の関係の検討

今回の各ステント群におけるワイヤー部とワイヤー間の新生内膜や中膜の厚さおよび血管数の計測において，ウォールステント群で新生内膜の厚さと外膜中膜境界域の血管数に軽度の相関関係を認めた ($R^2=0.41$) が，他群では明らかな相関関係は認められなかった．

考　　察

ステントによる経皮的血管形成術は，外科的な血管形成術に比し低侵襲性で広く臨床に普及してきている．しかし，実際に臨床応用されているステントの動脈壁自体に対する障害についての詳細な検討は少ない．また，現在種々の臨床応用が進んでいる人工血管膜付きステントの大動脈壁に与える影響については，十分な基礎的検討がなされていない．そこで今回の実験的検討では，臨床応用が進んでいるスパイラルゼットステントとウォールステントを中心に，膜付きステントも含めて，ステントの開存性についてのみでなく血管壁内の組織学的変化と動脈壁の栄養血管系の変化についても検討を行った．その結果得られた知見の意義を考察し，それに基づいて臨床応用における種々の問題点および改良点につき考察する．

現在臨床例において血管系に使用されているステントには，ジャイアントルコ型ゼットステント，スパイラルゼットステント，ウォールステント，パルマッツステント，ストレッカーステント等が挙げられる．スパイラルゼットステントは，以前に開発されたジャイアントルコ型ゼットステントを改良し，一本のワイヤーを螺旋状に回転させることにより作製されるステントであり，ジャイアントルコ型ゼットステントに比しシステムも小さく柔軟な特徴を持つ[16]．本実験では，ステントワイヤー周囲内膜の組織学的標本が必要であったため，他の市販ステントでは標本作製が困難であると考えられ，スパイラルゼットステント，ウォールステントの2種類のみの検討とした．使用したステントはいずれも，屈曲部へ留置可能な柔軟性を持ち，また自己拡張型で拡張力にも優れており，臨床例で高い内腔の開存率が報告されているものである[16][17]．

膜付きステントに使用した人工血管膜は，現在人工血管の素材として使用されているポリエステル製の線維を編むことにより作製したものであり，他にポリテトラフルオロエチレン (polytetrafluoroethylene) などの素材も臨床で使用されている．これらに関しては，血管外科領域で人工血管として抗血栓性が高くまた器質化特性にも優れており，高い内腔の開存性を示すことが示唆されている．本実験で使用したポリエステル製の線維は0.05mm径で，これを格子状に交互に編んだ膜は厚さ0.1mmであり，市販されている他の人工血管膜に比し非常に薄い．膜の非薄化はステント留置時の留置システムの外径を縮少し，また臨床応用時に患者への侵襲性を低減すると考え本実験に使用した．

現在臨床応用されているステントは，短期間でワイヤーが新生内膜で被覆され血栓付着防止に役立ち高い開存性を有するが，後期合併症としてこの新生内膜の肥厚による再狭窄が問題となる[10]．今回観察したベアステント8例はいずれも良好な開存性を示し，膜付きステントにおいても人工血管膜被覆部でより強度の狭窄を認めたが，抗血栓療法やバルーンカテーテルによる血管拡張術の追加等を行うことなしに良好に開存しており，良好な開存性が示唆された．しかしながら，ベアステント群の4および12カ月留置群および両ステント間で，程度の差はあるがワイヤー部を中心とした新生内膜形成を認め，また膜付きステント群でもベアステント群に比しより高度の新生内膜形成を認めた．ベアステント群における新生内膜と膜付きステント群の膜内の新生内膜は平滑筋細胞と膠原線維が主体であり，膜付きステント群の膜外の新生内膜は組織球を主体とする炎症細胞浸潤や，肉芽形成，線維化組織，平滑筋細胞の混在した組織であった．また膜に接する部では膜内外ともにフィブリンの沈着が認められた．この膜外新生内膜内における平滑筋細胞は，血管内腔との間に人工血管膜が介在する点から中膜由来の平滑筋細胞の増殖が主体であると考えられた．一方，膜内新生内膜にも平滑筋細胞を多数認めている．標本作製の際に膜を除去してしまったため，膜線維の間隙内にこの中膜由来と考えられる平滑筋細胞が存在していたか否かの評価は厳密には困難であるが，膜に接していた部は無構造な組織が多く，また同部の組織の形態からは中膜由来の平滑筋細胞がこの間隙を通過したとは考えがたい．ステント上下端をまわり込むように存在した平滑筋細胞層は，膜内外に増生した平滑筋細胞層と連続しており，この膜外新生内膜内の平滑筋細胞が膜内へ移動することにより，膜内の平滑筋細胞層が形成されている可能性が示唆される．新生内膜内の平滑筋細胞の由来については中膜の平滑筋細胞由来であるとする報告が多い[12]．しかしながら，他に内皮細胞[18]，内皮下細胞[19]，血流中の形質転換後の単核細胞 (transformed mononuclear cells)[20]などからも由来するとの報告がある．これらが様々に関与しているものと考えられているが，本実験結果からは中膜由来の平滑筋細胞が主体で新生内膜内平滑筋細胞層が形成されると考えるが，内腔側に沿って平滑筋細胞がやや密に存在している部が一部で観察された点からは，血管内皮細胞や内皮下細胞由来の平滑筋細胞の存在の可能性も示唆される．人工血管膜に沿って無構造に沈着したフィブリン層を認めたが，田辺ら[21]によれば人工血管の器質化は，まず，表面に血漿蛋白の吸着が起こり，これに血球成分が沈着してその後フィブ

リン層が形成され，この後線維芽細胞が出現し，仮性内膜と線維組織性外膜が形成され器質化が完成されるとしている．このフィブリン層の存在と多数の平滑筋細胞や線維性組織が新生内膜内に存在する点から，膜付きステント留置に伴う膜内新生内膜の形成は前述の人工血管の器質化と同様にフィブリン層の形成と線維化組織の増生，中膜内平滑筋細胞の遊走および増殖がおもに関与するものと考える．また膜外新生膜内においては，膜に接する部の一部に組織球を主体とする慢性の炎症細胞浸潤が認められた．これは膜外に認められたフィブリン層や膜外血栓に対する反応性変化によるものと考えられる．しかしながらこれらの慢性炎症性変化は軽度であり，また異物巨細胞は認めず，今回使用した人工血管膜の生体への適合性は比較的良好であると言える．

新生内膜の厚さは，ベアステント群ではワイヤー部の新生内膜の厚さがワイヤー間に比し有意に厚かった．またスパイラルゼットステント群とウォールステント群の比較では，いずれの時期においてもワイヤー間の新生内膜の厚さがウォールステント群で有意に厚く，スパイラルゼットステント群ではワイヤー間に新生内膜が全く認められない部も存在していた．この原因としてステントの形状が大きな要因を占めるものと考える．ステント留置における初期の血栓形成や新生内膜形成はワイヤー周囲を中心に惹起され，ウォールステントではスパイラルゼットステントに比しワイヤーの間隔が狭いため，ワイヤー周囲を中心に起きるこれらの新生内膜の形成は互いに影響を及ぼし合い，内膜肥厚の程度は全体としてはスパイラルゼットステントに比し厚くなると考えられる．大動脈造影上もワイヤー数の少ないスパイラルゼットステント群は，ウォールステント群に比し高い内腔の開存率を示しておりこれを示唆する所見である．Palmaz[22]によれば，ステント留置に伴う内腔狭窄の原因はステントワイヤーの材質，形状，拡張力，柔軟性，抗血栓性などが挙げられ，また留置手技に伴う内皮や中膜および外膜の障害等様々な原因も関与するとしている．この中でもステントの形状は留置後の内腔の狭小化に関し重要な因子であり，またこれは後述の如く栄養血管系の変化とも密接な関連を持つものと考えられる．

膜付きステント留置群では，同様のステントを使用したベアステント群に比し強い内腔の狭小化を認めた．人工血管膜の内外にベアステント群と同様に新生内膜が形成されていた．この新生内膜はベアステント群に比し厚く，ベアステント群と異なりワイヤー部とワイヤー間では新生内膜の厚さに有意差は認められず，これらが高度な内腔の狭小化を起こす原因であると考えられた．膜付きステント群における新生内膜の厚さに，ワイヤー部とワイヤー間で有意差が認められなかったことは，膜付きステント群の新生内膜の増生がワイヤーに対する反応性変化のみではなく，人工血管膜への反応性変化で惹起されることを示唆するものと考えられた．この点から人工血管膜の生体への適合性は，膜付きステント留置時の内腔開存の為の重要な因子の一つであると考える．

今回作製した膜付きステントは，被覆部の径を留置部大動脈径と同じ径に作製したが，留置手技に伴い一部では膜に弛みが生じ，内腔に凸の襞が長軸方向に形成されていた．この膜の皺壁と元来の動脈壁との間には膜外の新生内膜増生が強く起こっており，この留置手技時の皺壁形成も留置後狭窄の重要な因子の一つであると考えられる．Lawrenceら[9]はジャイアントルコ型ゼットステントをダクロン製膜で被覆して犬大動脈に留置し，グラフト内面はほぼ完全に内皮化されたが，大動脈径と膜の径との不適合により膜に皺が生じた部では，膜と動脈壁との間隙に新生内膜が増生し内腔狭窄の原因になったとしており，これは今回の所見と一致する．動脈壁と人工血管膜の密着性を高めこの皺壁形成を抑制することが今後の膜付きステント作製，改良における重要な点の一つであると考えられる．

中膜の厚さについてはベアステント群間の比較で，いずれの時期においてもウォールステント群で明らかに菲薄化していた．また，膜付きステント群とコントロール群である4ヶ月留置のスパイラルゼットステント群の比較では，ワイヤー間では有意差は認めなかったがワイヤー部ではベアステント群の方が中膜の萎縮が強かった．これは膜付きステントのワイヤー部では膜が付着することによりワイヤーの拡張に伴う動脈壁にかかる圧が分散され，中膜への圧迫作用が軽度となったためと考えらる．ワイヤー間の中膜萎縮の程度に有意差を認めなかった点からは，これら2種のステントが中膜へ与えた変化は同様なものであったと考えられ，ステント留置に伴うワイヤーの圧迫作用は中膜の萎縮を惹起する一因であると考えられる．ウォールステントではスパイラルゼットステントに比しワイヤー本数が多くメッシュが細かいため，ステント留置により留置部の血管壁ほぼ全体に圧迫作用が起こるものと考えられ，この相異がステント留置時の中膜の萎縮の程度の差異に影響を及ぼしているものと考えられる．ステント留置時の中膜への影響を軽減する目的においても，ステントの形状は重要な因子であると考えられる．

これらの点から，ベアステントにおいてその形状は内腔開存や動脈壁構造の保持のための特に重要な因子であると考えられる．膜付きステントにおいてはステントの形状だけでなく，ステント留置部の血管系や生体適合性等を考慮した膜の選択と目的部位に応じたステントを作製することや，膜に皺の出来ないような構造にすることも，留置後に内腔の開存性を維持する上で重要であると考える．

ステント留置後の内膜肥厚に伴う問題点としては，前述の内腔の狭窄や閉塞以外に，留置部より分岐する血管の開存性が挙げられる．腹部大動脈瘤への膜付きステント留置に関する報告は1991年にParodiら[9]が初めて報告して以来多数認められるが，現在報告されているものは腎動脈下の腹部大動脈瘤に対してのみであり，その理由は腎動脈および上腸間膜動脈や腹腔動脈の温存にある．膜付きステントには両端にベアステント部があり，留置したステントが目的部位より移動しないよう固定する．動脈瘤が腎動脈直下より存在する場合，このベアステント部が腎動脈上に存在する様に留置しなければならないが，現在ベアステント留置部の血管の開存性に関する見解は一定ではない．本実験において，ベアステント留置部より分岐する腰動脈等の小動脈の描出に留置前後で著変を認めなかったことからは，ベアステント留置において留置部より分岐する小血管の開存性は良好であると考えられる．Pascalら[23]は，実験的に豚の腹部大動脈の腎動脈分岐部にストレッカーステントを留置し，平均観察期間43日での腎動脈の障害について肉眼的，組織学的に検討している．この報告では18例中7例（38％）に腎動脈の閉塞あるいは狭窄を認めたとしている．しかし，Parodiら[24]は臨床例50例で腹部大動脈瘤の治療としてパルマッツステントを腎動脈分岐レベルに留置しているが，腎機能の障害や腎動脈が閉塞した症例はなかったとしている．またMalinaら[25]は，犬腹部大動脈へジャイアントルコ型ゼットステント6例とパル

マッツステント7例とを実験的に留置し，ジャイアントルコ型ゼットステントの1例で腎動脈の狭窄を見たが，それ以外に閉塞や，狭窄，腎機能不全等の症状は認めなかったとしている．ここで述べたストレッカーステントは，タンタルム (tantalum) 製の0.010mm径のワイヤーを編んだものでバルーンカテーテルに装着されており，このバルーンを拡張することにより目的部へ留置するものである．また，パルマッツステントは厚さ0.076から0.127mmのステンレススチール製の管 (SUSの316Lに相当) に，ステントが拡張したときの間隙の形状が菱形になるように切れ込みをいれて作製されたものであり，これもバルーンカテーテルにより目的部位へ留置する．Barthら[26]は，ウォールステント，パルマッツステント，ストレッカーステントの比較において，新生内膜の増生や内腔の狭小化はストレッカーステントで最も高度であったとしている．これはストレッカーステントが構造的に他のステントに比しより厚く，血栓形成性や新生内膜の増生が高度であるためと考えられる．これらの結果から，ステント留置部で分岐する血管の開存性は特にステントの形状に依存し，特にパルマッツステントやジャイアントルコ型ゼットステントの様なメッシュの粗なステントでは，留置部から分岐する血管は保たれるものと考えられる．これは，今まで血管内治療が禁忌とされてきた血管分岐部の病変に対しても，今後ステント留置の臨床応用が可能である事を示唆する．また，人工血管膜被覆部より分岐する小血管は，近位では閉塞していたものの末梢は側副血行路を介し描出されていた．この事は動脈末梢の組織障害を軽減させる点で有用であるが，一方，今後動脈瘤の治療を行う際に重要な問題となる可能性がある．すなわち，動脈瘤形成部より何らかの血管が分岐する場合，側副血行路により瘤内の血流が保たれ血栓化が起こりにくくなる可能性があり，治療時に十分な注意が必要であると考えられる．

ステントによる大動脈壁の圧迫や，膜付きステントによる内腔からの直接的な血行の遮断が栄養血管系にどのような変化をもたらすかは，人工血管留置術の臨床応用に際し重要である．血管壁の栄養血管は1937年，Ramsey[27]によってはじめて観察されて以来，様々な方法で研究が行われてきた[15]．今回，ステント留置に伴う血管壁内の栄養血管の立体構築や形態的変化，および栄養血管の分布範囲を検討するために，標本を透徹化し栄養血管を立体的に直接観察する方法を選択した．また，栄養血管の分布深度の正確な評価のため，横断切片での観察も同時に行った．血管の拡張や増生の程度は，測定した計測値と組織標本も合わせて評価した．

今回の実験ではステント留置部において外膜から中膜外層にかけて著明な大動脈壁栄養血管の拡張増生を認めた．またこの程度は膜付きステント群でより高度であった．Stefanadisら[28]は，実験的に大動脈壁内栄養血管を含む上行大動脈周囲組織を外科的に除去した際に，虚血性の中膜の壊死が認められ，これは動脈壁の外層の血流障害による変化であるとしている．本実験において，中膜の壊死は認められず栄養血管は逆に拡張増生しており，この血管増生はワイヤー部とワイヤー間で有意差を認めなかった．この点から，ステント拡張力による栄養血管の血流遮断が，内膜肥厚や他の動脈壁内の変化を惹起しているのではないと考える．本実験でウォールステントは4カ月に比し12カ月留置群で栄養血管のより強い増生を認め，スパイラルゼットステントでは，4カ月に比し12カ月留置群で減少傾向を認めた．これら結果より，ステントの種類によって栄養血管系へ与える影響の程度や変化の速度は異なるものと考えられる．Piscoら[14]の報告ではパルマッツステント留置時における栄養血管の変化は，留置後12カ月までは主として中膜外側に終末細動脈が増生し豊富な血管網が形成され，18カ月後では血管数は正常化し，ステント留置の栄養血管に与える影響は一時的なものであるとしている．しかしながら，ステント留置ではバルーンによる血管形成術に比して，血管壁への圧迫作用の持続により栄養血管の変化が高度であったとしている．本実験で用いたウォールステントは，スパイラルゼットステントに比し細かいメッシュを有したステントであり，局所への侵襲性はパルマッツステントに類似するものと考えられ，経過で栄養血管が増生していたことは，Piscoら[14]の実験結果と一致している．また，同様の実験を真田[29]はシングルタイプのゼットステントを用いて行っており，新生内膜の厚さ及び新生血管数は16週まで経時的に増加し，以降漸減したとしており，これは本実験のスパイラルゼットステントにおける結果と一致する．このステントの種類における反応の相異においても，形状が大きな要因を占めると考えられる．スパイラルゼットステントではワイヤーの本数が少なくそれぞれのワイヤーの局所への圧迫作用は強いが，逆に圧迫されない部も多く存在する．ウォールステントではワイヤーの本数が多く，動脈壁ほぼ全体に圧迫作用が存在するものと考えられ，この相異が動脈壁全体としての栄養血管の増生に影響をおよぼしている可能性が示唆される．

栄養血管数においては，ワイヤー部とワイヤー間に明らかな有意差は認められず，また中膜萎縮の程度や内膜肥厚の程度との明らかな相関関係は認められなかった．したがって栄養血管の増生はステントワイヤーの圧迫によるワイヤー部における局所的な変化とは考えがたい．Zemplenyiら[30]は血管内皮の障害により内膜肥厚が形成され，その結果動脈内腔からの中膜への酸素供給が低下し，それに拮抗して外膜の栄養血管の増生が起こるとしている．今回の実験で，膜付きステント留置により内腔からの血液の直接拡散が阻害された状態では，これら栄養血管の強い発達と増生を認めZemplenyi[30]らの報告を支持するものであった．すなわち，壁内栄養血管の変化はステント留置に伴う血栓形成や二次的な新生内膜の増生，またステント拡張に伴う栄養血管系の伸展や障害が関与していると思われる．また，膜付きステントでは膜自体による動脈内腔からの直接の酸素供給の遮断も関与するものと考えられる．しかし，Barkerら[31]，Nakataら[32]は実験的に外膜の栄養血管を閉塞させることにより内膜肥厚の発生を観察しており，この壁内の微小循環障害による組織間液の鬱滞，栄養障害，代謝活性の低下，低酸素，透過性亢進，内皮細胞障害から種々の脈管作働性物質のバランスの崩壊などが，互いに影響しあいながら内膜肥厚，中膜の変性などが惹起される可能性があると考察している[11][15]．また，Diaz-Floresら[12]は，動脈壁の微小循環が障害されたときに栄養血管が発達し内膜側へ及び，その周皮細胞および内皮細胞が分化して内膜肥厚と内腔面の内皮細胞を新たに形成すると考察しており，新生内膜の増生が栄養血管の増生を促すだけでなく，栄養血管の増生もまた新生内膜の増生を促す可能性がある．

本実験では，ベアステント群においてステントワイヤー周囲に新生血管の増生およびヘモジデリンの沈着を一部に認めた．膜付きステント群でもベアステント群に比しより高度な同様の変化をワイヤー周囲から人工血管膜に沿ってを認め，また膜近

傍には前述したフィブリン沈着も認められた．この新生血管は新生内膜を栄養する血管の可能性があるが，膜やステントワイヤー周囲に増生が強いことやその周囲にヘモジデリンの沈着を認める点からは，ステント留置に伴う反応性変化や血栓形成に伴う再疎通によるものの可能性も考えられる．Kumamotoら[33]は，人冠動脈新生内膜内の新生血管の増生やヘモジデリンの沈着は，特に新生内膜内の慢性炎症性変化の強い部で認められ，炎症細胞浸潤がこれら血管系の増生を促す可能性があるとしている．膜付きステント群ではベアステント群に比し，人工血管膜が存在するため初期の血栓形成が起きやすく，この血栓や膜自体に対する反応性変化が，これら新生内膜内の強い血管増生を惹起していると思われる．この新生血管は，ベアステント群と膜付きステント群両者で内腔や外膜中膜境界域栄養血管系との吻合を認め，内腔からの穿通枝及び外膜中膜境界域の栄養血管系から血流の供給を受けているものと考えられる．しかし，ベアステント群では腰動脈周囲に血管増生が高度であった点からは，外膜中膜境界域の栄養血管と同様に腰動脈根部からの分枝により栄養されている可能性が考えられる．膜付きステント群では，この新生血管の分布にベアステント群のようなむらはなく，内腔や外膜中膜境界域栄養血管系との吻合はベアステント群に比し高度であった．これは膜内においては人工血管膜のため，腰動脈や外膜中膜境界域栄養血管系からの血流を受けることが出来ないため内腔からの吻合枝が発達し，膜外においても同様な理由で外膜中膜境界域からの吻合が発達したものと考える．Kumamotoら[33]は，人冠動脈新生内膜内の新生血管の由来は，外膜の栄養血管系および内腔からの穿通枝の2種類が存在するとしており我々の結果と一致するが，ベアステント留置群においては内膜肥厚部より分岐する小血管の根部からも血流の供給を受けているものと考える．

以上述べたごとく，今回使用した2種のベアステントでは，ワイヤー数が少なくメッシュの粗いスパイラルゼットステントの方が，留置後の内膜肥厚等の反応が少なく臨床的有用性は高いものと考えられる．ただし，本実験は動脈硬化性変化のない正常な大動脈においての検討のみであり，病変部においての検討はなされていない．また，症例数が少なく，このため個々の症例の動脈壁構造の個体差が結果に影響している可能性があることや，経過観察を4と12カ月間に限局したことにより，この期間における動脈壁内の変化を評価できなかったことも問題点であると考えられる．また今回使用した人工血管膜は生体適合性が高いとされているポリエステル製であり，実際真田[30]が行ったポリウレタンゴム，塩化ビニールやシリコン膜で被覆した膜付きステント留置例に比し高い内腔の開存性を示し，閉塞例は認めなかった．今後，これらの問題点をふまえた上での検討が必要であると考えるが，少なくともステント留置による内膜肥厚，中膜の萎縮，壁栄養血管系の増生には，前述の如く様々の原因が存在するものと考えられる．これらの点を考慮して形状や素材を選択し，再狭窄や閉塞の少ない新しいステントが開発され，臨床応用されることが望まれる．また，本実験では行っていないが，ステント留置後の抗凝固療法や，内膜肥厚や平滑筋細胞の増生等を抑制する薬剤の使用も内腔の開存性を向上し，より高度な治療への応用を可能とするものと考える．

結　　論

10頭の雑種成熟犬を用い，雑種成犬10頭の腎動脈下腹部大動脈に対し，スパイラルゼットステント4本，ウォールステント4本，膜付きステント2本を留置し，ステント留置部の開存性，大動脈壁の組織学的変化，および大動脈壁の栄養血管に与える影響を検討し以下の結論を得た．

1．ベアステント留置部はいずれのステントにおいても良好な開存率を示した．また，現在臨床応用されているウォールステント，スパイラルゼットステントでは，後者の方が内腔の開存率は良好であると考えられた．膜付きステント群は比較的良好な開存性を示したものの，ベアステント群に比しより高度の狭窄を認めた．これは人工血管膜内外に形成された新生内膜がベアステント群に比し高度であるためであった．

2．これらステント留置に伴う新生内膜形成には，血栓形成およびその線維化，平滑筋細胞の増生を中心とした変化が強く関与していると考えられた．この変化はベアステントではメッシュの細かいウォールステントで高度であり，ステントの形状の差異が新生内膜形成における重要な因子であると考えられた．また，膜付きステントにおいては，人工血管膜の生体適合性や留置時の皺壁形成の有無が，新生内膜形成における重要な因子であると考えられた．

3．増生する平滑筋細胞は中膜由来が主体であり，人工血管膜より内腔側の新生内膜においても，この膜上下端の膜外新生内膜からの移動により平滑筋細胞層が形成されることが観察された．

4．スパイラルゼットステント，ウォールステント留置に伴い正常部に比し，外膜中膜境界域および新生内膜に高度な栄養血管の増生を認めた．これらの変化は膜付きステント留置部でより強度であった．これらの血管増生は，ステント留置に伴う栄養血管の直接的な障害による動脈壁への酸素供給の低下，また，内膜肥厚，膜の存在等による内腔からの血流の低下による酸素供給の低下による動脈壁内の強い低酸素状態に対し，栄養血管が増生したものと考えられた．

5．今後臨床で使用されるベアステントは，形状的にはワイヤーが細く，本数が少なくメッシュが広いもので，また生体適合性が高い素材を用いることが望まれる．一方，膜付きステントでは，逆にワイヤー数が多い方がステントメッシュ間での人工血管膜の皺壁形成が起きにくく，内膜肥厚が軽度となる可能性が示唆された．人工血管膜においては，生体適合性，器質化特性，抗血栓性等が内腔の狭小化の原因と考えられ，これらの点で優れた素材が望ましいと考えられた．

謝　　辞

本稿を終えるにあたり，本研究の機会と御校閲を賜りました恩師高島力教授に深く感謝の意を表します．また，直接の御指導，御校閲を賜りました金沢大学医学部放射線医学教室松井　修助教授に深く感謝致します．さらに，本研究の遂行に終始御指導を戴きました金沢大学医学部放射線医学教室吉川　淳講師に深謝致します．本研究の遂行に当たり貴重な御助言を戴きました福井県済生会病院放射線科宮山士朗先生，真田順一郎先生，富山市民病院放射線科野畠浩司先生，ならびに多大な御協力を戴きました藤永康成先生をはじめとする金沢大学医学部放射線医学教室の諸先生に感謝致します．また，人工血管膜作製にあたり多大な御協力を戴きました北村製作所（株）社長北村篤識氏に感謝致します．

尚本論文の要旨の一部は，9th Annual International Meeting, Society for Minimal Invasive Therapy (1997, Kyoto) および第56回日本医学放射線学会総会 (1997, 横浜) において発表した．

文　　献

1）Duprat GJ, Wright KC, Charnsangavej C, Wallace S,

Gianturco C. Self-expanding metallic stents for small vessels: An experimental evaluation. Radiology 162: 469-472, 1987

2) Gunther RW, Vorwerk D, Bohndorf K, Peters I, EL-Din A, Messmer B. Iliac and femoral artery stenoses and occlusions: treatment with intravascular stents. Radiology 172: 725-730, 1989

3) Gunther RW, Vorwerk D, Antonucci F, Beyssen B, Essinger A, Gaux JC, Joffre F, Raynaud A, Rousseau H, Zollikofer CL. Iliac artery stenosis or obstruction after unsuccessful balloon angioplasty: treatment with a self-expandable stent. AJR 156: 389-393, 1991

4) Levin DC. The Palmaz stent: a possible technique for prevention of postangioplasty restenosis [editorial]. Radiology 168: 873-874,1988.

5) Lawrence DD, Charnsangavej C, Wright KC, Gianturco C, Wallace S. Percutaneous endovascular graft: experimental evaluation. Radiology 163: 357-360, 1987

6) Parodi JC, Palmaz JC, Barone HD. Transfemoral intraluminal graft implantation for abdominal aortic aneurysms. Ann Vasc Surg 5: 491-499, 1991

7) Murphy KD, Richter GM, Henry M, Encarnacion CE, Le VA, Palmaz JC. Aortoiliac aneurysms: management with endovascular stent-graft placement. Radiology 198: 473-480, 1996

8) Blum U, Voshage G, Lammer J, Beyersdorf F, Tollner D, Kretschmer G, Spillner G, Polterauer P, Nagel G, Holzenbein T, Thurnher S, Langer M. Endoluminal stent-grafts for infrarenal abdominal aortic aneurysms. N Engl J Med 336: 13-20, 1997

9) Vorwerk D, Guenther RW, Schurmann K, Wendt G. Late reobstruction in iliac arterial stents: percutaneous treatment. Radiology 197: 479-83, 1995

10) Karas SP, Gravanis MB, Santoian EC, Robinson KA, Anderberg KA, King SE. Coronary intimal proliferation after balloon injury and stenting in swine: An animal model of restenosis. J Am Coll Cardiol 20: 467-474, 1992

11) Nakata Y, Shionoya S. Microcirculation and metabolism in the vascular wall concerned with the vasa vasorum. Jpn Circ J 37: 217-227, 1973

12) Diaz-Flores L, Dominguez C. Relation between arterial intimal thickening and the vasa-vasorum. Virchows Arch A Pathol Anat Histopathol 406: 165-177, 1985

13) Zemplenyi T, Crawford DW, Cole MA. Adaptation to arterial wall hypoxia demonstrated in vivo with oxygen microcathodes. Atherosclerosis 76: 173-179, 1989

14) Pisco JM, Correia M, Esperanca-Pina JA, deSousa LA. Vasa vasorum changes following stent placement in experimental arterial stenoses. JVIR 4: 269-273, 1993

15) 仲田幸文. 第Ⅰ～XV章. 脈管壁の栄養血管 (仲田幸文編), 第1版, 1-92頁, 丸善名古屋出版サービスセンター, 名古屋, 1991

16) Maeda M, Timmermans HA, Uchida BT, Uchida H, Keller FS Rosch J. In vitro comparison of the spiral Z stent and the Gianturco Z stent. JVIR 3: 565-569, 1992

17) Vorwerk D, Gunther RW. Stent placement in iliac arterial lesions: three years of clinical experience with the Wallstent. CVIR 15: 285-290, 1992

18) Gebrane J, Roland J, Orcel L. Experimental diffuse intimal thickening of the femoral arteries in the rabbit. Virchows Arch (Pathol Anat) 396: 41-59, 1982

19) Irey NS, Norris HJ. Intimal vascular lesions assoiated with female reproductive steroids. Arch Pathol 96: 227-234, 1973

20) Feigl W, Susani M, Ulrich W, Matejka M, Losert U, Sinzinger H. Organization of experimental thrombosis by blood cells. Evidence of the transformation of mononuclear cells into myofibroblasts and endothelial cells. Virchows Arch A Pathol Anat Histopathol 406: 133-148, 1985

21) 田辺達三, 橋本正人, 杉江三郎. 代用血管の基礎と臨床. 脈管学 20: 67-70, 1980

22) Palmaz JC. Intravascular stents: tissue-stent interactions and design considerations. AJR 160: 613-618, 1993

23) Pascal D, Emeric H, Cecile K, Eric A, Jean PB. Aortic stents covering renal arteries ostia. An animal study. JVIR 8: 83-92, 1997

24) Parodi JC. Endovascular repair of abdominal aortic aneurysms and other arterial lesions. J Vasc Surg 21: 549-557, 1995

25) Malina M, Lindh M, Ivancev·K, Frennby B, Lindblad B, Brunkwall. The effect of endovascular aortic stents placed across the renal arteries. Eur J Vasc Endovasc Surg 13: 207-213, 1997

26) Barth K, Virmani R, Froelich J. Neointima formation to palmaz stents, Wallstents, and Strecker Tantalum stents in comparative experimental studies. CVIR 17: 58 (Abstract), 1994

27) Ramsey EM. Nutrition of the blood vessel wall: Review of the literature. Yale J Biol Med 9: 14-36, 1936/37

28) Stefanadis C, Vlachopoulos C, Karayannacos P, Boudoulas H, Stratos C, Filippides T, Agapitos M, Toutouzas P. Effect of vasa vasorum flow on structure and function of the aorta in experimental animals. Circulation 91: 2669-2678, 1995

29) 真田順一郎. 経皮的血管内人工血管留置における実験的研究. 金沢大学十全医学会雑誌 104: 105-120, 1995

30) Zemplenyi T, Crawford DW, Cole MA. Adaptation to arterial wall hypoxia demonstrated in vivo with oxygen microcathodes. Atherosclerosis 76: 173-179, 1989

31) Barker SG, Talbert A, Cottam S, Baskerville PA, Martin JF. Arterial intimal hyperplasia after occlusion of the adventitial vasa vasorum in the pig. Arterioscler Thromb Vasc Biol 13: 70-77, 1993

32) Nakata Y, Shionoya S. Vascular lesions due to obstruction of the vasa vasorum. Nature 212: 1258-1259, 1966

33) Kumamoto M, Nakashima Y, Sueishi K. Intimal neovascularization in human coronary atherosclerosis. Hum pathol 26: 450-456, 1995

An Experimental Study on Endovascular Grafting - with Special Reference to Changes in the Aortic Wall Following Wallstent, Spiral Z Stent, and Covered Stent Placement

Toshihiko Matsuoka, Department of Radiology, School of Medicine, Kanazawa University, Kanazawa 920-8640 — J. Juzen Med Soc., **106,** 721 — 735 (1997)

Key words covered stent, neointima, endovascular grafting, vasa vasorum

Abstract

The purpose of this study was to evaluate the effects of stent placement on the aortic wall experimentally, and to find a way to improve and maintain the patency of the grafted lumen. Four Wallstents (WS), four spiral Z stents (SZS), and two SZS covered with polyester membrane (CS) were placed in the infrarenal abdominal aorta of 10 dogs which were killed after 4 or 12 months. Intraluminal patency was evaluated by angiography, and the histopathological and morphological changes of the aortic wall were evaluated by light-microscopy and microstereoscopy. These findings were compared in relation to the wire portion and the mid-portion of adjacent wires in each stent and among different stents. In luminal patency rates, there were no significant differences between two types of bare stents (BS). Those of CS were significantly lower than those of BS. Neointimal thickness of the wire portion showed no difference between the two bare stents, but that of the mid-portion of adjacent wires was thicker in WS than in SZS. It was thicker in CS than in BS ($P<0.001$). It is sugested that the difference in neointimal thickness caused the different rate of luminal stenosis. The neointima was composed of smooth muscle cells and fibrotic tissues. In CS, fibrin layers and inflammatory cells were also observed at the outer side of CS, especially at the folded portion of the membrane. The dilatation and proliferation of the vasa vasorum, and newly formed vessels in the neointima were observed at the entire segment of stent placement, more markedly in CS than those in BS. The numbers of vasa vasorum in SZS were more prominent than those in WS at 4 months, but those in WS were more prominent than those in SZS at 12 months ($P<0.001$), while they were almost the same at the different portions in each stent. The proliferation of these vessels was considered to be caused by decreased blood flow in the vasa vasorum due to compression by the stent, and by the diminished oxygen supply from the intraluminal blood due to the membrane of the covered stent and the neointima. These results suggest that the changes in the aortic wall mainly depend on the stent design, type of membrane material, and presence of a folded portion of the membrane. Therefore, it is important to improve the covered stent for endovascular grafting taking into account these factors.