Experimental Study on Effects of Chemotherapy on Invasion and Metastasis of Oral Squamous Cell Carcinoma

メタデータ	言語: jpn
	出版者:
	公開日: 2017-10-04
	キーワード (Ja):
	キーワード (En):
	作成者:
	メールアドレス:
	所属:
URL	http://hdl.handle.net/2297/9269

金沢大学十全医学会雑誌　第106巻　第1号　84－95（1997）

口腔扁平上皮癌の浸潤・転移に対する化学療法効果に関する実験的研究

金沢大学医学部医学科歯科口腔外科学講座（主任：山本悦秀教授）
小　島　　潔

口腔扁平上皮癌の浸潤・転移に対する化学療法の効果を明らかにする目的で，高浸潤，高転移性のヒト口腔扁平上皮癌細胞株であるOSC-19細胞をヌードマウスの口腔内に正所性に移植する浸潤・転移モデルを用いて実験的に検討した．第1実験としてOSC-19細胞を口底に移植した後に浸潤と転移が一連に推移する状態において，シスプラチン (cisplatin, CDDP) または硫酸ペプロマイシン (peplomycin sulfate, PEP) を移植後7日目または14日目に腹腔内に単独投与し，各抗癌剤ならびに各投与時期の違いによる化学療法効果を比較検討した．その結果，対照群の口底腫瘍の増殖細胞核抗原 (proliferating cell nuclear antigen, PCNA) 陽性細胞率は33.7%であったのに対して，抗癌剤投与群では25.4～28.4%と有意に低下し ($p<0.05$)，化学療法による増殖抑制効果が認められた．また，対照群の口底腫瘍は典型的な4C型の浸潤様式を呈していたが，抗癌剤投与群の残存腫瘍の浸潤様式は腫瘍胞巣の変性とともに3型にとどまるものが72.7～81.8%と多く，抗癌剤投与によって浸潤様式の低下 (down grading) といい得る所見が示された．さらに対照群の頚部リンパ節転移形成率は90.9%であったのに対して，抗癌剤の7日目投与群ではリンパ節転移形成率は45.5%と有意に低下し ($p<0.05$)，また転移リンパ節内での腫瘍進展度も抑制されていた ($p<0.01$)．第2実験ではOSC-19細胞を舌に移植し，その後に移植腫瘍を切除し転移のみが進行する状態において，移植腫瘍切除のみを施行するS単独群と術前化学療法を移植腫瘍切除に併用するC＋S群の頚部リンパ節転移形成率の比較検討を行った．その結果，S単独群の頚部リンパ節転移形成率は81.8%であったのに対して，C＋S群の転移形成率は18.1%であり，腫瘍切除術に術前化学療法を併用することによって頚部リンパ節への転移が著しく抑制されていた ($p<0.01$)．以上の結果より，移植腫瘍増殖初期で転移巣未形成期における化学療法が高浸潤，高転移性口腔扁平上皮癌の浸潤・転移を抑制することが示された．

Key words oral squamous cell carcinoma, chemotherapy, orthotopic implantation model, invasion, metastasis

近年，化学療法はシスプラチン (cisplatin, CDDP) に代表される優れた抗腫瘍効果を示す抗癌剤の登場や，数々の多剤併用療法の開発などによって口腔癌の治療法の中でより重要な位置を占めるようになってきた[1]．特にHongらが頭頚部進行癌に対してCDDPとブレオマイシン (bleomycin, BLM) による化学療法先行治療の卓越した有効性を報告[2]して以来，手術や放射線療法に先行して化学療法を行う導入化学療法が多くの施設で採用されるようになった[3]．著者が所属する金沢大学医学部歯科口腔外科においても，口腔扁平上皮癌に対してCDDPやペプロマイシン (peplomycin sulfate, PEP) による術前化学療法を行った後に根治手術を行う集学的治療法を採用し，良好な治療成績をおさめている[4]．

これら導入化学療法による原発巣や所属リンパ節転移巣の腫瘍縮小効果については，程度の差こそあれ一般に認められているものの，転移形成抑制効果については未だなお議論の多いところである．この最大の理由としては口腔扁平上皮癌の転移形成能に対する化学療法の効果を検討するうえで，評価に耐えうる多数の症例数およびそれら症例に対する長期の経過観察期間が必要であることがあげられる．

最近，著者ら[5]はヒト口腔扁平上皮癌細胞をヌードマウスの口腔内に移植することによって，原発腫瘍と極めて類似した浸潤増殖像を呈する口腔内腫瘍と共に高率に頚部リンパ節転移を形成する浸潤・転移モデルを開発した．そこで本研究では口腔扁平上皮癌細胞株OSC-19細胞[6]の高転移性に着目し，本細胞の浸潤・転移に対する化学療法の効果を明らかにする目的で，本モデルを用いて浸潤・転移が一連に推移する実験系と，移植腫瘍を切除して転移のみが進行する実験系の2つについて検討を行ったので報告する．

材料および方法

Ⅰ．腫瘍細胞株

実験には61歳男性の舌癌患者の頚部リンパ節転移巣より樹立

平成8年11月26日受付，平成9年1月16日受理

Abbreviations：AUC, area under the concentration versus time curve; BLM, bleomycin; CDDP, cisplatin; CED, clinically equivalent dose; CR, complete response; DAB, 3,3-diaminobenzidine tetrahydrochloride; DMSO, dimethylsulfoxide; FBS, foetal bovine serum; ip., intraperitoneal injection; IR, inhibition ratio; LI, labeling index; LSAB, labelled streptavidin biotin; MEM, Eagle's minimum essential medium; MTT, 3-(4,5-dimethyl thiazol-2-yl)-2,5-

された高分化型のヒト口腔扁平上皮癌細胞株，OSC-19細胞を用いた．OSC-19細胞の培養における倍加時間は57.8時間であり，ヌードマウスの背部皮下に移植すると，多角形で角化を営む細胞が充実性に増殖するものの，周囲組織への明らかな浸潤や転移は認めない．しかし本細胞を舌または口底に移植すると，癌細胞は索状の胞巣を形成して深部組織へ浸潤し，頚部リンパ節へ高率に転移することを当教室の Kawashiri らが報告している[5]．そこで本実験では本細胞を10%牛胎児血清 (foetal bovine serum, FBS) (CSL, Victoria, Australia) を加えたイーグル最少必須培地 (Eagle's minimum essential medium, MEM) (日水製薬，東京) でインキュベーター内 (37℃，5%CO_2条件下) において継代培養し，対数増殖期の細胞を必要に応じて実験に供した．

Ⅱ．抗癌剤

口腔扁平上皮癌を始め頭頚部癌の治療に頻用され，かつ高い奏効率が報告[7]されているCDDP (日本化薬，東京およびブリストル・マイヤーズスクイブ，東京) とPEP (日本化薬) を用いた．

Ⅲ．実験動物

実験動物にはヌードマウス (BALB/c-nu/nu，6週齢，雌，体重15～18g，日本チャールズリバー，横浜) を金沢大学医学部動物実験施設内で特定病原体除去 (specific pathogen-free, SPF) 環境下 (室温25±2℃，湿度50±5%) に飼育して用いた．

Ⅳ．実験方法

1．基礎的検討

基礎的検討として OSC-19 細胞の CDDP および PEP に対する抗癌剤感受性試験を3-(4,5-ジメチルチアゾル-2-イル) -2,5-ドフェニルテトラゾリウムブロミド [3-(4,5-dimethyl thiazol-2-yl)-2,5-dophenyl tetrazolium bromide, MTT] アッセイ[8]を用いて行った．さらにヌードマウスにおける抗癌剤の組織内移行濃度の測定を，CDDP は原子吸光法 (atomic absorption method)[9] で，PEPは生物学的検定法で行った．

1) MTT アッセイ

OSC-19細胞を10% FBS 加 MEM 中で 3×10^5個/180μlとなるように調整し，96ウエル平底マイクロプレート (Cell Wells, Corning Glass Works, New York, USA) に1ウエルあたり180μlずつ分注した．臨床上の抗癌剤の血中最高濃度 (peak plasma concentration, PPC)[10] を参考にして，CDDPは1.5μg/ml，4.5μg/ml, 15μg/mlに，PEPは0.7μg/ml, 2.1μg/ml，7μg/mlの3段階の濃度の抗癌剤希釈溶液を作成して，それぞれ 1PPC, 3PPC, 10PPC と設定し，各々20μlずつ分注し OSC-19 細胞と接触させた．37℃，5%CO_2の条件下で72時間培養後，各ウエルにリン酸緩衝液 (phosphate-buffered saline, PBS) (pH7.6) で溶解した2μg/mlの濃度のMTT(Sigma, St. Louis, USA)を25μlずつ分注し，さらに4時間培養した．培養終了後に培養液を静かに吸引し，ジメチルスルフォキシド (dimethylsulfoxide, DMSO) (和光，大阪) 200μlを加え，プレートミキサーを用いて MTT フォルマザン結晶を充分に溶解した．次いで各ウエルの540nmにおける吸光度 (OD) をイムノリーダーNJ-2000 (日本インターメッド，東京) を用いて測定した．なお，抗癌剤無添加で培養した細胞を対照群とした．

抗癌剤感受性の判定は細胞増殖抑制率 (inhibition ratio, IR) を (1-抗癌剤接触群の吸光度の平均値/対照群の吸光度の平均値)×100として求め，OSC-19 細胞の増殖抑制率が50%以上で感受性ありとした．

2) 抗癌剤の組織内移行濃度測定法

ヌードマウスへの抗癌剤の投与量は，CDDPは近藤ら[11] の報告をもとに8mg/kgとし，PEPは増野[12] の報告をもとに32mg/kgとして，投与経路は腹腔内投与とした．CDDP，PEP それぞれ9匹ずつに投与し，10分，30分，180分後に各々3匹ずつジエチルエーテル麻酔下で心臓穿刺により採血し，犠牲死させた．つづいて速やかに頚部リンパ節，肺，舌そして口底の各臓器を摘出し検体とした．CDDP 投与群の検体は直ちに凍結し，原子吸光法による定量を株式会社ナック (高崎) に依頼した．一方，PEP の組織内移行濃度測定は以下の生物学的検定法によって行った．

すなわち，まず PEP 投与群のヌードマウスより採血した血液から速やかに血漿を分離した．その他の組織はPBSを加えホモジナイズし，これを10000rpm×10分間冷却遠心分離して得られた上清を検液として測定まで0℃で保存した．次いで力価が3.13μg/ml，1.56μg/ml，0.78μg/ml，0.39μg/ml，0.2μg/ml，0.1μg/ml，0.05μg/ml，0.025μg/mlの標準硫酸ペプロマイシンの溶液をPBSを用いて作製した．これらの検液または標準液中に，乾熱滅菌をした8mm径のペーパーディスク (ADVANTEC TOYO，東京) を浸し，余剰となった液を取り除いた後，検定菌であるBacillus Subtilis PCI-219BLM 感受性変異株 (株式会社ナックより供与) の胞子液を含む寒天平板培地上に無作為に配置した．薬剤の拡散を充分に行うために，平板を4℃の冷蔵庫内で2時間放置した後，37℃のインキュベーターに移し18時間静置培養した．組織内濃度はディスク周囲の阻止円の直径を測定し，標準液の濃度を横軸 (対数) に，阻止円 (mm) を縦軸にプロットし標準曲線を作製して求めた．

2．浸潤と転移が一連に推移する状態における，各抗癌剤ならびに各投与時期の違いによる化学療法効果の比較検討 (第1実験)

1) ヌードマウスへの癌細胞移植法

OSC-19 細胞を0.2%トリプシン液にて分散し，10%FBS加MEM中で細胞数が8×10^6個/mlとなるように調整した後，26ゲージ針付の注射器でヌードマウスの口底粘膜下に2×10^5個を移植した．

2) 抗癌剤の投与スケジュール

抗癌剤は癌細胞移植後7日目または14日目に投与することとし，7日目に CDDP を8mg/kg投与したものをA群，14日目に CDDP 8mg/kgを投与したものをB群，7日目に PEP 32mg/kg を投与したものをC群，14日目に PEP 32mg/kgを投与したものをD群とし，各群11匹のヌードマウスを使用した．また，癌細胞移植後に抗癌剤の投与を行わなかった11匹を対照群とした．いずれの群も癌細胞移植後21日目にジエチルエーテル麻酔下に頚椎を脱臼させて犠牲死させ，直ちに口底部，頚部リンパ節，肺を摘出した．

3) 組織標本作製法

---

dophenyl tetrazolium bromide; PBS, phosphate-buffered saline; PCNA, proliferating cell nuclear antigen; PEP, peplomycin sulfate; PLP, periodate lysine paraformaldehyde; PPC, peak plasma concentration; PR, partial response; QOL, quality of life; SPF, specific pathogen-free

摘出した組織の固定はペリオデイト-リジン-パラホルムアルデヒド (periodate lysine paraformaldehyde, PLP) 固定液にて4℃で24時間行った．さらに顎骨を含む口底部の組織は固定後に，0.5MのEDTA (和光) にて室温で72時間脱灰を行った．その後，通法に従って3μmのパラフィン連続切片を作製した．

4) 移植腫瘍の増殖能に対する効果の検討

口底部移植腫瘍の増殖に対する効果を検討するために増殖細胞核抗原 (proliferating cell nuclear antigen, PCNA) に対する免疫組織染色を行い，PCNA 陽性細胞率 (PCNA labeling index, PCNA LI) を求めた．免疫組織染色はラベルドストレプトアビジン-ビオチン (labelled streptavidin biotin, LSAB) 法にて行った．すなわち，パラフィン切片をキシレン-エタノール系列にて脱パラフィンした後，3%過酸化水素水による内因性ペルオキシダーゼのブロックを行い，ウシ血清アルブミンによる非特異的反応のブロック後，一次抗体としてマウス抗ヒトPCNAモノクローナル抗体 PC-10 (DAKOジャパン，京都) を50倍希釈したものを4℃で24時間反応させた．次いで，ビオチン標識抗マウス IgG 抗体と室温で10分間反応させ，ラベルドストレプトアビジン-ビオチン-ペルオキシダーゼ複合体 (DAKOジャパン) と10分間反応後，0.1%ジアミノベンチジンテトラクロライド (3, 3-diaminobenzidine tetrahydrochloride, DAB) (和光) で発色させた．核染色にはヘマトキシリンを使用した．また陰性対照として一次抗体を含まないPBSを使用し，同様の方法で反応させた．陽性対照としてはヒト正常リンパ節の胚中心を用い，それより染色程度の淡いものは除外して，対照と同程度以上の染色濃度を示した細胞を陽性細胞とした．腫瘍細胞500個に対するPCNA陽性細胞数の百分率を算定し，その平均をPCNA陽性細胞率とした．対照群と抗癌剤投与群のPCNA陽性細胞率を比較検討し，増殖能に対する効果を判定した．

5) 移植腫瘍の浸潤組織像に対する効果の検討

浸潤に対する効果を検討するために口底部腫瘍のHE染色標本を用い，各標本を光顕的に観察して Shimosatoらの分類[13] (表1) (以下，下里分類と略) に従って組織学的抗腫瘍効果を判定し，ついで Yamamotoらの浸潤様式分類[14] (表2) に準じて化学療法後の残存腫瘍の浸潤形態を評価した．その際，対照群と比較して浸潤様式が低下 (down grading) しているものを効果ありと判定した．またさらに，組織学的抗腫瘍効果と浸潤組織像に対する効果との相関についても検索した．

6) 転移形成能ならびに転移巣に対する効果の検討

転移に対する効果を検討するために頚部リンパ節および肺のHE染色標本を用い，病理組織学的に転移形成の有無を確認し，対照群の転移形成率と各抗癌剤投与群の転移形成率とを比較検討した．さらに転移を認めたリンパ節すべてについて，転移腫瘍の組織学的進展度を本間の分類[15] (表3) に従って判定し，頚

Table 1. Histological grading of effect of chemotherapy[a)]

Grade	Histological findings
Ⅰ.	Characteristic changes are noted in tumor cells but tumor structures have not been destroyed. (There is no defect in tumor nests resulted from lysis of individual tumor cells.)
Ⅱ.	In addition to characteristic cellular changes, tumor structures have been destroyed as a result of disappearance of tumor cells. However, variable number of "viable cells" still remain.
Ⅱa.	Destruction of tumor structures is of mild degree, i.e., "viable tumor cells" are frequently observed.
Ⅱb.	Destruction of tumor structures is of severe degree, that is, "viable tumor cells" are few in number.
Ⅲ.	Markedly altered, presumably no viable tumor cells are present singly or in small clusters and "viable cells" are hardly seen.
Ⅳ.	No tumor cells remain in any of sections. (local cure)
Ⅳa.	Extensive areas of coagulation necrosis are present.
Ⅳb.	Granulation tissue with or without small foci of necrosis including keratotic debris remains.
Ⅳc.	Only cicatrix is observed.

If regrowth of the tumor after therapy is evident, suffix "R" is added to the grade such as Grade Ⅱb-R.
a) Criteria by Shimosato et al[13].

Table 2. Histological grading of mode of cancer invasion[a)]

Grade	Histological findings
1	Well defined borderline
2	Cords, less marked borderline
3	Groups of cells, no distinct borderline
4C	Diffuse invasion, cord-like type
4D	Diffuse invasion, diffuse or wide spread type

a) Criteria by Yamamoto et al[14].

Table 3. Histological staging of metastatic tumor[a)]

Stage	Histological findings
Ⅰ	Limited to the afferent lymphatic vessel or the maginal sinus
Ⅱ	Invasion and proliferation from the marginal sinus to the paracortex or the cortical sinus
Ⅲ	Replacement and disappearance of most of the lymph tissue
Ⅳ	Extralymphatic invasion and proliferation

a) Criteria by Honma[15].

部リンパ節転移腫瘍の進展に対する効果についても検討した．

3．化学療法後に移植腫瘍を切除する処置の，その後に転移のみ進行する状態における頚部リンパ節転移抑制効果の検討(第2実験)

1) ヌードマウスへの癌細胞移植法

第1実験と同様に OSC-19 細胞を0.2%トリプシン液にて分散し，10%FBS 加 MEM 中で8×10^6個/mlとなるように調整した後，26ゲージ針付の注射器でヌードマウスの舌粘膜下に2×10^5個を移植した．

2) 治療実験スケジュール

癌細胞移植後7日目にジエチルエーテル吸入麻酔下で，腫瘍周囲に約1mmの安全域を設けて舌移植腫瘍を高周波電気メスを用いて切除したものを移植腫瘍切除単独群 (以下S単独群) とした．一方，癌細胞移植後7日目に CDDP 8mg/kgを，9日目に PEP 32mg/kgをそれぞれ腹腔内投与した後，11日目にS単独群と同様に腫瘍切除を施行したものを術前化学療法併用群 (以下C+S群) とし，各群11匹のヌードマウスを使用した．また，癌細胞を舌に移植した後に無処置で経過観察のみを行った11匹を対照群とした．いずれの群も癌細胞移植後28日目にジエチルエーテル麻酔下に頚椎を脱臼させて犠牲死させ，直ちに舌，頚部リンパ節を摘出した．摘出した組織はPLP固定液にて固定後，3μmのパラフィン連続切片を作製しHE染色を行った．

3) 頚部リンパ節転移抑制効果の検討

まず原発巣が残存することによって頚部リンパ節転移形成率に影響が発現することを排除する目的で，S単独群およびC+S群の舌のHE染色標本を用いて病理組織学的に腫瘍の残存の有無を確認し，またC+S群については切除腫瘍の組織学的抗腫瘍効果も検索した．その後，対照群と各治療群における頚部リンパ節転移の有無を病理組織学的に確認し，各群間の転移形成率を比較検討した．

V．統計学的検定法

各群間の有意差検定は Wilcoxon-Mann-Whitney 検定にて行い，それらは5%未満の危険率をもって有意差ありとした．

成　　績

I．OSC-19 細胞の抗癌剤感受性

CDDP の OSC-19 細胞に対する細胞増殖抑制率は 1PPC で95.4%であり，高い増殖抑制効果を示した．また，CDDP 濃度が3PPCあるいは10PPC でも細胞増殖抑制率は同程度であった．一方，PEPの細胞増殖抑制率は 1PPCで53.5%であり，3PPC では69.4%，10PPC では74.6%と濃度依存的に高くなる傾向を示した．すなわち，OSC-19 細胞は CDDP，PEP のいずれの抗癌剤に対しても感受性を示したが，その程度は CDDP においてより高かった ($p<0.0001$) (表4)．

II．抗癌剤の組織内移行濃度

CDDP8mg/kg腹腔内投与後の血中および各臓器における組織内濃度は投与後10分で最高値を示し，30分後では半減し，180分後ではさらに減少していた．臓器別では頚部リンパ節への移行濃度が最も高く，以下，舌，肺，口底の順であった (表5)．

PEP32mg/kg投与後の血中および各臓器の組織内濃度は，肺を除いて投与後10分で最高値を示した．肺では投与後30分に

Table 4. Relationship between the anticancer agents and the effect of inhibition on OSC-19 cells in MTT assay

Anticancer agent	Concentration (μg/ml)	MTT assay: OD at 540nm ($\bar{x}\pm$SD)	MTT assay: Inhibition ratio (%)
Control		0.389±0.059	
CDDP	1.5	0.018±0.007*	95.4
	4.5	0.014±0.009*	96.4
	15	0.021±0.015*	94.6
PEP	0.7	0.181±0.026*§	53.5
	2.1	0.119±0.023*§	69.4
	7	0.099±0.021*§	74.6

* $p<0.0001$ versus control, § $p<0.0001$ versus CDDP 1.5μg/ml.

Table 5. Concentration of CDDP after injection into the nude mice intraperitoneally

Tissue	Concentration of CDDP (μg/g tissue)		
	Time after injection intraperitoneally (min)		
	10	30	180
Blood	5.97[a)]	2.26[a)]	0.51[a)]
Tongue	2.81	0.85	<0.56
Oral floor	2.56	<1.19	0.47
Cervical lymph node	3.35	1.31	<2.50
Lung	2.64	1.20	0.40

a) μg/ml.

Table 6. Concentration of PEP after injection into the nude mice intraperitoneally

Tissue	Concentration of PEP (μg/g tissue)		
	Time after injection intraperitoneally (min)		
	10	30	180
Blood	21.594[a)]	18.758[a)]	2.493[a)]
Tongue	2.367	1.493	<0.05
Oral floor	1.449	0.045	<0.05
Cervical lymph node	6.972	1.170	0.088
Lung	4.558	12.199	0.094

a) μg/ml.

PEPの組織内濃度が最高値を示した．臓器別では肺への移行濃度が最も高く，以下，頚部リンパ節，舌，口底の順であった(表6)．

Ⅲ．浸潤と転移が一連に推移する状態における各抗癌剤ならびに各投与時期の違いによる抗腫瘍効果 (第1実験)

1．移植腫瘍の増殖能に対する効果

口底腫瘍における PCNA 陽性細胞の分布状態をみると散在性ながら，主として腫瘍胞巣の辺縁部に局在する傾向が認められた (図1)．また PCNA 陽性細胞の辺縁部局在性は対照群と抗癌剤投与群との間に大きな違いは認められなかった．

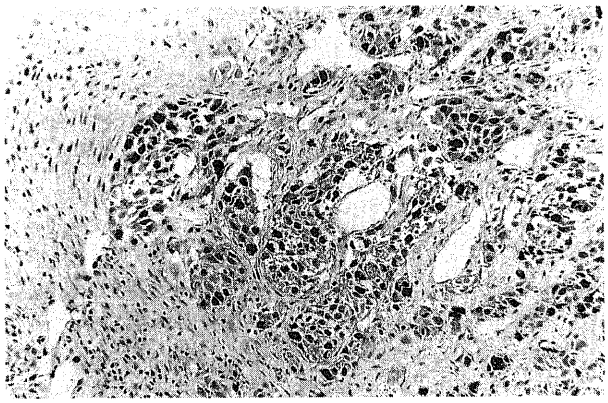

Fig.1. Immunohistochemical staining for PCNA of the control group. In the control group, PCNA-positive cells of the oral floor tumor were scattered. Original magnification, ×60.

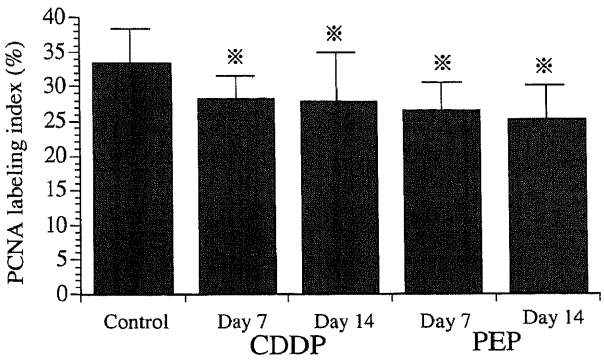

Fig.2. Relationship between the treatment of anticancer agents and PCNA labeling index. *$p<0.05$ versus control group, by Wilcoxon-Mann-Whitney test. Bars, SD.

次に PCNA 陽性細胞率をみると対照群での PCNA 陽性細胞率の平均値 (±標準偏差) が33.7 (±5.0) %であったのに対して，抗癌剤投与群ではA群で28.4 (±3.5) %，B群で27.9 (±7.6) %，C群で26.7 (±3.6) %，D群で25.4 (±5.6) %と低値を示し，いずれの群でも有意差が認められた ($p<0.05$) (図2)．

2．移植腫瘍の浸潤組織像に対する効果

対照群の口底腫瘍はいずれも高分化型で，索状の胞巣を形成

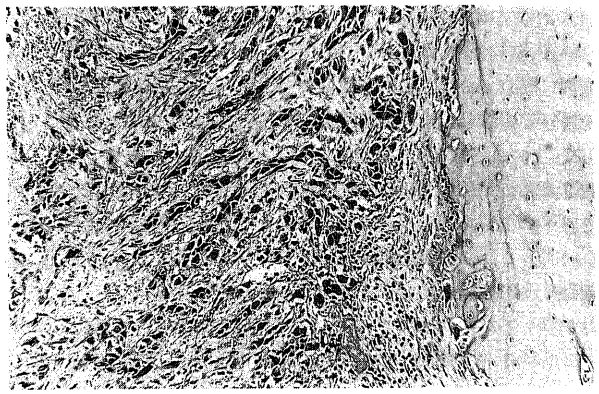

(A)

(B)

Fig.3. Photomicrographs of the oral floor tumor of the control group and group A. (A) In the control group, the oral floor tumor showed the typical grade 4C mode of invasion. HE stain. Original magnification, ×60. (B) Group A. In the chemotherapy groups, 72.7-81.8% of the remaining tumors showed degeneration of tumor cell nests and grade 3 mode of invasion, suggesting down grading of invasion by chemotherapy. HE stain. Original magnification, ×60.

Table 7. Relationship between treatment with anticancer agent and histological effect

Anticancer agent	Day of treatment after implantation	Number of mice used	Number (%) of mice showing histological effect[a]		
			Ⅰ	Ⅱa	Ⅱb
CDDP	7	11	5 (45.5)	5 (45.5)	1 (9.1)
8mg/kg ip	14	11		6 (54.5)	5 (45.5)
PEP	7	11	3 (27.3)	3 (27.3)	5 (45.5)
32mg/kg ip	14	11		4 (36.4)	7 (63.6)

[a] Criteria by Shimosato et al.
ip, intraperitoneal injection.

しつつ深部へ浸潤しており，高度浸潤型である典型的な4C型の浸潤様式を呈していた．また，間質には線維性結合織の増生とリンパ球の浸潤が認められた．これに対して，抗癌剤投与群では癌細胞の空胞様変性や壊死，胞巣の破壊などが認められ(図3)，下里分類による組織学的抗腫瘍効果はA群ではⅠ度，Ⅱa度 (grade Ⅰ，Ⅱa) が91%を占めていたのに対し，B群では45.5%がⅡb度 (grade Ⅱb) であった。また同様にC群では54.6%がⅠ度，Ⅱa度 (grade Ⅰ，Ⅱa) であったのに対し，D群では63.6%がⅡb度 (grade Ⅱb) であった (表7) が，各群間に統計学的に有意差は認められなかった．つぎに，残存腫瘍の浸潤形態を浸潤様式分類に準じて判定したところ，大小様々な類円形の腫瘍胞巣形態を呈する3型の占める比率がA，B群で81.8%，C，D群で72.7%であり，浸潤様式の低下 (down grading) と考えられる所見が示された (図4)．また組織学的抗腫瘍効果と浸潤組織像に対する効果との相関について検索したところ，抗腫瘍効果がⅠ度 (grade Ⅰ) にとどまっている場合には浸潤様式の低下は50%にのみ認められたのに対し，組織学的抗腫瘍効果がⅡa度 (grade Ⅱa) 以上に高くなると浸潤様式の低下は83.3%と高い比率で認められた (表8)．

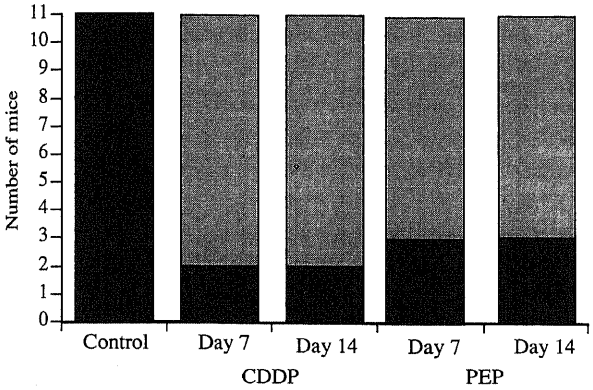

Fig.4. Relationship between the treatment with anticancer agent and the ratio of the mode of invasion. □, grade 3 of the mode of invasion; ■, grade 4C of the mode of invasion.

Table 8. Relationship between the histological effect and down grading of the mode of cancer invasion

Grade of histological effect[a]	Number of mice	Number (%) of mice showing down grading[b] of the mode of cancer invasion
Ⅰ	8	4 (50)
Ⅱa	18	15 (83.3)
Ⅱb	18	15 (83.3)

[a] Criteria by Shimosato et al.
[b] The mode of invasion was tended to be grade 3 from 4C.

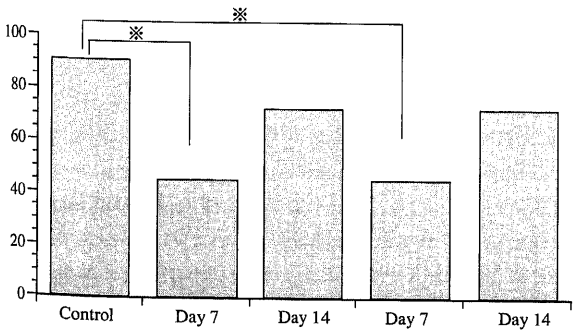

Fig.5. Relationship between the treatment with anticancer agent and the rate of lymph node metastasis. *$p<0.05$ versus control group, by Wilcoxon-Mann-Whitney test.

3. 転移形成率ならびに転移巣に対する効果

まず対照群の頚部リンパ節転移形成率を検索すると11匹中の10匹，90.9%であった．これに対して，抗癌剤投与群の頚部リンパ節への転移形成率は，A群で45.5%，B群で72.7%，C群で45.5%，D群で72.7%であり，いずれも対照群より低値を示し，統計学的にはA群とC群に有意差が認められた ($p<0.05$)．すなわち，CDDPとPEPのいずれの抗癌剤も移植後7日目の早期投与が14日目投与より頚部リンパ節転移を有意に抑制していた (図5)．

また転移巣に対する抗腫瘍効果では，頚部リンパ節内の転移腫瘍 (図6) の組織学的進展度を本間の分類に従って判定したところ，対照群ではⅡ期 (Stage Ⅱ) 以上の頚部リンパ節転移腫瘍が46.2%に認められたのに対して，癌細胞移植後7日目に抗癌

(A)

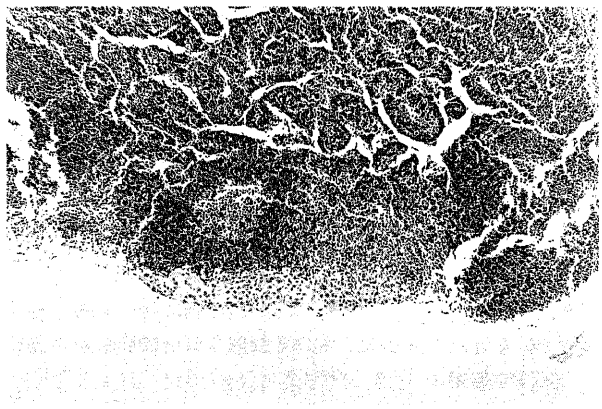

(B)

Fig.6. Photomicrographs of the metastatic lymph node tumor of the control group and group C. (A) The metastatic tumor in the control group was determined as stage II. HE stain. Original magnification, ×30. (B) The tumor in group C was determined as early stage. HE stain. Original magnification, ×30.

Table 9. Relationship between treatment with anticancer agent and histological staging of metastatic lymph node tumor

Anticancer agent	Day of treatment after implantation	Total number of lymph nodes with metastatic tumor	Number (%) of lymph nodes with metastatic tumor		
			Histological staging[a)]		
			Ⅰ	Ⅱ	Ⅲ
Control		13	7 (53.8)	4 (30.8)	2 (15.4)
CDDP	7	6	6 (100)		
8mg/kg ip	14	9	5 (55.6)	4 (44.4)	
PEP	7	5	5 (100)		
32mg/kg ip	14	13	8 (61.5)	3 (23.1)	2 (15.4)

[a)] Criteria by Honma[15)].
ip, intraperitoneal injection.
$p<0.05$, treatment groups with anticancer agent on day 7 versus control group.
$p<0.01$, treatment groups with anticancer agent on day 7 versus treatment groups on day 14.

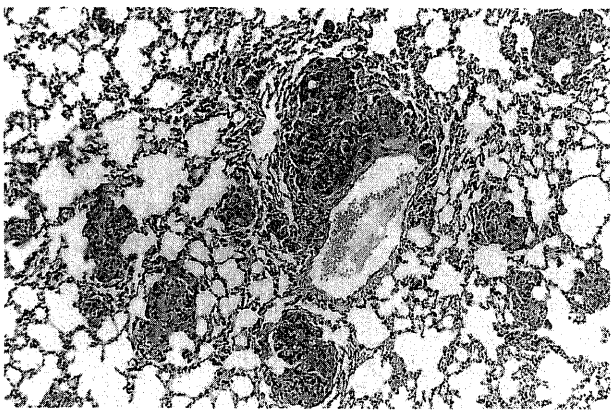

Fig.7. Photomicrograph of the metastatic lung tumor of control group. HE stain. Original magnification, ×30.

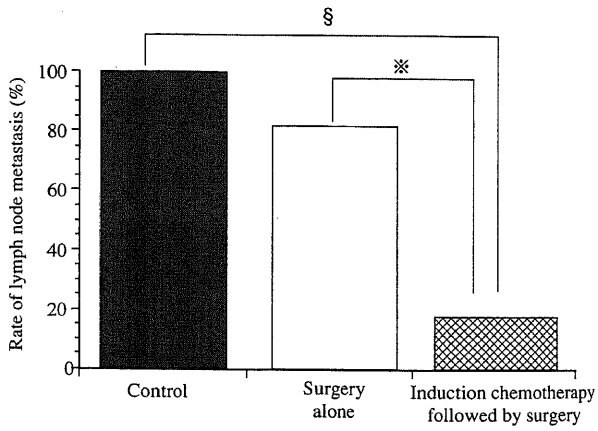

Fig.8. Relationship between the therapy and the rate of lymph node metastasis. In the second experiment, the cervical lymph node metastasis rate was compared between the two groups. ※$p<0.01$, §$p<0.001$ by Wilcoxon-Mann-Whitney test.

剤を投与したA群とC群では頚部リンパ節転移腫瘍の進展度はすべてⅠ期 (Stage Ⅰ) にとどまっていた．しかし，癌細胞移植後14日目に抗癌剤を投与したB群とD群ではⅡ期 (Stage Ⅱ) やⅢ期 (Stage Ⅲ) へ進展した転移腫瘍も約半数に認められた．A・C群とB・D群の組織学的転移進展度には有意差が認められ ($p<0.01$)，抗癌剤の早期の投与により頚部リンパ節転移腫瘍の進展が抑制されたことが示された (表9)．

なお，肺転移形成率では11匹中対照群が2匹 (18.2%) に認められた (図7) が，抗癌剤投与群ではいずれの群にも肺転移は認められなかった．

Ⅳ．化学療法後に移植腫瘍を切除する処置の，その後に転移のみ進行する状態における頚部リンパ節転移抑制効果 (第2実験)

癌細胞移植後無処置の対照群では，28日目までに11匹中5匹のマウスが腫瘍死した．一方，S単独群およびC＋S群ではすべてのマウスが移植後28日目まで生存しており，また犠牲死時においては舌の組織標本に腫瘍の残存は認められず，移植腫瘍切除が確実に行われたことが確認された．

頚部リンパ節転移は対照群では生存していた6匹のマウスすべてに認められ，また治療群の頚部リンパ節転移形成率はS単独群で81.8%であったのに対し，C＋S群では移植腫瘍での化学療法効果が下里分類のⅡb度 (grade Ⅱb) 以上が81.8%と高い抗腫瘍効果を示したのに相応して，頚部リンパ節転移率は18.1%と対照群およびS単独群と比較して著しく低値に抑制されていた ($p<0.01$) (図8)．

考　　察

口腔扁平上皮癌は各種抗癌剤に対する感受性が比較的高く，治療における化学療法の果たす役割は大きくなってきている．しかしながら，化学療法単独で治癒する症例は少なく，外科療法や放射線療法を中心とした集学的治療の補助療法 (adjuvant therapy) として用いられる場合が多い．このような集学的治療における化学療法を分類すると，1) 局所療法の前に腫瘍を減量あるいは縮小 (down staging) に導く導入化学療法，2) 放射線療法の感受性あるいは効果を増強させる同時併用療法，3)外科あるいは放射線療法後に残る潜在的な腫瘍もしくは転移 (occult disease) を攻撃する補助化学療法に分けられる[16)]．

Forastiere[16] によれば導入化学療法には，1)血管が残存しているために腫瘍への抗癌剤の到達性が良い，2) 全身状態や栄養状態の良い患者は化学療法への耐容性が高い，3) 低酸素状態の腫瘍細胞を減少させることで放射線治療による局所制御を容易にする，4) 微小転移を治療し遠隔転移を減少させる，などの理論的有利性がある．しかし，Merlanoら[17] は化学療法と放射線療法の併用は局所制御に有効であり，結果として生存率の向上に寄与しているが，術前化学療法は局所制御や生存率にはほとんど影響していないと述べている．さらに頭頸部扁平上皮癌患者を対象とした多くの臨床的検討の結果，導入化学療法が生存率を改善したとは認められないとする意見もある[18]．これに対して，新崎は[19] 口腔扁平上皮癌症例にBLM，CDDP，メソトレキセート (methotrexate) を用いた術前化学療法を行うことによって，過去の手術単独療法と比較して生存率の向上が認められたと報告している．また，口腔癌において術前化学療法で臨床的な奏効度の効果判定が著効 (complete response, CR) を示した症例が，有効 (partial response, PR) 症例よりも再発までの期間や生存期間が有意に延長し，さらに口腔癌患者の日常生活の質 (quality of life, QOL)や全身状態の改善を導くという意見[20]も見られる．一方，主治療後の補助化学療法が残存腫瘍細胞の再発や，転移の防止には最も効果的であるとする意見[21]や補助化学療法を受けた患者には遠隔転移が少なかったという報告[22]もある．このように化学療法効果に関しては一定の評価はされているものの，転移抑制や生存率の向上への貢献についてはなお議論の多いところである．そこで本研究では特に転移に着目し，口腔扁平上皮癌の浸潤・転移に対する化学療法効果を浸潤・転移が一連に推移する状態と，転移のみが進行する状態において検討するために，ヌードマウスを用いて実験を行った．

ヌードマウスは抗癌剤のスクリーニング系の一つとして広く使用されているが，その多くは背部皮下に移植された腫瘍の増殖抑制率等により判定されている．しかし，この方法では浸潤，転移が発現しないため化学療法による増殖抑制効果は判定できても，局所の浸潤能や転移に対する効果を評価することはできない．最近，著者らは口腔扁平上皮癌の浸潤と転移をより臨床に近い状態で再現することを目的として，ヒト口腔扁平上皮癌細胞をヌードマウスの口腔内に正所性に移植する方法を考案した．その結果，この方法によればそれまでの皮下移植腫瘍では観察できなかった局所での浸潤増殖像と頚部リンパ節や肺への転移を認めることができた．本研究に用いた OSC-19 細胞はこの口腔内移植モデルにおいて，臨床における組織所見と極めて類似の索状の胞巣を形成して浸潤し，頚部リンパ節へ最も高率に転移する．しかも口底へ移植した場合には肺転移も認められることから，腫瘍の浸潤と転移という一連の推移に対する化学療法効果を検討する上で非常に適した細胞であると考えられた．

MTT アッセイにより，OSC-19 細胞は CDDP，PEP の両抗癌剤に対して感受性があることが明らかになり，またこれらの抗癌剤をヌードマウスの腹腔内に投与したところ，他の担癌動物において検索されたこれら薬物の体内動態[23][24] とほぼ同様の傾向で各臓器へ移行していることが判明した．抗癌剤をヌードマウスに用いた実験では，体内で癌細胞がさらされる薬剤濃度が臨床治療と等しくなるようなマウスへの投与量を設定することが重要である．稲葉[25] はこのような薬理動態上で臨床治療量に相当するマウスへの投与量を臨床治療相当投与量 (clinically equivalent dose, CED) と定義した．小林ら[26] は血中濃度下面積 (area under the concentration versus time curve, AUC) をもとに CDDP の CED を求めたところ7mg/kgが相当であるとしている．また近藤ら[11] は抗癌剤を担癌ヌードマウスに投与後，体重減少率が20%以内であり，経過観察中に副作用で死亡するマウスがいない最大耐量を，その抗癌剤のヌードマウスにおける至適投与量であるとし，CDDP の腹腔内投与における至適投与量は8mg/kgであると述べている．そこで本研究では CDDP の投与量ならびに投与経路を8mg/kg，腹腔内投与とした．一方，PEPに関しては稲葉[25] による CED や近藤ら[11] による至適投与量の設定がなされていないが，高原は[27] ヌードマウスを用いた実験で，投与後14日目までの生存率が80%以上であった総投与量は70mg/kgであったと報告している．また増野[12] は CDDP と PEPの併用効果をヌードマウスを用いて検討した実験でPEPを最大32mg/kg腹腔内投与している．以上のことを総合的に考慮して本研究では PEP の投与量を32mg/kgとした．

上記の抗癌剤投与下，第1実験として浸潤と転移が一連に推移する状態における効果を増殖能，浸潤像および転移能の観点から検討した．

まず増殖能では，一般にヌードマウス移植腫瘍に対する抗癌剤の増殖抑制効果は，皮下に移植された腫瘍の大きさを計測し推定腫瘍重量を求めて評価されることが多いが，口底移植腫瘍では腫瘍径の計測が困難であるため，本研究では PCNA に対する免疫組織染色を行い，PCNA 陽性細胞率から増殖抑制効果を評価した．PCNA に対するモノクローナル抗体を用いた増殖細胞検出法はパラフィン包埋組織を用いて容易に行い得ることから，悪性腫瘍の診断や研究に現在広く応用されている[28]．永峰ら[29] は口腔扁平上皮癌の PCNA 陽性細胞率は，生検時に平均37.7%であったものが，術前化学療法によって手術時には25.8%まで有意に低下したと述べ，同様にTsujiら[30] は化学療法の前後でPCNA陽性細胞率は20.0%から8.0%へ減少したと報告している．今回の実験でも抗癌剤投与群では対照群 (33.7±5.0%) よりも PCNA 陽性細胞率は25.4～28.4%と有意に低値を示し，化学療法によって口腔扁平上皮癌の増殖が抑制されることを実験的に裏付ける結果であった．

次に浸潤組織像に対する効果について検討した．まず組織学的抗腫瘍効果に関して抗癌剤の種類や投与時期の違いによる差は統計学的には認められなかったものの，14日目投与群の方が7日目投与群より高い効果が認められた．この理由として，抗癌剤投与から犠牲死までの日数が7日目投与群で長いため，抗癌剤投与により生じた組織障害からの回復と再増殖が14日目投与群以上に認められた結果と推察した．このように化学療法による組織学的治療効果は，従来より癌細胞の変性や壊死，胞巣の破壊などの癌実質の変化を中心にして評価されてきたが，化学療法後の切除組織を詳細に観察すると，抗癌剤の投与によって癌実質ばかりではなく，癌胞巣の周囲の間質にも様々な変化が生じており，それが癌の浸潤形態の変化にも影響を及ぼしていることが報告されている[31]．この浸潤様式は口腔扁平上皮癌の重要な予後因子の一つであり，化学療法によって浸潤様式にどのような変化が生じるかは腫瘍の切除範囲を設定する上でも重要と考えられる．山本ら[32] は術前化学療法によって腫瘍と宿主との境界がより明瞭となり，腫瘍が球状に限局化して切除が行いやすくなった症例があったことを報告し，化学療法によって浸潤様式の低下 (down grading) といい得る所見が生じる可

能性を示唆した．そこで本研究では化学療法によってどの程度の割合で浸潤様式の低下 (down grading) が生じるかについても検討を行った．その結果，化学療法によって変性，壊死などの組織学的効果と併せ浸潤様式の低下 (down grading) といい得る所見が観察された比率は，CDDP を投与した群では７日目，14日目投与群ともに81.8%，また PEP を投与した群では7日目，14日目投与両群ともに72.7%であり，いずれも対照群と比較して3型の占める割合が増加していた.これらの結果は，化学療法によって口腔扁平上皮癌の浸潤能がかなり高い頻度で抑制され得ることを示していた．さらに下里分類による組織学的抗腫瘍効果と浸潤組織像に対する効果との相関について検索したところ，抗腫瘍効果が高いほど浸潤様式の低下 (down grading) が認められる傾向にあった．一方，浸潤様式が4C，4D型の症例では1，2型に比べて化学療法による有効症例が少ないとされている[4]．しかし，たとえ腫瘍の縮小効果 (down staging) が得られなくとも，化学療法によって今回の実験で示されたような浸潤抑制効果 (down grading) が得られるのであれば，術前化学療法は腫瘍切除後の局所再発を防止する上で，臨床的に有利であると考えられた．

さらに転移に対する効果について検討してみた．転移の有無は癌患者の予後を左右する重要な因子の一つであり，転移を抑制し得るならば癌の治療成績をさらに向上させることができると期待される．現在の口腔癌の治療において転移抑制が最も期待できる治療法は全身投与による化学療法であるが，実際に化学療法によってどれほどの転移抑制効果が得られるかについて検討された報告は少なく，その評価も分かれている．そこで本研究では化学療法の頚部リンパ節転移と肺転移に及ぼす影響を実験的に検討した．その結果，対照群の頚部リンパ節転移形成率は90.9%であったのに対し，抗癌剤7日目投与群では45.5%と有意に低下し，また抗癌剤14日目投与群のリンパ節転移形成率は72.7%にとどまっていた．さらに各群における頚部リンパ節転移腫瘍の組織学的進展度が抗癌剤14日目投与群においては進展した転移腫瘍が多く認められたのに対し，7日目に投与した群では全ての転移腫瘍はI期 (stage I) にとどまっており，抗癌剤の早期投与の有用性が示された．一方，肺転移に関しては抗癌剤投与群では全く認めなかったことから，化学療法によって遠隔転移を防止し得る可能性も示唆された．

以上，浸潤と転移が一連に推移する第1実験の結果をふまえ，転移のみが進行する状態における効果を第2実験として検討した．抗癌剤による転移抑制の機序としては，1) 原発巣に障害を与えることによって原発巣からの癌細胞の遊離を抑制する，2) 脈管内を移動中の癌細胞を攻撃する，3) 微小転移巣の癌細胞を攻撃するなどが考えられる[33]．OSC-19細胞を用いた本モデルにおける頚部リンパ節転移は，癌細胞移植後10日目では認められず，14日目で6匹中1匹 (16.7%) に，21日目で6匹中5匹 (83.3%) に認められ，28日目には生存していたマウス4匹全て (100%) に認められることが確認されている[34]．このことから OSC-19 細胞移植後7日目の抗癌剤投与は，頚部リンパ節転移が病理組織学的に成立する以前の化学療法であり，その転移抑制機序は原発巣や脈管内癌細胞および頚部リンパ節における微小転移巣に対する効果の総和と考えられた．

現在，口腔癌患者で初診時に転移リンパ節を触知しない，いわゆるN0の患者の頚部に対してどの様な治療法を選択するかはなお議論の多いところである[35]．また，臨床病期分類Ⅰ，Ⅱ期に対しては選択的頚部郭清術を施行するべきだとする意見[36]もある一方で，楠川ら[37]は臨床病期分類Ⅰ，Ⅱ期の口腔扁平上皮癌113例を対象に検討したところ，術前化学療法を行わなかった症例に比べて術前化学療法を行った61例の方が頚部後発転移は有意に少なく，早期癌に対しても頚部リンパ節転移抑制を目的とした化学療法の併用は有効であったと述べている．そこで本研究では第2実験として外科療法に術前化学療法を併用する集学的治療を想定して，化学療法後に移植腫瘍を切除する処置の，その後に転移のみ進行する状態における頚部リンパ節転移抑制効果について検討した．その結果，対照群では実験終了まで生存していたマウスすべてに頚部リンパ節転移が認められ，癌細胞移植後7日目に舌移植腫瘍を切除した群でも頚部リンパ節転移形成率は81.8%と高率を示した．これに対して術前化学療法を施行した後に舌移植腫瘍を切除した群では，移植腫瘍での強い化学療法効果に相応して頚部リンパ節転移形成率は18.1%と極めて低値に抑制されていた．すなわち，術前化学療法後に手術を施行することでN0口腔扁平上皮癌症例の頚部リンパ節転移を抑制する可能性が高く，その有用性が示唆されたものと考えられた．

以上，本研究では高浸潤，高転移性である OSC-19 細胞であっても，腫瘍形成がかなり早期の段階であれば化学療法により本細胞の増殖能だけではなく，浸潤像や転移能に対しても一定程度の抑制効果が認められ，さらに術前化学療法を外科療法に併用することで強い転移抑制効果が認められたことより，今後の口腔癌化学療法の臨床に資する実験結果が得られたものと考えられた．

結　　論

口腔扁平上皮癌の浸潤・転移に対する化学療法効果を明らかにする目的で，高浸潤，高転移性のヒト口腔扁平上皮癌細胞株である OSC-19 細胞をヌードマウスの口腔内に正所性に移植する浸潤・転移モデルを用いて，浸潤と転移が一連に推移する第1実験ならびに移植腫瘍を切除して転移のみが進行する第2実験について検討したところ以下の結果を得た．

1．浸潤と転移が一連に推移する第1実験において，口底腫瘍のPCNA陽性細胞率は対照群で33.7±5.0%であったのに対し，CDDP8mg/kgを癌細胞移植後7日目に投与した群では28.4±3.5%，14日目に投与した群では27.9±7.6%，PEP32mg/kgを7日目に投与した群で26.7±3.6%，14日目に投与した群では25.4±5.6%と対照群に比べて全ての抗癌剤投与群で有意に低下しており ($p<0.05$)，化学療法による増殖抑制効果が認められた．

2．抗癌剤投与群の組織学的抗腫瘍効果をShimosatoらの分類により判定したところ，CDDPの7日目投与群ではⅠ，Ⅱa度 (grade Ⅰ，Ⅱa) が91%を占めていたのに対し，14日目投与群ではⅡb度 (grade Ⅱb) が45.5%であった．また同様にPEPの7日目投与群ではⅠ，Ⅱa度 (grade Ⅰ，Ⅱa) が54.6%であったのに対し，14日目群ではⅡb度 (grade Ⅱb) が63.6%であり，各群ともある程度以上の組織学的効果が認められた．

3．対照群の口底腫瘍の浸潤様式は典型的な4C型を呈していたのに対し，抗癌剤投与群の残存腫瘍の浸潤様式は腫瘍胞巣の変性等に伴い3型にとどまるものが多く，3型の占める比率はCDDP を7日目，14日目に投与した群で81.8%，PEP を7日目，14日目に投与した群ではいずれも72.7%であり，抗癌剤投与に

よって浸潤様式の低下 (down grading) といい得る所見が示され，また本所見はShimosatoらの分類による組織学的抗腫瘍効果とほぼ相関していた．

4. 頚部リンパ節転移形成率は90.9%であったのに対し，抗癌剤7日目投与群では45.5%と有意に低下 ($p<0.05$) し，また抗癌剤14日目投与群のリンパ節転移形成率は72.7%にとどまっていた．さらに転移リンパ節内での腫瘍進展度も対照群ではⅡ期 (Stage Ⅱ) 以上の転移腫瘍が46.2%に認められたのに対して，移植後7日目に抗癌剤を投与した群ではすべてⅠ期 (Stage Ⅰ) にとどまっておりその効果が認められたが，14日目に抗癌剤を投与した群ではⅡ期 (StageⅡ) やⅢ期 (Stage Ⅲ) へ進展した転移腫瘍も約半数に認められた．すなわち抗癌剤の，より早期の投与が転移形成および転移リンパ節内での腫瘍進展度を抑制することが示された．

5. 移植腫瘍を切除して転移のみが進行する第2実験において，癌細胞移植後7日目における舌移植腫瘍切除単独群の頚部リンパ節転移形成率は81.8%であったのに対して，術前化学療法施行後に移植腫瘍切除を行った群の転移形成率は18.1%と，術前化学療法を併用することで頚部リンパ節への転移が著しく抑制 ($p<0.01$) されることが示された．

以上，ヌードマウス移植口腔扁平上皮癌において腫瘍形成が極めて早期の化学療法が，浸潤と転移が一連に推移する実験において増殖能，浸潤像および転移能を一定程度抑制し，移植腫瘍を切除して転移のみが進行する実験においては頚部リンパ節転移を強く抑制することが示され，臨床においてもより早期の抗癌剤投与が有用であることが示唆された．

謝　　辞

稿を終えるに臨み，御指導と御校閲を賜りました金沢大学医学部歯科口腔外科学講座の恩師山本悦秀教授に深甚なる謝意を捧げます．また，終始直接御指導，御助言を頂きました本学医学部歯科口腔外科学講座の熊谷茂宏講師に心より深謝致します．更に，本研究の遂行にあたり御支援，御協力頂いた歯科口腔外科学講座の川尻秀一助手に感謝致します．最後にご協力頂きました歯科口腔外科学講座の大学院生と医局員に厚く御礼申し上げます．

本論文の要旨の一部は，第4回がん転移研究会総会 (1995年4月，東京)，第4回国際頭頚部癌会議 (1996年7月，トロント)，第41回日本口腔外科学会総会 (1996年11月，東京) において発表した．

文　　献

1) Boeheim K, Teicher B, Ervin JT, Shklar G. The effect of chemotherapeutic agents of human oral squamous cell carcinoma transplanted to nude mice: a histologic study. Oral Surg Oral Med Oral Pathol 62: 50-56, 1986

2) Hong KW, Shapshay MS, Bhutani R, Craft LM, Ucmakli A, Yamaguchi TK, Vaughan WC, Strong SM. Induction chemotherapy in advanced squamous head and neck carcinoma with high dose cisplatinum and bleomycin. Cancer 44: 19-25, 1979

3) Tannock FI. Is there evidence that neoadjuvant chemotherapy adds to radiation in limiting the necessity for aggressive surgery? In JT Johnson, MS Didolkar (eds), Head and Neck Cancer, Volume III, 1st ed, p313-319, Elsevier Science Publishers B. V., Amsterdam, 1993

4) Yamamoto E, Kohama G, Hiratsuka H, Kumagai S. Role of preoperative chemotherapy for oral cancer from the viewpoint of mode of invasion. Asian J Oral Maxillofac Surg 6: 113-121, 1994

5) Kawashiri S, Kumagai S, Kojima K, Harada H, Yamamoto E. Development of a new invasion and metastasis model of human oral squamous cell carcinomas. Eur J Cancer 31B: 216-221, 1995

6) Yokoi T, Yamaguchi A, Odajima T, Furukawa K. Establishment and characterization of a human cell line derived from a squamous cell carcinoma of the tongue. Tumor Res 23: 43-57, 1988

7) Inuyama Y. Neoadjuvant chemotherapy and maxilla preservation: Japanese experience and future directions. In JP Shah, JT Johnson (eds), Head and Neck Cancer Volume IV, p75-81, The Society of Head and Neck Surgeons, Arlington, 1996

8) Mosmann T. Rapid colorimetric assay for cellular growth and survival. Application to proliferation and cytotoxicity assays. J Immunol Methods 65: 55-63, 1983

9) Pera FM, Harder CH. Analysis for platinum in biologicalmaterial by flameless atomic absorption spectrometry. Clin Chem 23: 1245-1249, 1977

10) 河野圭子, 西田正人, 角田　肇, 西出　健, 染谷勝巳, 久保武士, 下田隆夫, 蔵本博行. In vitroにおける子宮頸部小細胞癌の抗癌剤感受性.日癌治28：1816-1823, 1993

11) 近藤達平, 今泉宗久, 田口鐵男, 阿部令彦, 服部孝雄, 涌井昭, 北野司久. ヌードマウスを用いた制癌剤感受性試験の効果判定基準に関する研究. 癌と化学療法 14: 680-686, 1987

12) 増野精二. エールリッヒ腹水癌およびヌードマウス移植頭頚部扁平上皮癌に対するシスプラチンとペプロマイシンの併用効果について. 日耳鼻 88: 502-511, 1985

13) Shimosato Y, Oboshi S, Baba K. Histological evaluation of effects of radiotherapy and chemotherapy for carcinomas. J Clin Oncol 1: 19-35,1971

14) Yamamoto E, Kohama G, Sunakawa H, Iwai M,Hiratsuka H. Mode of invasion, bleomycin Sensitivity, and clinical course in squamous cell carcinoma of the oral cavity. Cancer 51: 2175-2180, 1983

15) 本間義郎. 口腔癌の頚部リンパ節転移に関する研究. 日口外誌 28: 1667-1684, 1982

16) Forastiere A. Neoadjuvant chemotherapy and organ preservation: overview and future directions. In JT Johnson, MS Didolkar (eds), Head and Neck Cancer, Volume III, 1st ed, p13-16, Elsevier Science Publishers B. V., Amsterdam, 1993

17) Merlano M, Benasso M, Cavallari M, Blengio F, Rosso M. Chemotherapy in head and neck cancer. Eur J Cancer 30B: 283-289, 1994

18) Wolf TG, Hong KW. Induction chemotherapy for organ preservation in advanced laryngeal cancer: is there a role? Head Neck 17: 279-283, 1995

19) 新崎　章. 口腔扁平上皮癌症例におけるinduction chemotherapyの意義に関する臨床病理学的研究. 日口外誌 40: 421-437, 1996

20) Grau JJ, Estape J, Blanch LJ, Vilalta A, Castro V, Biete A, Daniels M. Neoadjuvant and adjuvant chemotherapy in the multidisciplinary treatment of oral cancer stage III or IV. Eur J Cancer 32B: 238-241, 1996

21) Wang X, Fu X, Brown DP, Crimmin JM, Hoffman MR. Matrix metalloproteinase inhibitor BB-94 (Batimastat) inhibits human colon tumor growth and spread in a patient-like orthotopic model in nude mice. Cancer Res 54: 4726-4728, 1994

22) Laramore G, Scott C, Al-Sarraf M. Adjuvant chemotherapy for resectable squamous cell carcinoma of the head and neck: Report on intergroup study 0034. Int J Radiat Oncol Biol Phys 23: 705, 1992

23) 朝波惣一郎, 池内　忍, 逢坂文博, 岡田　豊, 大泰司正嗣, 柴秀侑, 小宮山修邦, 近田正道, 山下　誠, 島田紀夫. 担癌動物における Cis-platinum の顎口腔組織内分布について.口科誌33：371-374, 1984

24) 朝波惣一郎, 逢坂文博, 朝波雄二, 岡田　豊, 池内　忍, 久保田英朗, 武田　勤, 永野伸一, 柳田尚男, 岡　伸二. Pepleomycin (NK-631) の担癌動物における顎口腔組織内分布について.－Regular Bleomycinとの比較－. 日口外誌26：894-897, 1980

25) 稲葉　貫. 抗癌剤の新評価システム. 新評価システムの概念と特徴.ヌードマウスと抗癌剤評価 (野村達次, 櫻井欽夫, 稲葉貫編) 第1版, 99-106頁, 蟹書房, 東京, 1991

26) 小林知雄, 稲葉　貫. Clinically equivalent doseの設定.ヌードマウスと抗癌剤評価 (野村達次, 櫻井欽夫, 稲葉　貫編) 第1版, 36-48頁, 蟹書房, 東京, 1991

27) 高原正明.硫酸ペプロマイシンの至適投与法に関する実験的研究－特に持続投与法の有効性について－. 口科誌39:907-931, 1990

28) 松野吉宏, 向井　清. 増殖細胞核抗原 (PCNA) .病理と臨床9：879-883, 1991

29) 永峰浩一郎, 沖津光久, 大野　純, 福永秀一, 太田智佳子, 竹島　浩, 嶋田　淳, 内海順夫,山本美朗.口腔扁平上皮癌における増殖細胞核抗原 (PCNA) の免疫組織化学的検討. 日口外誌41:1-5, 1995

30) Tsuji T, Sasaki K, Kimura Y, Yamada K, Mori M, Shinozaki F. Measurement of proliferating cell nuclear antigen (PCNA) and its clinical application in oral cancers. J Oral Maxillofac Surg 21: 369-372, 1992

31) 熊谷茂宏, 今井一志, 児島伸也, 中川清昌, 山本悦秀, 河原栄, 中西功夫. 口腔粘膜癌の化学療法効果と間質反応－特にdesmoplastic response に関する検討－.頭頸部腫瘍18:79-84, 1992

32) 山本悦秀, 砂川　元, 久保四郎, 熊谷茂宏, 古田　勲, 小浜源郁. ブレオマイシンの投与により腫瘍が球状に限局化した舌癌の2例－特にその成立と関連する因子について－. 日口外誌28:139-145, 1982

33) 宮田　守, 西野　宏, 五十嵐丈人. 頭頚部癌培養細胞株を用いた肺転移に関する実験的研究.頭頚部腫瘍17:30-36, 1991

34) 川尻秀一, 熊谷茂宏, 小島　潔, 原田博紀, 茶谷修平, 山本悦秀. 口腔扁平上皮癌の in vivo 浸潤・転移モデルにおける浸潤像の検討. 頭頸部腫瘍21:17-22, 1995

35) Hughes JC, Gallo O, Spiro HR, Shah PJ. Management of occult neck metastases in oral cavity squamous carcinoma. Am J Surg 166: 380-383, 1993

36) Lydiatt DD, Robbins TK, Byers MR. Wolf PF. Treatment of stage I and II oral tongue cancer. Head Neck 15: 308-312, 1993

37) 楠川仁悟, 亀山忠光. Stage Ⅰ, Ⅱ口腔扁平上皮癌に対するexcisional biopsyの臨床的検討. 日癌治30:1817-1827, 1995

Experimental Study on Effects of Chemotherapy on Invasion and Metastasis of Oral Squamous Cell Carcinoma

Kiyoshi Kojima, Department of Oral Surgery, School of Medicine, Kanazawa University, Kanazawa 920－J. Juzen Med Soc., **106,** 84－95 (1997)

Key words oral squamous cell carcinoma, chemotherapy, orthotopic implantation model, invasion, metastasis

Abstract

The effects of chemotherapy on the invasion and metastasis of oral squamous cell carcinoma were evaluated in a nude mouse model of invasion and metastasis induced by orthotopic implantation of OSC-19 cells, a highly invasive and metastatic human oral squamous cell carcinoma. In the first experiment, OSC-19 cells were implanted into the oral floor. In mice exhibiting invasive and metastatic changes, cisplatin (CDDP) or peplomycin sulfate (PEP) was intraperitoneally administered 7 or 14 days after implantation. The effects of chemotherapy were compared between the two drugs and between the time of administration. In the control group, positive cells for proliferating cell nuclear antigen (PCNA) of oral floor tumor accounted for 33.7%. In the chemotherapy groups, the positive cell rate was 25.4-28.4%, showing a significant decrease ($p<0.05$). Thus, cancer chemotherapy inhibited tumor proliferation. In the control group, the oral floor tumor showed the typical grade 4C mode of invasion. In the chemotherapy groups, 72.7-81.8% of the remaining tumors showed degeneration of tumor cell nests and grade 3 mode of invasion, suggesting down grading of invasion by chemotherapy. In the control group, the cervical lymph node metastasis rate was 90.9%. In the chemotherapy group treated 7 days after implantation, the lymph node metastasis rate was 45.5% ($p<0.05$), and the degree of tumor extension within the metastatic lymph node was also inhibited ($p<0.01$). In the second experiment, OSC-19 cells were implanted into the tongue. Subsequently, tumor resection was performed alone (Group S alone) or in combination with preoperative chemotherapy (Group C+S). In this state of progression

of metastasis alone, the cervical lymph node metastasis rate was compared between the two groups. The cervical lymph node metastasis rate was 81.8% in Group S alone but 18.1% in Group C+S. Thus, metastasis to the cervical lymph node was markedly inhibited by the combination of tumor resection and preoperative chemotherapy ($p<0.01$). These results suggest that chemotherapy in the early phase of implanted tumor cell proliferation during the metastatic lesion formation period inhibits not only proliferation but also invasion and metastasis of oral squamous cell carcinoma.