Clinicopathological Significance of Capillary Dense Deposits in IgA Nephropathy

メタデータ	言語: jpn
	出版者:
	公開日: 2017-10-04
	キーワード (Ja):
	キーワード (En):
	作成者:
	メールアドレス:
	所属:
URL	http://hdl.handle.net/2297/8039

IgA 腎症にみられる係蹄壁沈着物の臨床病理学的意義について

金沢大学医学部内科学第一講座（主任：服部　信教授）
吉　村　光　弘

（昭和63年5月6日受付）

電顕所見に基づき，IgA 腎症139例を，高電子密度沈着物がメサンギウムのみならず係蹄壁にも分節状に認められた53例（38%）（Ⅰ群）と，メサンギウムにのみ限局して認められた86例（62%）（II群）との2群に分類した．Ⅰ群は優位な沈着物の位置によってさらに上皮下型（Ⅰa, 29例），基底膜内型（Ⅰb, 12例），内皮下型（Ⅰc, 12例）の3亜群に分けられた．螢光抗体法所見では，IgA の係蹄壁沈着がⅠ群の50例（94%）に認められたが，II群では4例（5%）にすぎなかった（$p<0.01$）．1日平均尿蛋白量はⅠ群で2.1±0.2g（平均値±標準誤差）と，II群の0.8±0.1gに比べて高度であり（$p<0.05$），急性腎炎症候群を示した症例も11例，2例と前者で高率であった（$p<0.05$）．また半月体形成率はそれぞれ17.5±5.2%，1.4±0.2%であり（$p<0.01$），滲出性病変およびメサンギウム病変についてもⅠ群で高度であった（$p<0.05$）．上記の3亜群に関しては，急性腎炎症候群はⅠa群で9例（31%）と高率にみられ（$p<0.05$），一方，メサンギウム増殖はⅠc群で高度であった（$p<0.05$）．Ⅰa群およびⅠc群のうち，同時に IgG の係蹄壁沈着が認められた症例では，IgG が陰性あるいはメサンギウム限局例に比べて，尿蛋白量が多く，細胞性半月体形成，滲出性病変などの活動性病変が高率に認められた（$p<0.05$）．発症から5年目，10年目の正常腎機能保持率は，Ⅰ群が80.6%，59.9%と，II群の95.3%，89.6%に比べて低下が速かった（$p<0.05$）．以上の成績は，係蹄壁高電子密度沈着物，とくに IgG 沈着を伴った上皮下沈着物が，IgA 腎症の臨床病理学的活動化に重要な役割を果しているものと思われた．

Key words　IgA nephropathy, capillary deposits, crescent formation, disease activity

IgA 腎症の糸球体病変は，Berger ら[1]が当初報告したごとく，び漫性あるいは巣状のメサンギウム増殖に加えて，免疫螢光抗体法および電顕観察により，メサンギウムを中心とした IgA 沈着あるいは高電子密度沈着物の認められることを特徴としている[1)~5)]．したがって，本症では IgA のメサンギウム沈着が重要な意味をもつことはいうまでもないが，近年これに加えて，メサンギウム増殖の高度な症例では，係蹄壁にも IgA 沈着の認められることが報告されるようになってきた[2)~18)]．これを電子顕微鏡下で観察すると，その多くはメサンギウムから連続した内皮下の沈着物であり，かつメサンギウム増殖の軽度な症例では検出頻度が低いことなどを根拠に，Cohen ら[17]，Clarkson ら[2]は，これらの沈着物はメサンギウム硬化の結果，その処理能力を越えて内皮下に溢れ出たものと推測した．

これに対し，1986年 Andreoli ら[10]は，免疫螢光抗体法所見を詳細に検討し，係蹄壁に IgA 沈着を認められた小児 IgA 腎症の7例に，高度の半月体形成が認められたことを報告するとともに，係蹄壁 IgA 沈着と本症の疾患活動性との間には関連性のみられることを指摘した．同年，われわれもかかる沈着様式をとった88成人例中30例に細胞性半月体形成が認められ，さらにそのうちの15例には上皮下沈着物が認められたことを報告した[19]．また，本症の約半数では IgA と同時に IgG 沈着もみられることについてはすでに多くの知るところであるが，これが本症の臨床病理像に及ぼす影響に関しては，目下のところほとんど検討がなされていない．

本研究は，これらの点の解明を目的としたものであるが，それにより係蹄壁沈着物，なかでも上皮下沈着物が本症の疾患活動性と密接な関連を有している可能性，ならびに係蹄壁に沈着した IgG が疾患活動性の増幅因子として重要な役割を演じている可能性を見出したので報告する．

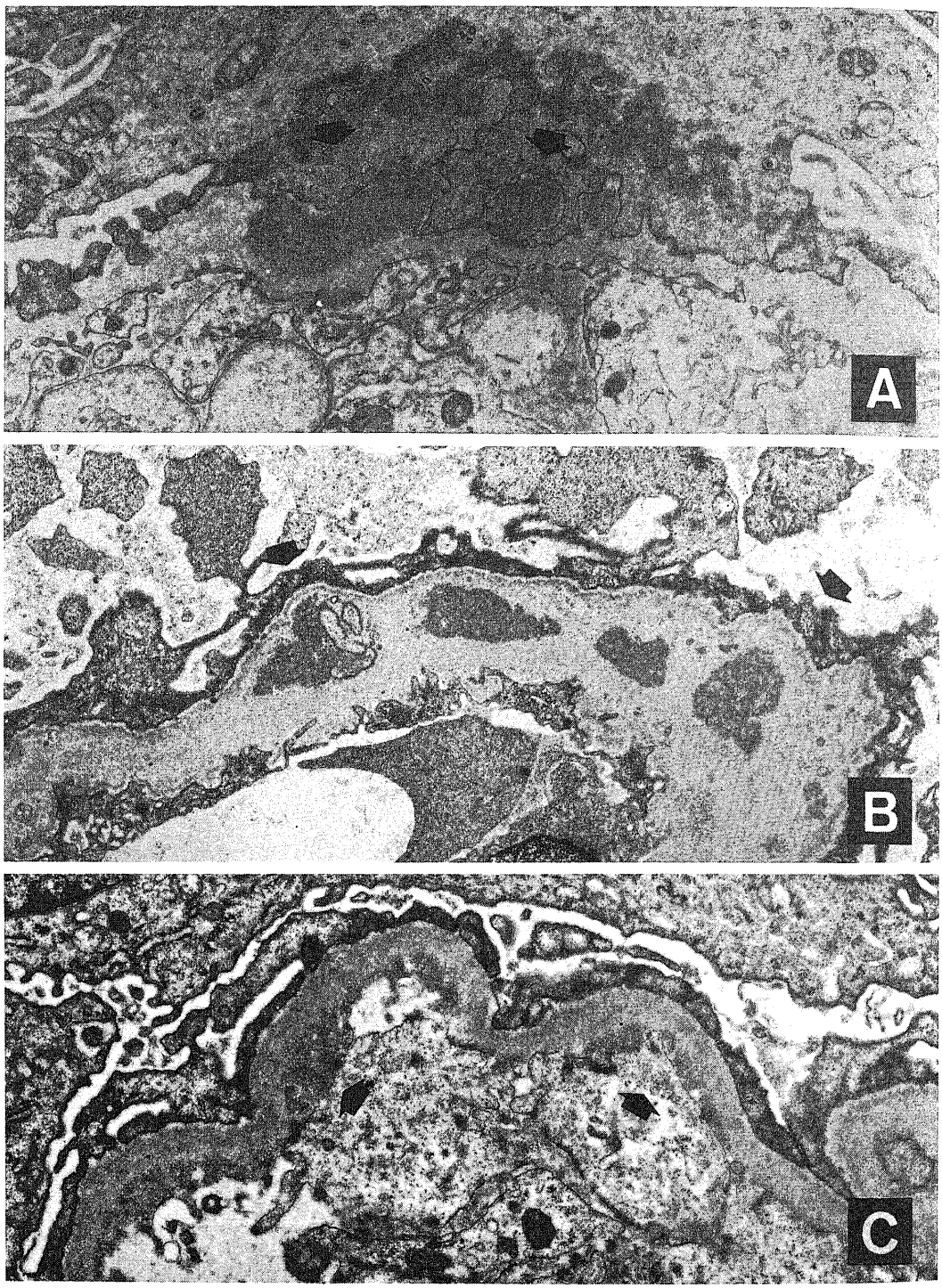

Fig. 1. Electron dense deposits of subepithelial (upper, ×12000), intramembranous (middle, ×12000) and subendothelial locations (lower, ×10000) in IgA nephropathy.

対象および方法

I．対　象

1970 年から 1985 年までの 15 年間に，金沢大学第一内科において腎生検を実施し，メサンギウム増殖およびメサンギウムを中心とした IgA 優位の免疫グロブリン沈着が確認された 227 例の IgA 腎症例中，免疫螢光抗体法および電顕により十分な観察の可能であった 139 例（男 76 例，女 63 例，6－64 歳，平均 29.4±1.3 歳）を対象とした．ただし，Henoch-Shönlein 紫斑病，全身性エリテマトーデスあるいは慢性肝疾患など，糸球体に IgA 沈着を伴うことが知られている疾患を有するもの，ならびに溶連菌感染後急性糸球体腎炎，膜性腎症，および持続性低補体血症を伴った膜性増殖性糸球体腎炎などの係蹄壁に免疫グロブリン・補体の沈着を伴うことが知られている疾患を有するものは対象より除外した．

II．臨床検査

1 日尿蛋白量は Kingsbury-Clark 法により測定し，腎生検前 1 週間の平均値で示した．なお，突然の肉眼的血尿および尿蛋白の急激な増加を伴い，急性発症あるいは急性増悪した場合を急性腎炎症候群とした．

III．病理学的検査

1．通常検査

経皮的腎生検によりえられた組織を 10%リン酸緩衝ホルマリン（pH 7.2）にて固定後，4 μm のパラフィン切片とし，hematoxylin-eosin, periodic acid Schiff, Mallory-azan および periodic acid silver methenamine の各染色を行い，光顕観察した．また新鮮標本をラット肝に包埋し，ドライアイスーアセトンで冷却した n-ヘキサンにより凍結後，クリオスタット（Tissue-Tek II：Miles, Naperville, Illinois, USA）により 6 μm に薄切し，fluorescein isothiocyanate 標識抗ヒト IgG（γ 鎖）・IgA（α 鎖）・IgM（μ 鎖）・IgE（ε 鎖）・C3・Clq・fibrinogen 家兎血清（Behringwerke, Marburg, West Germany）を用いて処理し，螢光顕微鏡下（BHB-RFL, Olympus, 東京）で観察した．また標本の一部を 2.5%グルタールアルデヒドおよび 4 %オスミウム酸により二重固定後，アルコール系列により脱水し，Epon（Epok）812（応研商事，東京）に包埋した．これより超薄切片を作製し，酢酸ウラニルとクエン酸鉛による二重染色後，電子顕微鏡下（H-600, Hitachi, 東京）で観察した．

2．電顕酵素抗体法

標本の一部を 2 % peroxidase-lysine-paraformaldehyde（PLP）溶液を用いて，4 ℃で 4 時間固

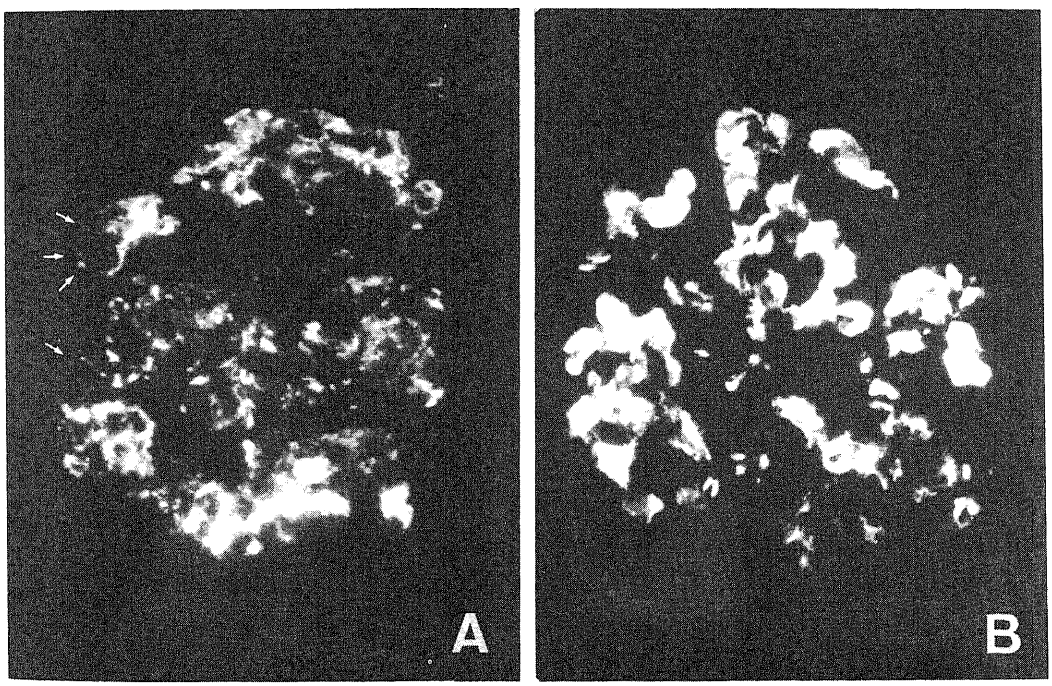

Fig. 2. Immunofluorescence findings of IgA nephropathy, showing mesangial together with capillary wall deposits of IgA (left), and mesangial deposits (right, original magnification ×750).

定し，ついで10%，15%，20%ショ糖加phosphate buffered saline（PBS）でそれぞれ一晩ずつ洗浄した後，免疫螢光抗体法の操作に準じて凍結包埋した．ついで6 μmに薄切し，peroxidase標識抗ヒトIgG・IgAヤギIgG/F(ab)$_2$および抗ヒトC3ヤギIgG（Cappel, Cochranville, Pennsylvania, USA）と4°Cで一晩反応させた．PBSで洗浄後，1%グルタールアルデヒドで再固定し，1%dimethyl sulfoxide加diaminobenzidine（DAB）溶液に30分浸し，0.005%過酸化水素水を加えたDAB溶液で発色させ，さらに2%オスミウム液で2時間固定した．これをEpok 812に包埋して，超薄切片とし，未染色のままで観察した．

IV．病理学的分類

1．電顕による組織分類

高電子密度沈着物の沈着様式を，沈着物がメサンギウムに加えて係蹄壁にも分節状に認められる係蹄型沈着（I型）と，メサンギウムに限局して認められるメサンギウム型沈着（II型）との2型に分類し，さらに前者を，係蹄壁沈着物の基底膜緻密層に対する位置関係により上皮下型沈着・基底膜内型沈着および内皮下型沈着の3亜型に分けた（図1）．ただし，2つ以上の部位に同時に沈着物が認められる場合には，優位な沈着を採用した．

なお，はじめて尿異常を指摘されてから腎生検までの期間，ならびにその後の追跡期間に関しては，I型・II型，およびI型の3亜型を示した症例群間に差異は認められなかった．

2．免疫螢光抗体法所見による分類

既報のように[17)18)]，IgAがメサンギウムに加えて係蹄壁にも分節状あるいは円周状に細顆粒状あるいは短線状の沈着物として認められるものと，メサンギウムに限局して塊状に認められるものとの2型に分け，前者を係蹄型螢光（図2a），後者をメサンギウム型螢光とし（図2b），電顕による分類と対比した．ただし，IgGに関しては，係蹄型螢光あるいはメサンギウム型螢光を示すものと，IgGが陰性のものとがあったが，後2者を非係蹄壁とし，係蹄型と対比させた．

3．糸球体病変の重症度分類

1）メサンギウム増殖

以下の3段階に分けた．I度：メサンギウム増殖を

Table 1. Clinicopathological findings in IgA nephropathy with various dense deposits

		Group I (capillary type) (N=53)				Group II (mesangial type) (N=86)
		subepithelial (N=29)	intramembranous (N=12)	subendothelial (N=12)	total	
proteinuria (g/day)		2.1±0.2[b]	1.5±0.5	2.8±0.4[a,bb]	2.1±0.2*	0.8±0.1
Nephrotic syndrome						
transient		4	0	1 [aa,bb]	12*	0
persistent		0	1	6		
Acute nephritic syndrome		9[c]	2	0	11*	2
Azotemia (Cr>1.5)						
transient		3	0	0	8*	0
persistent		1	2	4		
Crescent formation (%)		16.3±3.7	18.6±9.6	20.4±12.0	17.6±5.2*	1.4±0.2
Exudative lesion	0	2 [b,c]	4	4	10 *	57
	I	11	4	2	17	26
	II	12	2	5	19	3
	III	4	2	1	7	0
Mesangial proliferation	I	10	5	1	16 *	64
	II	15	6	5	26	19
	III	4	1	6	11	4

Differences in proteinuria and crescent formation are inferred from Student's test, and in nephrotic syndrome, acute nephrotic syndrome and azotemia from Fischer's exact probability test, and in exudative lesion and mesangial proliferation from Wilcoxon rank sum test.
*$p<0.01$ (Group I total vs. Group II), [a]$p<0.05$, [aa]$p<0.01$ (vs. subepithelial), [b]$p<0.05$, [bb]$p<0.01$ (vs. intramembranous), [c]$p<0.05$ (vs. subendothelial).

認めるが軽微なもの，II度：び漫性メサンギウム増殖が係蹄末梢部にまで及んでいるが，係蹄血管腔の狭細化を伴わないか，あるいは糸球体数の50%を越えない巣状メサンギウム増殖のみられるもの，III型：係蹄血管腔の圧排あるいは狭小化を伴い，著しいび漫性メサンギウム増殖あるいは糸球体数の50%を越える巣状メサンギウム増殖の認められるもの．

2）滲出性病変

糸球体の1切片に5個以上の多核白血球あるいは単核球の浸潤が認められる糸球体の全糸球体に対する割合により．4段階に分けた．0度：10%未満，I度：10%以上25%未満，II度：25%以上50%未満，III度：50%以上．

3）半月体形成

半月体は，細胞性・線維細胞性・線維性の3つに分けた．また半月体が認められた糸球体の全糸球体に対する割合を半月体形成率とした．

V．治　療

原則として，1日尿蛋白量が1.0gを超える症例あるいはII度以上のメサンギウム病変を有する症例には血小板凝集抑制薬を投与し，くわえて細胞性半月体形成の認められる症例にはurokinase 1日12万単位，14日間の点滴静注を行った．

VI．統計処理

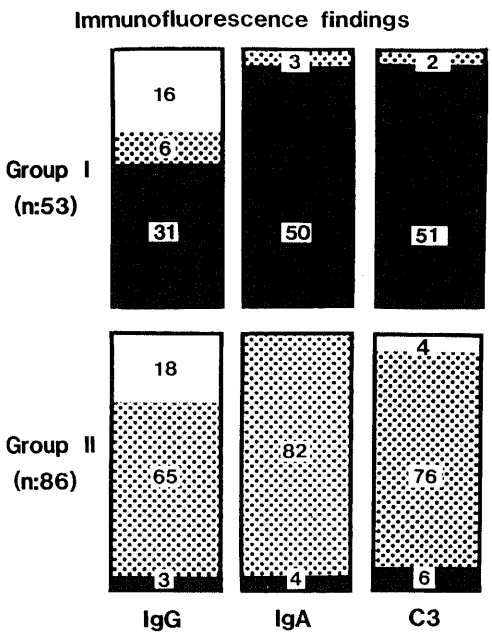

Fig. 3. Immunofluorescence findings of groups I (upper) and II (lower) patients. ■, capillary pattern; ▒, mesangial pattern; □, negative.

得られた成績はすべて平均値±標準誤差であらわした．群間比較は，χ^2検定，Fisherの直接確率計算法，Student t検定およびWilcoxonの順位和検定によった．また血清クレアチニン値（Clinalyzer MS-24，日本電子，東京）が1.5 mg/dl以下の症例を正常腎機能保持例とした場合の経時的正常腎機能保持率を，Kaplan-Meier法[20]により算出した．

成　績

I．電顕所見

139例のうち，I型沈着を示したもの（I群）は53例（38%），II型沈着を示したもの（II群）は86例（62%）であり（表1），さらにI群を上皮下型沈着・基底膜内型沈着・内皮下型沈着を示す3亜群に分けてみると，それぞれが29例，12例，12例ずつであった．なお係蹄壁沈着物については，上皮下および基底膜内沈着物は糸球体係蹄壁に分節状に認められ，これに隣接する上皮細胞足突起は癒合していた．また一部の基底膜内沈着物には電子密度の低下が認められ，膜性腎症にみられるような基底膜病変の修復に伴う上皮下沈着物の埋没過程をみていると考えられるものもあった[21)22)]．これに対し，内皮下沈着物は，内皮下腔に連続性あるいは短線状に認められた．ただし，必ずしも上皮細胞足突起の癒合を伴っていなかった．

II．免疫螢光抗体法所見

I群の53例中，50例（94%）および51例（96%）にそれぞれIgAおよびC3の係蹄型螢光が認められたが，II群では，それぞれが4例（5%），6例（7%）ずつであり，電顕所見と螢光所見との間に高い一致が認められた（図3）．IgGに関しては，I群の53例中31例に係蹄型螢光が，また6例にメサンギウム型螢光が認められ，16例ではIgG沈着は検出されなかった．一方，II群の86例については，係蹄型螢光3例（いずれもIgAは係蹄型螢光を示した），メサンギウム螢光65例であり，IgG沈着の検出されなかったものが18例あった．

III．電顕酵素抗体法所見

I群の5例およびII群の7例に実施した．前者の5例については，IgA（図4）・C3は全例が，またIgGは2例が係蹄型沈着を示した．一方，II群の7例では係蹄型沈着は認められなかった．

IV．臨床所見

I群では．1日尿蛋白量が2.1±0.2gとII群の0.8±0.1gに比べて多く，ネフローゼ症候群・急性腎炎症候群・高窒素血症もそれぞれ12例，11例，8例とII群のそれぞれ0例，2例，0例に比べて高率に認められた（それぞれ$p<0.01$，表1）．つぎに，I群を3

亜群に分け比較してみると，尿蛋白量は内皮下型沈着群でもっとも多く，ついで上皮下型沈着群，基底膜内型沈着群の順であった（$p<0.05$）．またネフローゼ症候群も内皮下型沈着群に7例（58%）と多く，うち6例は持続性症例であり，さらに2例は観察開始時すでに高窒素血症（血清クレアチニン>1.5 mg/dl）を伴っていた．上皮下型沈着群でも4例（14%）にネフローゼ症候群の合併がみられたが，前者と異なる点は，いずれも急性腎炎症候群を呈した時期に一過性に認められたものであった．なお，急性腎炎症候群は，上皮下型沈着群の9例および基底膜内型沈着群の2例にみられたが，後者の2例はいずれも上皮下の沈着物を合わせもつ症例であり．一方の内皮下型沈着群については急性腎炎症候群を呈した症例はまったくみられなかった．

V．病理所見

I群の半月体形成率は17.6±5.2%，II群では1.4±0.2%であり，前者で高率にみられ（$p<0.01$），滲出性病変（$p<0.01$）およびメサンギウム増殖（$p<0.01$）の程度についてもI群でより高度であった．ただし，I群の中にもメサンギウム増殖の軽度なものが16例（30%）あった（表1）．3亜群についてみると，半月体形成率に関しては，群間差はみられなかったが，半月体の時相に関しては（図5），内皮下型沈着群では10例中9例（90%）が細胞性・線維細胞性・線維性の異なる3つの時相の半月体を有しているのに対し，上皮下型・基底膜内型沈着群ではそれぞれ4例（16%），0例（0%）と少なく，むしろほぼ同一の時相の半月体を有する傾向にあった（$p<0.05$）．滲出性病変も細胞性半月体と同様に，上皮下型沈着群に高率に認められた（$p<0.05$），メサンギウム増殖の程度に関しては，上皮下型および基底膜内型沈着群では軽～中等度のものが多く，とくに前者については29例中10例（34%）が軽度例であった．これに対し，内皮下型沈着群では中～高度な症例が多くみられた（表1，$p<0.05$）．

VI．IgGの沈着様式と臨床病理像

I群について，IgGが係蹄型螢光を示した群と非係蹄型螢光を示した群とに分け，臨床症状ならびに病理所見を比較した（表2）．係蹄型螢光を示した群では，

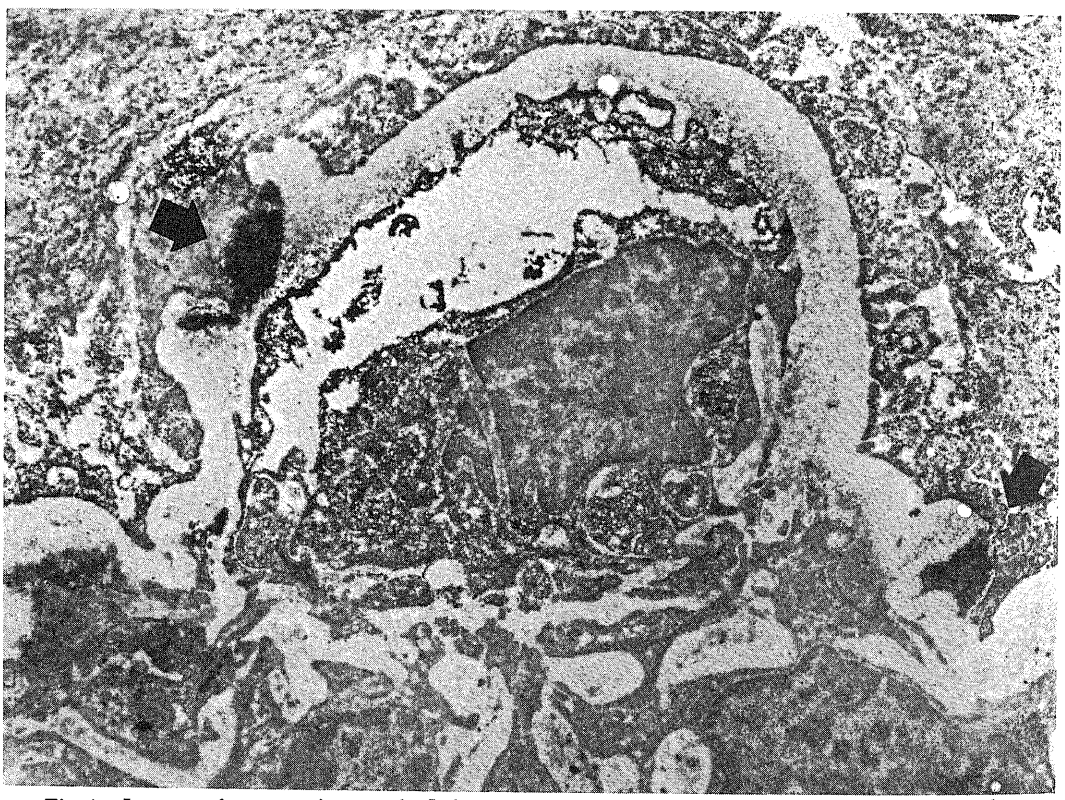

Fig. 4. Immuno-electron micrograph. IgA was detected in the subepithelial sites of glomerular capillary wall using peroxidase-labelled goat anti-human IgA antibody.

1日尿蛋白量が2.4±0.3gと非係蹄型螢光を示した群の1.7±0.3gに比べて高度であり（$p<0.05$），半月体形成率も高かった（$p<0.05$）．ついで，3亜群について同様の検討を行ってみたところ（表3），IgGが係蹄型螢光を示した症例は，上皮下型沈着群では29例中20例（69%）と多かったのに対し，基底膜内型沈着群では12例中4例（33%）と少なく，この2群についてみる限り，前者は係蹄型，後者は非係蹄型螢光を示す傾向にあった．まず上皮下型沈着群についてみると，IgG係蹄型螢光を示した群では，非係蹄型螢光を示した群に比べて，急性腎炎症候群が高率にみられ，蛋白尿・半月体形成・滲出性病変・メサンギウム増殖もより高度であった（$p<0.05$）．しかし，基底膜内型沈着群ではこのような差異は認められなかった．一方，内皮下型沈着群でもIgGが係蹄型螢光を示した群では持続性ネフローゼ症候群が高率にみられ，蛋白尿・半月体形成も高度であった（$p<0.05$）．半月体の時相に関しては（図5），IgGが係蹄型螢光を示した27例中24例（89%）が細胞性半月体を有していたのに対し，非係蹄型螢光群では18例中わずか7例（39%）にすぎなかった（$p<0.05$）．3亜群についてみると，この傾向は上皮下型沈着群に認められたが（$p<0.05$），他の2群では半月体の時相とIgGの螢光様式との間には関連がみられなかった．

VII. 予　後

基底膜内型および内皮下型沈着群の各2例は，発症時すでに血清クレアチニンが1.5 mg/dlを超える慢性腎不全状態にあった．発症から5年，10年目の正常腎機能保持率は，IgA腎症全体では93.9%，76.6%であり，これをI群とII群とに分け比較してみると，前者ではそれぞれが80.6%，59.9%，後者では95.3%，89.6%であり，前者で低値であった（$p<0.05$，図6）．また前者の3亜群について同様に5年および10年目の正常腎機能保持率をみてみると，上皮下型沈着群ではそれぞれが91.7%，68.1%，基底膜内型沈着群では74.1%，74.1%，内皮下型沈着群では62.5%，23.4%であり，内皮下型沈着群では低下が速かった（$p<0.05$）．

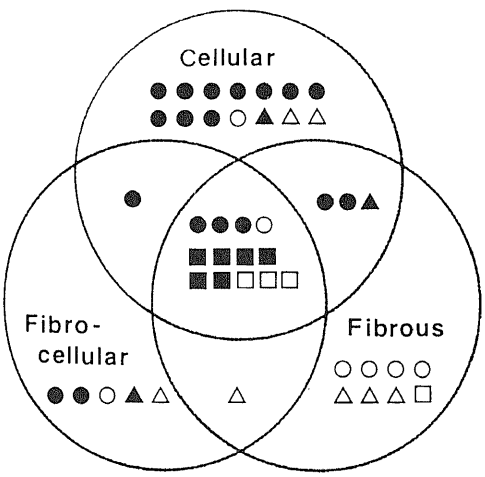

Fig. 5. Phase of crescents in patients of 3 subgroups; subepithelial (○), intramembranous (△) and subendothelial (□). The patients were together divided into 2 groups with capillary (closed) and non-capillary (open) IgG deposits.

考　　察

係蹄壁高電子密度沈着物を有したI群の53例中，50例（94%）および51例（96%）にそれぞれIgAおよびC3の係蹄型螢光が認められ，電顕および螢光抗体法所見の間に高い一致がみられた．くわえて，12例に実施

Table 2. Comparison of clinicopathological findings between subgroups with capillary and non-capillary IgG deposits in group I patients

		Group I IgG cap (N=31)	Group I IgG noncap (N=22)
proteinuria (g/day)		2.4±0.3	1.7±0.3
		*	
Nephrotic syndrome			
transient		5	0
persistent		5	2
		ns	
Acute nephritic syndrome		9	2
		ns	
Azotemia		6	4
		ns	
Crescent formation (%)		22.4±12.7	11.8±0.3
		*	
Exudative lesion	0	3	5
	I	12	7
	II	11	8
	III	6	1
		ns	
Mesangial proliferation	I	7	7
	II	18	10
	III	6	5
		ns	

Differences in proteinuria and crescent formation are inferred from Student's t test, nephrotic syndrome, acute nephritic syndrome and azotemia from Fischer's exact probability test, and in exudative lesion and mesangial proliferation from Wilcoxon rank sum test. *$p<0.05$.
cap, capillary deposition; noncap, non-capillary deposition

した電顕酵素抗体法による直接証明により，係蹄壁沈着物はそのほとんどがIgAおよびC3を構成成分としていること，また53例中31例（58%）ではこれにIgGも加わっていたことが判明した．

これまで本症にみられる係蹄壁へのIgA沈着に関し，Cohenら[17]，Clarksonら[2]は，メサンギウム増殖の高度な症例にのみ認められたこと，さらにはその多くがメサンギウムから連続した内皮下沈着物であったことを根拠に，これらの沈着物はメサンギウム硬化の結果，処理能力を越えたメサンギウム沈着物が内皮下腔に溢れ出たにすぎないものと推測した．しかし，今回の成績をみると，I群では53例中16例と30%の症例でメサンギウム増殖が軽度であり，なかでも上皮下型・基底膜内型沈着群をみると41例中15例（37%）が軽度例であった．さらに，係蹄壁沈着物が内皮下のみならず，上皮下・基底膜内にも認められたことは，この係蹄壁沈着物が単にメサンギウム増殖の結果生じたものでない可能性を示すものと考えられる．くわえて，今回の成績により判明した重要な点は，I群では尿蛋白が高度であり，かつ急性腎炎症候群・半月体形成・滲出性病変など，本症の疾患活動性を示唆する所見が高率に認められたことである．Andreoli[10]らも，小児IgA腎症のわずか15例についてではあるが，免疫螢光抗体法所見を基準に，係蹄壁にIgA沈着の認められた7例と，これを有しない8例とに分けて比較し，前者では尿蛋白量が多く，半月体形成率も高かったことを指摘した．またMustonenら[5]も，高電子密度沈着物が係蹄壁にも認められた21例と，メサンギウムに限局していた21例とを比較し，半月体およびその器質化によって生じると考えられている[23)~25)]分節状糸球体病変が，それぞれ全糸球体の10.7%および3.5%と前者に多く認められたことを記載している．これらの成績を合わせ考えるならば，係蹄壁沈着物は，むしろ本症にみられる糸球体病変活動化の原因となっている可能性が高いものと考えられる．

ところで，諸種糸球体腎炎において，沈着物の基底膜に対する位置的関係より糸球体腎炎の疾患活動性を推測する試みがなされてきている[21)22)26)]．そこで，本研

Table 3. Comparison of clinicopathological findings between capillary and noncapillary IgG deposits groups in 3 subgroups of capillary type

		subepithelial		intramembranous		subendothelial	
		cap (N=20)	noncap (N=9)	cap (N=4)	noncap (N=8)	cap (N=7)	noncap (N=5)
proteinuria (g/day)		2.3±0.3	1.5±0.3	1.0±0.4	1.6±0.5	3.8±0.8	2.8±0.8
		*		ns		*	
Nephrotic syndrome							
transient		4	0	0	0	1	0
persistent		0	0	0	1	5	1
		ns		ns		*	
Acute nephritic syndrome		9	0	0	2	0	0
		*		ns		ns	
Azotemia		4	0	0	2	2	2
		*		ns		*	
Crescent formation (%)		20.2±4.1	8.1±3.4	20.2±12.3	17.9±7.4	29.3±16.1	7.0±5.5
		*		ns		*	
Exudative lesion	O	1	2	2	1	0	2
	I	8	2	1	4	3	1
	II	8	4	0	2	3	2
	III	4	0	1	1	1	0
		*		ns		ns	
Mesangial proliferation	I	4	4	2	3	1	0
	II	12	4	2	4	3	2
	III	4	1	0	1	3	3
		*		ns		ns	

Differences in proteinuria and crescent formation are inferred from Student's t test, and in nephrotic syndrome, acute nephritic syndrome and azotemia from Fischer's exact probability test, and in exudative lesion and mesangial proliferation from Wilcoxon rank sum test.
*$p<0.05$.

究ではⅠ群を主要な係蹄壁沈着物によりさらに上皮下型・基底膜内型および内皮下型沈着群の3亜群に分けて比較検討を試みた．その結果，上皮下型沈着群では，他の2亜群に比べて，急性腎炎症候群が高頻度にみられ（$p<0.05$）．滲出性病変（$p<0.05$）も高度であり，かつ半月体については細胞性半月体が高頻度に認められた（$p<0.05$）．また Abuelo ら[11]は，高度の半月体形成を伴った IgA 腎症の5例を検討し，全例の係蹄壁に IgA 沈着が認められ，うち4例では電顕観察により上皮下型沈着の認められたことを報告し．上皮下沈着物と半月体形成との間に因果関係のある可能性を指摘した．なおそのさい，このうちの3例が急性増悪例であったことを記載している．このような成績は，係蹄壁沈着物の中でも，上皮下沈着物が本症にみられる糸球体疾患の活動化，すなわち急性発症あるいは急性増悪と密接に関連していることを示唆するものと考えられる．ただし，上皮下型沈着群では経時的正常腎機能保持率が比較的よく保たれていたが，これはネフローゼ症状・血尿が一過性に経過する症例が多かったことからも推測されるように，この群では疾患活動性が長期にわたって持続しないことによるものと考えられた．

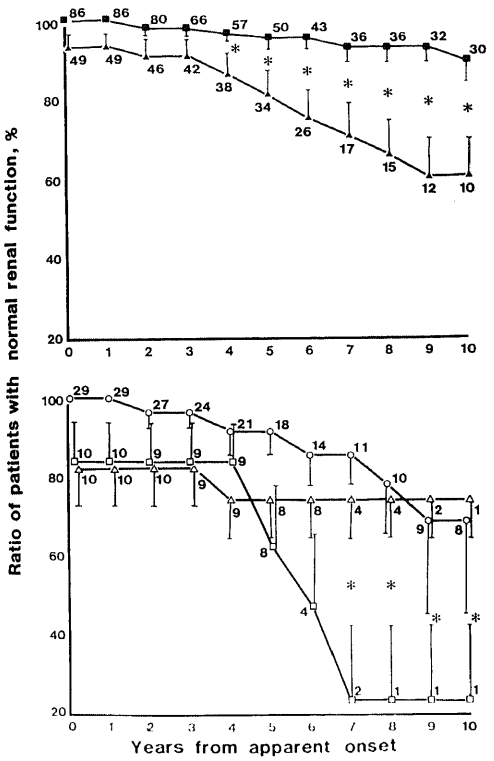

Fig. 6. The ratio of patients with normal renal function in IgA nephropathy. ▲, group I patients; ■, group II patients; subepithelial (○), intramembranous (△) and subendothelial (□) subgroups. The number along the curves indicate the number of patients available for calculation in each year. The bar in each year indicates the standard errors of the estimate, *, $p<0.05$ by Kaplan-Meier's method.

基底膜内型沈着群では，上皮下型沈着群に比べ，半月体形成率はほぼ同じであったが，半月体の時相はより古いものが多く（$p<0.05$），かつ係蹄壁沈着物の中には上皮下沈着物が埋没して生じたと考えられるものもあった．このことは，この群の中には上皮下型沈着群から移行した一群の含まれている可能性を示すものと思われる．

一方の内皮下型沈着群では，上皮下型・基底膜内型沈着群に比べ，半月体形成率に差異はなかったが，半月体の認められた10例中9例（90%）では，いずれも細胞性・線維細胞性・線維性と異なる3つの時相の半月体を同時に有していた（$p<0.01$）．また他の2群に比べ，蛋白尿（$p<0.01$）・メサンギウム増殖（$p<0.05$）が高度であり，7例にネフローゼ症候群（$p<0.05$）がみられたが，うち6例は持続性であった．腎機能低下（$p<0.05$）も高頻度に認められ，正常腎機能保持率の減少も速かであった（$p<0.05$）．Hara ら[16]も，内皮下型沈着を示した25例では蛋白尿・半月体形成が高度であり，うち9例（36.0%）に腎機能低下の認められたことを報告している．ただし，われわれの12例の中には急性腎炎症候群を呈した症例は1例もなかった．かかる成績を総合してみると，内皮下型沈着群は，顕著な発症・増悪を示さないが，長期に持続する活動性を有し，その結果として糸球体硬化ならびに腎機能障害が進行性の経過をたどる一群であるものと考えられる．

一方，本症では約半数例に IgG 沈着の認められることが報告されている[1)~4)]．目下のところ，その意味づけに関しては明らかにされていないが，IgG が係蹄壁螢光を示した群では，非係蹄型螢光を示した群に比べて，蛋白尿・半月体形成が高度であった（$p<0.05$）．このことは，係蹄壁沈着物を構成する IgA・C3 複合体にさらに IgG が加わることにより，糸球体病変の活動性が一層高まる可能性を示すものと考えられる．この傾向は，上皮下型沈着群でより顕著であったが，この群では29例中20例（69%）と IgG が係蹄型螢光を示すものが多く，かつこのような症例では急性腎炎症候群・滲出性病変を示し，メサンギウム増殖の程度も高度であった（いずれも $p<0.05$）．これに対し，基底膜内型沈着群では IgG が係蹄型螢光を示した症例は少なく（$p<0.05$），かつ疾患活動性を示唆する所見にも乏し

かった．かかる事実，ならびに前述したような上皮下型沈着群から基底膜内型沈着群へと経時的に移行する可能性のあることを合わせ考えるならば，この移行の間に係蹄壁に沈着していたIgGが消失し，同時に疾患活動も軽減することが推測される．

一方，内皮下型沈着群においても，IgGが係蹄型螢光を示す群では蛋白尿・半月体形成がより高度であった．つまり，内皮下沈着物に含まれるIgGも疾患の活動化に関与していることが推測された．ただし，IgGが非係蹄型螢光を示した群を中心に，半月体形成率が低いにもかかわらず，他の2群に比べれば1日尿蛋白量が高度な傾向にあったが，これにはメサンギウム増殖が高度な傾向にあったことでも示されるように，すでに形成された器質的病変の関与が大きいものと考えられた．

結　　論

1．IgA腎症139例中53例（38%）に係蹄型高電子密度沈着が観察された．この53例はさらに上皮下型沈着群（29例：54%），基底膜内型沈着群（12例：23%），内皮下型沈着群（12例：23%）の3亜群に分けられた．

2．係蹄型沈着群では尿蛋白量が多く，ネフローゼ症候群・急性腎炎症候群も高頻度にみられた．また半月体形成率・滲出性病変およびメサンギウム増殖も高度であり，正常腎機能保持率の低下も速かった．

3．3亜群については，上皮下型沈着群は，急性腎炎症候群，一過性ネフローゼ症候群を特徴とし，内皮下型沈着群は，高度の蛋白尿，時相の異なる半月体形成，進展したメサンギウム増殖ならびに正常腎機能保持率の速かな低下を特徴としていた．

4．上皮下型および内皮下型沈着群では，IgGが係蹄型螢光を示す群が，非係蹄型螢光を示す群に比べて，臨床的・病理学的所見がより高度であった．基底膜内型沈着群ではこのような傾向はみられず，また上皮下型沈着群に比べて係蹄型螢光を示す症例が少ない傾向にあった．

5．以上より，係蹄壁沈着物，なかでもIgG沈着を伴った上皮下沈着物が，IgA腎症の急激な活動化と密接な関連性を有すことが示唆された．

謝　　辞

稿を終えるに臨み，御指導ならびに御校閲を賜りました服部信教授に深甚なる感謝の意を表します．また直接，研究の御指導と御校閲を賜りました国立金沢病院内科木田寛博士ならびに金沢大学第一内科第3研究室各位の御協力に深謝の意を表します．

文　　献

1) **Berger, J. & Hinglais, N.**: Les depots intercapillaries d'IgA-IgG. J. Urol. Nephrol., **74**, 694-695 (1968).

2) **Clarkson, A. R., Seymour, A. E., Thompson, A. J., Haynes, W. D. J., Chan, Y. L. & Jakson, B.**: IgA nephropathy: a syndrome of uniform morphology, diverse clinical features and uncertain prognosis. Clin. Nephrol., 8, 459-471 (1977).

3) **Navas-Palacios, J. J., Gutierrez-Millet, V., Usera-Sarraga, A. & Garzon-Martin, A.**: IgA nephropathy: An ultrastructural study. Ultrastruct. Pathol., **2**, 151-161 (1981).

4) **Gartner, H. V., Honlein, F. & Bohle, A.**: IgA-nephropathy (IgA-IgG-nephropathy/IgA-nephritis)-a disease entity?. Virchows Arch.(A), **385**, 1-27 (1979).

5) **Mustonen, J., Pasternak, A., Helin, H. & Nikkila, M.**: Clinicopathological correlation on a series of 143 patients with IgA glomerulonephritis. Am. J. Nephrol., **5**, 150-157 (1985).

6) **小出　輝, 白土　公, 榛沢　進**: IgA腎症の電子顕微鏡的検討．厚生省特定疾患進行性腎障害調査研究班　昭和58年度研究業績，372-377 (1983).

7) **勝亦慶人**: 小児及び成人におけるIgA陽性腎症の臨床病理学的検討．日腎誌，8, 1055-1068 (1983).

8) **Alexander, F., Barabas, A. Z. & Jack, R. G. J.**: IgA nephropathy. Hum. Pathol., 8, 173-185 (1977).

9) **Whitworth, J. A., Leibowitz, S., Kennedy, M. C., Cameron, J. S. & Chantler, C.**: IgA and glomerular disease. Clin. Nephrol., **5**, 33-36 (1976).

10) **Andreoli, S. P., Yum, M. N. & Bergtein. J. M.**: IgA nephropathy in children: significance of glomerular basement membrane deposition of IgA. Am. J. Nephrol., **6**, 28-33 (1986).

11) **Abuelo, J. G., Espera, A. R., Matarese, R. A., Endreny, R. G., Carvalho, J. S. & Allegra, S. R.**: Crescentic IgA nephropathy. Medicine, **63**, 396-406 (1984).

12) **Kobayashi, Y., Tateno, S., Hiki, Y. & Shigematsu, H.**: IgA nephropathy: Prognostic significance of proteinuria and histological alterations. Nephron, **34**, 146-153 (1983).

13) **Sinniah, R., Javier, A. R. & Ku, G.**: The pathology of mesangial IgA nephritis with clinical

correlation. Histopathology, 5, 469-490 (1981).

14) **Feltis, J. T., Churg, J., Holley, K. M., Feiner, H., Gallo, G. & Ackad, A. S.**: Active and chronic phase of Berger's disease (IgA nephropathy). Am. J. Kidney Dis., 3, 349-356 (1984).

15) **Hattori, S., Karashima, S., Furuse, A., Terashima, T., Hiramatsu, M., Mirakami, M. & Matsuda, I.**: Clinicopathological correlation of IgA nephropathy in children. Am. J. Nephrol., 5, 182-189 (1985).

16) **Hara, M., Endo, Y., Nihei, H., Hara, S., Fukushima, O. & Mimura, N.**: IgA nephropathy with subendothelial deposits. Virchows Arch.(A), 386, 249-263 (1980).

17) **Cohen, A. H. & Border, A.**: Mesangial proliferative glomerulonephritis. Semin. Nephrol., 2, 228-240 (1982).

18) **吉村光弘，木田　寛，平原克己，片桐昌尋，竹田慎一，横山　仁，越野慶隆，友杉直久，安部俊男，服部　信**：IgA 腎症における係蹄型 IgA 沈着の意義．日腎誌，27, 1495-1502 (1985).

19) **Yoshimura, M., Kida, H., Abe, T., Takeda, S., Katagiri, M. & Hattori, N.**: Significance of IgA deposits in the glomerular capillary walls in IgA nephropathy. Am. J. Kidney Dis., 9, 404-409 (1987).

20) **Kaplan, E. L. & Meier, P.**: Nonparametric estimation from incomplete observations. J. Am. Stat. Assoc., 35, 1-39 (1977).

21) **Ehrenreich, T. & Churg, J.**: Pathology of membranous nephropathy. Pathol. Annu., 3, 145-186 (1968).

22) **木田　寛，飯田博行，安部俊男，西村邦雄，浅野喜博，藤岡正彦，土肥和紘，中本　安，水村泰治，服部　信**：膜性腎症の基底膜病変修復過程と臨床像について．最新医学，32, 2373-2380 (1977).

23) **Abe, T., Kida, H., Yoshimura, M., Yokoyama, H., Koshino, Y., Tomosugi, N. & Hattori, N.**: Participation of extracapillary lesions (ECL) in progression of IgA nephropathy. Clin. Nephrol. 25, 37-41 (1986).

24) **Levy, M., Gonzales, S., Broyer, M. & Habib, R.**: Outcome of Berger's disease in children (Absract). Kidney Int., 24, 132-133 (1983).

25) **Bennet, W. M. & Kincaid-Smith, P.**: Macroscopic hematuria in mesangial IgA nephropathy: Correlation with glomerular crescents and renal dysfunction. Kidney Int., 23, 393-400 (1983).

26) **谷　吉雄，木田　寛，安部俊男，友杉直久，斉藤弥章，朝本輝夫，越野慶隆，横山　仁，服部　信**：ループス腎炎の長期予後．日腎誌，25, 1233-1241 (1983).

Clinicopathological Significance of Capillary Dense Deposits in IgA Nephropathy Mitsuhiro Yoshimura, Department of Internal Medicine (I), School of Medicine, Kanazawa University, Kanazawa 920—J. Juzen Med. Soc., 97, 557—568 (1988)

Key words: IgA nephropathy, capillary deposits, crescent formation, disease activity

Abstract

Based on electron microscopic findings, 139 patients with IgA nephropathy were classified into two groups: one consisted of 53 patients (38%) having capillary as well as mesangial dense deposits (group I), and the other of 86 patients (62%) with deposits confined to the mesangium (group II). Group I patients were further divided into 3 subgroups with predominant subepithelial (I a, n=29), intramembranous (I b, n=12) and subendothelial (I c, n=12) dense deposits. Immunofluorescence microscopy revealed IgA deposits along the glomerular capillary walls in 50 (94%) of group I patients, in comparison with 4 (5%) in group II patients ($p<0.01$). The former showed heavier proteinuria (2.1±0.2g/day) (Mean±SE) than the latter (0.8±0.1g/day, $p<0.05$). Acute nephritic syndrome was observed in 11 and 2 patients ($p<0.05$), and the percentage of glomeruli having crescent was 17.5±5.2% and 1.4±0.2% ($p<0.01$), in groups I and II respectively. Exudative lesions and mesangial proliferation were also more severe in group I patients ($p<0.05$). As for 3 subgroups, acute nephritic syndrome developed in a high incidence in group I a patients (9/29, $p<0.05$), but mesangial proliferation was most prominent in group I c patients ($p<0.05$). In addition, group I a and I c patients with capillary IgG deposits revealed more severe proteinuria and exudative lesions, and a higher incidence of cellular crescent, than those without. The ratio of patients with normal renal function at 5 and 10 years after apparent onset of the disease was lower in group I patients (80.6% and 59.9%, respectively) as compared to group II patients (95.3% and 89.6%, respectively, $p<0.05$). These results suggest that capillary dense deposits, especially IgG-containing subepithelial deposits, could have an important role in clinical and pathological activations of IgA nephropathy.