# Structure and Innervation of the Seminal Vesicle of the Mouse


| メタデータ | 言語: jpn |
| --- | --- |
| | 出版者: |
| | 公開日: 2017-10-04 |
| | キーワード (Ja): |
| | キーワード (En): |
| | 作成者: |
| | メールアドレス: |
| | 所属: |
| URL | http://hdl.handle.net/2297/7785 |

金沢大学十全医学会雑誌　第94巻　第2号　343－369　(1985)



# マウスの精嚢の構造と神経支配

金沢大学医学部解剖学第一講座（主任：本陣良平教授）
武　藤　　寛

(昭和60年2月27日受付)

マウスの精嚢の構造と神経支配を，光顕および電顕観察によって検索した．腺細胞の分泌顆粒には，開口分泌像が見られる．筋層の平滑筋細胞相互間には細隙結合様の構造が認められる．無髄神経線維は，固有層内・筋層内・動脈周囲神経網を形成する．組織化学的検索によると，これらの神経網はカテコールアミン螢光陽性の瘤状線維とアセチルコリンエステラーゼ活性陽性の瘤状線維からなる．電顕検索によると，無髄軸索の瘤状腫大部は，多数のシナプス小胞を含む軸索腫大部として見られる．軸索腫大部の大多数は，その部でSchwann細胞鞘を欠き，腺細胞あるいは筋層および動脈の平滑筋細胞に対して，0.1～1.0 μmの比較的広い間隙を持つ遠距離シナプスを形成している．一部の軸索腫大部は筋層の平滑筋細胞の外面に密接シナプスを形成している．それらの軸索腫大部は，2型に分類される．すなわち，小顆粒性小胞を有するI型シナプス終末と，無顆粒性小胞を有するII型シナプス終末である．I型とII型終末の数の比は，固有層内神経網では1：10，筋層内神経網では5：3，動脈周囲神経網では7：3であった．密接シナプスはすべてI型に属した．骨盤神経節には，多数の神経細胞と少数のクロム親性細胞が存在する．神経細胞は，2型に区分される．すなわち，カテコールアミン陽性の小顆粒性小胞を含むAd型神経細胞と，そのような小顆粒性小胞を含まず，アセチルコリンエステラーゼ活性陽性を示すCh型神経細胞である．神経節には，アセチルコリンエステラーゼ活性陽性で，多数の無顆粒性小胞を含む神経終末が，軸索細胞体シナプスあるいは軸索樹状突起シナプスの形で密接シナプスを形成している．下腹神経切断，骨盤内臓神経切断および骨盤神経節切除実験の結果は次のことを示している．I型神経終末は，アドレナリン作動性の神経線維のシナプス終末であり，その大部分は骨盤神経節のAd型神経細胞に由来し，一部は腰・仙骨部の交感幹神経節に由来し，骨盤内臓神経を経由する．II型神経終末は，コリン作動性の神経線維のシナプス終末であり，すべて骨盤神経節のCh型神経細胞に由来する．

**Key words**　seminal vesicle, adrenergic nerve fiber, cholinergic nerve fiber, pelvic ganglion, mouse.

古典的な解剖学的記述によると，胸腰部の交感神経系の節後ノイロンの大部分は，その起始細胞が交感幹神経節や椎前神経節（腹腔神経節，上腸間膜動脈神経節，下腸間膜動脈神経節）に位置し，比較的長い軸索突起を伸ばして支配臓器に達し，一部の少数の節後ノイロンの起始細胞が支配臓器の近傍に位置する小神経節（終末神経節）に存在し，短い軸索が支配臓器に達しているとされている．このことは骨盤臓器に対しても適用され，長く上記の構築が定説となっていた[1]．

しかし，最近，骨盤臓器に対する交感神経支配に関して，その大多数の節前線維が，被支配臓器の近くにある小神経節に達し，この神経節から節後線維が起始し末梢に達することが，自律神経節遮断剤および自律神経遮断剤を使用する薬理学的研究[1)~11)]によって示唆された．一方，カテコールアミン螢光検出法による組織化学的検索に基づき，精管および精嚢を支配するアドレナリン作動性ノイロンの細胞体が，支配臓器に隣接する骨盤神経節内に存在しているとする報告がなされた[1)12)~17)]．古くから骨盤神経節にはコリン作動性ノイロンの細胞体が存在するとされていたが，Bellら[18)]

Abbreviations: Ad, adrenergic; Ch, cholinergic; FGS method, formaldehyde-glutaraldehyde-sucrose fixation method; Type I, Type I synaptic ending; Type II, Type II synaptic ending.

は組織化学的検索によって，骨盤神経節にアドレナリン作動性ノイロンの細胞体と，コリン作動性ノイロンの細胞体とが共存していることを明らかにした．しかし，骨盤神経節内のこれら両種のノイロンの細胞体の差異を，微構造的立場から論じたものは，いまだ報告がなく，また，これら両種のノイロンに対する節前線維のシナプス関係についても，今日まで不明な点が多い．

過去の多くの研究者は，骨盤内臓神経または仙骨神経根を切断した後，骨盤神経節内のシナプスに二次変性がおこることを，神経染色の可視光顕微鏡（光顕）検索[19)~24)]ならびに電子顕微鏡（電顕）観察[25)26)]によって明らかにした．一方，交感神経系に関しては，Mustonen ら[26)]が，下腹神経も含む交感神経の広範囲な破壊により，骨盤神経節内のシナプスに二次変性がおこることを，電顕観察で指摘したにとどまる．骨盤神経節の微構造に関しては，すでに電顕所見が報ぜられているが[15)25)~29)]，山田[25)]と Mustonen ら[26)]のものを除き，その多くはシナプスの由来や性格には触れないで，単にその微構造を記述するにとどまるか，クロム親性細胞に焦点をあわせたものにすぎなかった．

一方，精嚢に関しては，その腺上皮細胞と平滑筋細胞の正常時の微構造に関して[30)~32)]，また，去勢，ホルモン剤投与，松果体切除などによる微構造的変化に関して[33)~40)]，電顕による検索結果があり，分泌物の形成に関連してフルクトースの組織化学[41)]，自律神経系の構築に関連しての神経組織化学[1)12)~14)]などがある．しかし，精嚢上皮細胞および平滑筋細胞と神経線維のシナプス相関を微構造的見地から検索したものは，わずかに Dent ら[42)]と Al-Zuhair ら[16)17)43)]のものを見るにすぎず，神経のシナプス終末の局所的微構造とその由来に関しては，なお不明な点が多い．

今回，著者は，マウスの精嚢の腺上皮細胞と平滑筋細胞について，その微構造を光顕ならびに電顕観察によって検索した．また，精嚢に分布する神経の走路を連続切片の再構築法によって検索し，ついで，精嚢壁内神経終末および骨盤神経節内神経要素の微構造を，神経染色，組織化学的検索法および電顕観察によって検索した．なお，精嚢に分布する神経の由来，走路および終末の性格を確認するため，各種の神経切断あるいは神経節切除による神経変性実験を行なった．

## 材料および方法

### I．実験動物

純系成熟雄 KH-1 種マウス（*Mus wagneri* var. *albula*）を実験動物として用いた．

### II．光顕再構築法

#### 1．ヘマトキシリン・エオジン染色

精嚢を周囲臓器を付したまま切り取り，10%ホルマリンで2日間浸漬固定し，パラフィンに包埋し，10～20 μm 連続切片を作製した．切片には，ヘマトキシリン・エオジン染色を施し，精嚢の構造と周囲臓器との相関を描画再構築法によって検索した．

#### 2．実体顕微鏡観察

外部から精嚢に入る神経の走行を，実体顕微鏡下に観察した．実体顕微鏡観察に際しては，組織の乾燥を防ぐとともに組織の固定を兼ねて，1%酢酸を適宜観察部位に滴下した．

#### 3．神経軸索染色

下腹神経，骨盤内臓神経，骨盤神経節，膀胱，尿道前立腺部，前立腺などを含めて，一側の精嚢を一括して取り出し，本陣写真銀法（写真銀法，photographic silver staining）[44)]による連続切片を作製し，描画再構築法を行なった．この方法によると，神経細胞体および神経線維軸索が，黒色ないし褐色に特異的に染色される．

#### 4．神経髄鞘染色

髄鞘の染色は，オスミウム髄鞘染色法[45)]あるいはトルイジンブルー染色法（toluidine blue staining）[46)]によった．前者によると，髄鞘が黒色に染色され，後者によると，髄鞘は濃青色に染色される．

### III．組織化学的検索法

精嚢および骨盤神経節の組織化学的特性の検索は，次の方法によった．

#### 1．カテコールアミン螢光検出法

Furness ら[47)]による Faglu 法の Nakamura[48)]の改良法である，ホルムアルデヒド・グルタールアルデヒド・ショ糖固定法（formaldehyde-glutaraldehyde-sucrose fixation method, FGS method）を用いた．この方法によると，組織中のカテコールアミンは黄緑色の螢光を発する．

#### 2．アセチルコリンエステラーゼ活性検出法

Karnovsky ら[49)]のチオコリン法を改良した，Nakamura ら[50)]によるルベアン酸増強法（rubeanic acid-enhancement method）を用いた．この方法によると，アセチルコリンエステラーゼ活性陽性部位が黒色に特異的に検出される．

### IV．電子顕微鏡検索法

精嚢の電顕検索には，精嚢を摘出し，25%グルタールアルデヒド 0.1 ml・0.2 M リン酸緩衝液（pH7.4）5 ml・ショ糖 0.4 g・2%オスミウム酸 5 ml からなる固定液中で細切し，同固定液中に 4 °C で 2 時間浸漬後，エタノール系列で脱水，エポック 812 に包埋，LKB 2088 ウルトロトームによって薄切片を作製した．同時

に厚さ約1μmの切片を作り，トルイジンブルー染色[46]を施し，光顕検索による組織部位の同定の試料とした．薄切片には，酢酸ウラニルと鉛の二重染色法[51]を施し，HU-12型あるいはH-500型電顕によって観察した．上記のアルデヒド固定のほか，精嚢壁内神経終末および骨盤神経節内神経細胞とそのシナプス終末の検索には，Tranzerら[52]の重クロム酸固定法（dichromate fixation method）を用いた．この方法によると，神経組織中のカテコールアミン含有物が極めて電子密度大な物質として検出される．

V．神経切断および神経節切除実験法

精嚢に分布する神経の起源検索を目的とする二次変性実験のため，実体顕微鏡を用いて，下記3種の神経・神経節の切断あるいは切除実験を行なった．手術に際して，チオペンタール腹腔内注射（0.1 mg/g）による麻酔を施した．手術後16，24時間，2，4，7日間経過したマウスから，精嚢および骨盤神経節を採り，正常な場合と同様に試料を処理し，術後の変化を検索した．

1．下腹神経の切断法

下腹神経の切断は，下腹神経が下腸間膜動脈神経節から発してまもない部位で行なった．

2．骨盤内臓神経の切断法

骨盤内臓神経の切断は，大腰筋と総腸骨動・静脈との間を広げ，骨盤内臓神経が第6腰神経から分岐して，第1仙骨神経からの交通枝を受ける部位を確認し，そのやや末梢部で行なった．

3．骨盤神経節の切除法

骨盤神経節の切除は，背側前立腺の背外側に接し薄い結合組織の被膜に包まれて存在する骨盤神経節を，その腹外側に位置する前立腺神経叢ならびに膀胱神経叢と共に切除した．

## 成　　績

I．精嚢の外形と精嚢に至る神経の走路

1．精嚢の外形

成熟マウスの精嚢を新鮮なまま，肉眼あるいは実体顕微鏡下で観察すると，精嚢の腺体はC字型に湾曲して先端が膨大した扁平な袋状を呈する．その大きさは，長さ約20 mm，幅約5 mm，厚さ2～3 mmである．精嚢の尿道への排出管は，長さ約3 mm，径約1 mmの管状を呈し，尿道起始部の背側面に沿って，わずかに尾方へ走り，尿道の背側壁を貫いて尿道の内腔に開口する．

精嚢の腺体の外側縁と内側縁はいずれも，その外面に多数の膨隆を有する．腺体の内側縁には外側前立腺（凝固腺）が付着している．腺体の表面は，この外側前立腺と共に漿膜でおおわれ，一体となって骨盤腔から腹腔にまで突出している．その排出管に近い部に短い間膜があり，骨盤壁に固定されている．精嚢を外側前立腺から分離し，摘出して重量を測定すると，一側で約150 mgで，腺体を圧迫すると，排出管から乳白色の分泌液が出る．

マウスの場合，精嚢を栄養する動脈は，上膀胱動脈に由来する．上膀胱動脈は，内腸骨動脈から分枝し，尿管をその背側で横切り，膀胱枝と精管枝に分かれる．精管枝は，さらに，精管に沿って精巣の方へ走る枝と尿道の方へ走る枝とに分かれる．尿道の方へ走る枝から精嚢枝が起こる．精嚢枝は，外側前立腺の自由縁に沿って，精嚢の先端の方へ走り，その途中で，精嚢ならびに外側前立腺へ4～5本の細い動脈枝を送る．

2．精嚢に至る各種神経の走路

実体顕微鏡による新鮮材料の観察，ならびに写真銀法を施した連続切片の光顕再構築観察によって，精嚢に分布する神経の走路を追求し，得られた結果を模式的に図1に示す．

左右の交感神経幹は，第4腰椎の高さより尾方では互いに接近して，正中線の左右に位置している．マウスでは，腰椎が6個あり，4個の仙椎が癒合して1個の仙骨を形成しているが，それぞれの椎骨に対応した脊髄神経（L1-6, S1）があり，交感神経幹とそれらの脊髄神経との間に交通枝が存在する．腰部の交感幹神経節（lg）と上腸間膜動脈神経節（smg）からそれぞれ神経枝が発し，それらは合流して腹大動脈神経叢（aap）を形成する．腹大動脈神経叢は腎神経叢への枝（rb）を送った後，腹大動脈ならびに下大静脈の腹側面に沿って尾方へ走る．マウスでは，下腸間膜動脈は右総腸骨動脈の起始部から起こるが，下腸間膜動脈の起始部の左右に，一対の下腸間膜動脈神経節（img）が存在する．下腸間膜動脈神経節は，長径約1 mm，短径約0.2 mmの紡錘形を呈し，その吻側端で上記の腹大動脈神経叢（aap）からの枝を受け，その腹側面から下腸間膜動脈に伴行して結腸へ分布する神経枝を出し，その尾側端から下腹神経（hn）を出す．下腹神経は，直腸と骨盤壁との間を尾腹側方へ走り，次に述べる骨盤内臓神経（psn）と共に骨盤神経節（pg）に至る．

第6腰神経（L6）は，椎間孔を出てまもなく，交感神経幹から交通枝を受け，第1仙骨神経（S1）へ交通枝を送る．その後，第6腰神経は，大腰筋の尾側縁に沿って尾外側方へ走るが，その際，骨盤内臓神経（psn）を分枝する．骨盤内臓神経は，第1仙骨神経（S1）からの細枝を受け，大腰筋が筋裂孔に進入する少し手前の部で，この筋の尾側縁から骨盤腔に現われる．骨盤腔に現われた骨盤内臓神経（psn）は，直腸と骨盤壁と

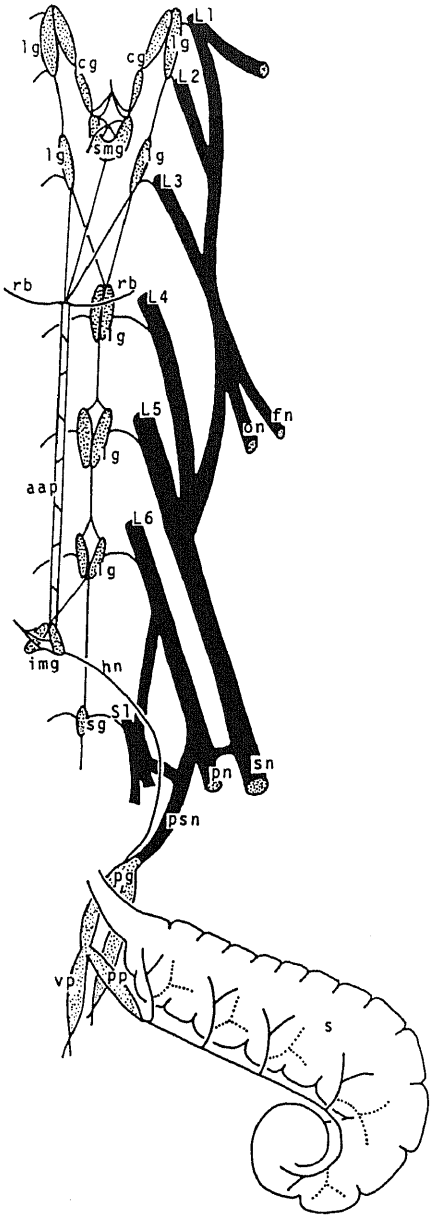


Fig. 1. Diagrammatic representation of the ventro-lateral view of the nerve branches supplied to the seminal vesicle on the left side. aap, abdominal aortic plexus; cg, coeliac ganglion; fn, femoral nerve; hn, hypogastric nerve; img, inferior mesenteric ganglion; L 1-6, lst to 6th lumbar nerves; lg, lumbar ganglion; on, obturator nerve; pg, pelvic ganglion; pn, pudendal nerve; pp, prostatic plexus (ganglion); psn, pelvic splanchnic nerve; rb, renal branch of the abdominal aortic plexus; s, seminal vesicle; S 1, lst sacral nerve; sg, sacral ganglion; smg, superior mesenteric ganglion; sn, sciatic nerve; vp, vesical plexus (ganglion).

の間を尾腹側方へ走り，骨盤神経節（pg）に至る．

骨盤神経節（pg）は，多くの場合L字形を呈し，尿道前立腺部の外背側壁をおおう背側前立腺の外側面に接する吻側部と，尿道海綿体部の起始部に沿って位置する尾側部との2部に区分される．両者はそれぞれ，長径2～3 mm，短径約0.5 mmの紡錘形を呈する大きな神経節と，その周囲に位置する5～6個の小神経節およびこれらをつなぐ神経束からなる．骨盤神経節の吻側部と尾側部の長軸方向は，それぞれ，尿道前立腺部と尿道海綿体部の起始部の長軸方向にほぼ一致している．尿道前立腺部から尿道海綿体部への移行部はほぼ直角に屈曲しており，骨盤神経節の吻側部と尾側部も，それぞれの長軸がほぼ直交して連結され，全体としてL字形を呈する．この連結部に，上記の下腹神経（hn）と骨盤内臓神経（psn）とが接続している．

骨盤神経節（pg）の吻側部は，その腹側端から膀胱神経叢（vp）に至る神経束を出し，その外側面から前立腺神経叢（pp）に至る神経束を出す．骨盤神経節の尾側部は，その背側面から中直腸動脈神経叢への枝を出し，その尾側端から，尿道海綿体部の外側面に沿って末梢へ広がる枝を出す．

膀胱神経叢（vp）は，長径約1 mm，短径約0.5 mmの紡錘形を呈するやや大きな神経節と，その周囲に位置する5～6個の小神経節およびその間を走る多数の神経束からなり，その背側端で骨盤神経節と多数の神経束によって連結されている．

前立腺神経叢（pp）は，多数の小神経節および神経束からなり，膀胱神経叢と同様に，骨盤神経節と多数の神経束によって交通している．前立腺神経叢（pp）は，外側前立腺の背側面に沿って外側方へ走り，上膀胱動脈の精管枝ならびに精嚢枝の起始部に達する．この部位で，前立腺神経叢の外側端から神経枝が起こり，上膀胱動脈の精管枝と精嚢枝に伴行して，精管，精嚢および外側前立腺に分布する．

## II．精嚢，精嚢の外来神経要素，および精嚢壁内神経要素の微構造

### 1．光顕所見

#### 1）精嚢の構造

精嚢の腺体は，内腔に開く半球状の多くの室にわかれ，室と室を境する隔壁中には筋層が入り込んでいる．室の形成は排出管に近づくにしたがって不著明となる．粘膜には長短様々の多数のヒダがあり，ヒダは腺体の先端部で最も長く，様々の分岐を示す．腺上皮は，厚さ20～40 $\mu$m で，一層に並んだ柱状ないし立方形の腺細胞のほか，所々に基底細胞がある．腺細胞の核は楕円形を示し，やや基底側寄りに位置する．腺腔側の細胞質内には，多数の径1～2 $\mu$m の分泌顆粒が存在

し，分泌顆粒内にエオジンやトルイジンブルーに濃染する径 0.5～1.0 μm の小顆粒が含まれている．腺腔にはエオジンやトルイジンブルーに濃染する分泌物が存在する．腺上皮下に，少量の固有層がある．精嚢は独立した粘膜筋板を欠く．固有筋層は，厚さ 20～40 μm の平滑筋組織からなり，内輪筋層が発達し，外縦筋層と縦走ないし斜走の最内筋層が散在性に出現する．しかし，排出管の部位は固有の筋層を欠き，尿道と共に骨格筋性の尿道括約筋によって囲まれている．

精嚢の外面の大部分をおおう漿膜は，厚さ約 15 μm の疎な結合組織と，それをおおう中皮とからなる．外側前立腺と接して漿膜を欠く部位では，精嚢の筋層と外側前立腺の筋層との間に，厚さ約 15 μm の疎な結合組織層が介在している．

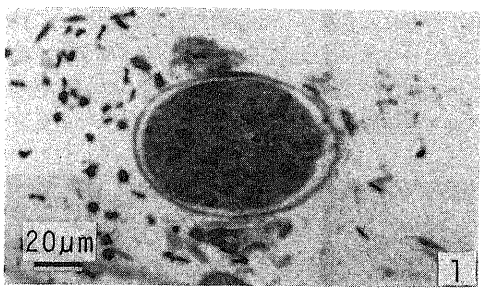


Photo 1. Transverse section of the hypogastric nerve. A small number of thin myelinated nerve fibers are seen among many unmyelinated nerve fibers. Toluidine blue staining, ×320.

**2）下腹神経・骨盤内臓神経・骨盤神経節・前立腺神経叢および精嚢壁内の神経要素の構造**

まず組織化学所見の対照となる写真銀法と髄鞘染色法の検索結果を述べる．下腹神経は，その起始部近くの横断面が径約 60 μm の円形を呈し，神経周膜に包まれ，多数の無髄線維と少数の小径有髄線維とを含んでいる（写真 1）．骨盤内臓神経は，第 1 仙骨神経からの小枝が合流した直後の部位で，5～7 本の神経束が神経上膜で束ねられた像を呈する（写真 2）．骨盤内臓神経を構成するこれらの神経束は，多数の小径ないし大径有髄線維と多数の無髄線維とを含んでいる．

骨盤神経節は前に述べたように，L 字形に位置する 2 個の大きな神経節と周囲に付随する多数の小神経節からなるが，各神経節は神経周膜に包まれ，径 15～30 μm の多数の多極神経細胞を含んでいる．神経細胞の多くのものは写真銀法で淡黄褐色を呈する嫌銀性細胞であるが，すでに消化管の筋層間神経叢で報告されている銀親和性の大な好銀性細胞[53]も少数ながら見い出された．嫌銀性神経細胞の表面にはボタン状の軸索腫大終末が形成されている（写真 3）．トルイジンブルー染色の光顕像では，神経細胞の間に多数の無髄および有髄線維が走っているのが観察される．神経節内には上記の神経細胞やノイロンを囲む外套細胞および Schwann 細胞のほか，所々に径 10～12 μm のいわゆるクロム親性細胞が小集団をなして存在する（写真 4）．

前立腺神経叢と膀胱神経叢内に存する小神経節は，通常薄い神経周膜に包まれているが，神経周膜を欠き 1～数個の神経細胞が分散しているものもある．前立

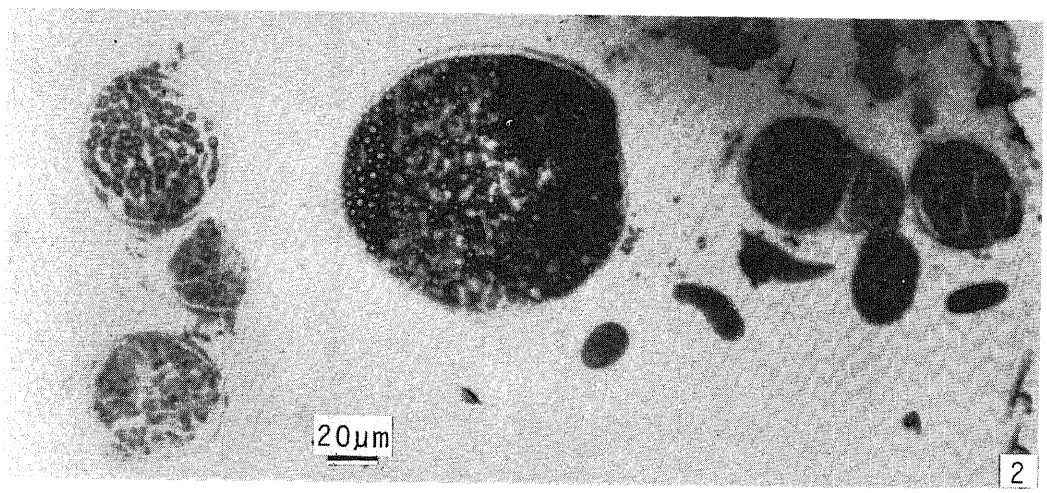


Photo 2. Transverse section of the pelvic splanchnic nerve at a distal portion from a communicating branch derived from the first sacral nerve. The nerve consists of seven nerve bundles. Toluidine blue staining, ×320.

腺神経叢および膀胱神経叢内の神経節の微構造は，前記の骨盤神経節の場合と同様である．オスミウム髄鞘染色法およびトルイジンブルー染色法の検索結果は，一致して，前立腺神経叢を発して精嚢壁へ進入する神経束が有髄線維を含まず，すべて無髄線維のみからなることを示している．これらの神経束は精嚢壁に達すると，筋層内で分岐と吻合を重ね，細い神経束からなる筋層内神経網と動脈周囲神経網を形成する．さらに，これらの神経網から発した細い神経束が粘膜の固有層内へ進入し，固有層内神経網を形成している．写真銀法で観察すると，無髄神経線維の軸索は上記の各種の神経網内を走る際，所々で瘤状の腫大を呈する（写真5）．膀胱神経叢から直接精嚢に達する神経枝は認められない．

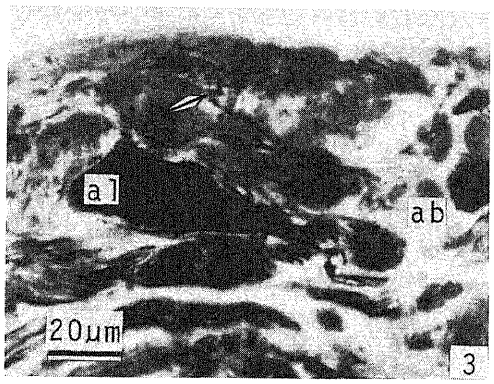


Photo 3. Pelvic ganglion. Argentophile (al) and argentophobe (ab) nerve cells coexist in this ganglion. Arrow indicates the synaptic knob of the extrinsic nerve axon. Photographic silver staining, ×480.

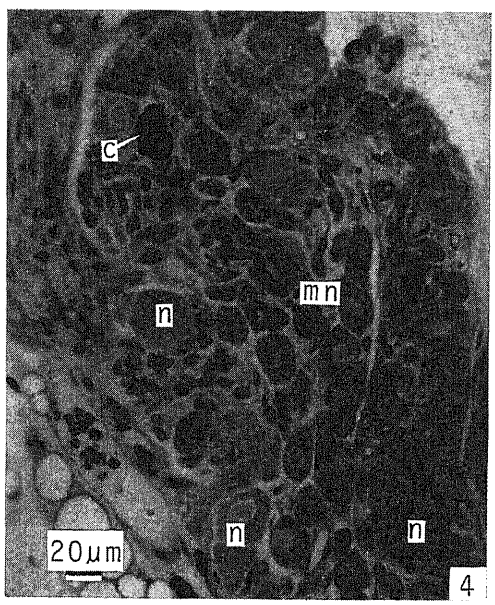


Photo 4. Pelvic ganglion. Thin myelinated nerve fibers (mn) are seen located among the nerve cells (n). c, chromaffin cell. Toluidine blue staining, ×240.

3）組織化学的所見

i）カテコールアミン螢光検出法所見

カテコールアミン螢光陽性線維は下腹神経には全く認められない．骨盤内臓神経にはわずかに点状の螢光を見るほか，線状の螢光がほとんど認められなかった．骨盤神経節ならびに前立腺神経叢および膀胱神経叢内神経節には，強い黄緑色螢光を発するカテコールアミン螢光陽性神経細胞と陰性の神経細胞とが混在している（写真6）．これら2種の神経細胞の径はともに15～30 μm で，大きさの上での差異は認められなかった．またこれら2種の神経細胞の数の上での比は約1：1でほぼ等しい．上記のカテコールアミン螢光陽性神経細胞のほかに，カテコールアミン螢光を発する

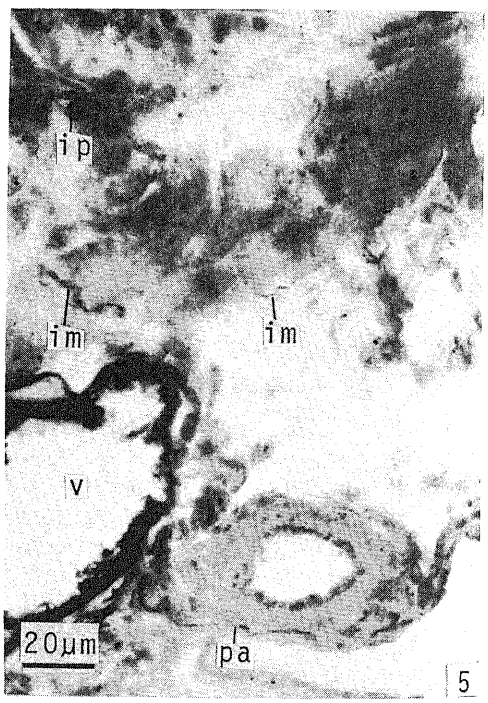


Photo 5. Fine nerve bundles in the intraproprial (ip), intramuscular (im) and periarterial (pa) nerve plexuses in the wall of a seminal vesicle. v, small vein. Photographic silver staining, ×480.

小型の細胞（径 10～12 μm）が神経節内の所々に見い出される．この種のカテコールアミン螢光陽性の小型細胞は，その大きさ，分布密度から，トルイジンブルー標本で見られた上述のクロム親性細胞に相当すると考えられる．

精嚢壁における固有層内・筋層内・動脈周囲の各神経網には，所々で瘤状の腫大を示すカテコールアミン螢光陽性線維が多数含まれている．カテコールアミン螢光は陽性線維の瘤状腫大部において特に著明である（写真 7）．螢光は Schwann 細胞には検出されなかった．カテコールアミン螢光強陽性の瘤状腫大は，写真銀法で認められた前記の無髄神経線維の瘤状腫大に相当する．カテコールアミン螢光陽性線維は，固有層内神経網では比較的少なく，筋層内および動脈周囲神経網では比較的多い．

ii）アセチルコリンエステラーゼ活性検出法所見

下腹神経ならびに骨盤内臓神経にはアセチルコリンエステラーゼ活性陽性の神経線維が多数認められる．骨盤神経節ならびに前立腺神経叢および膀胱神経叢内の神経節に含まれる神経細胞（大きさ 15～30 μm）は，この検出法によって，酵素活性陽性の神経細胞と酵素活性陰性の神経細胞の 2 種に区分される．両者の数の比はほぼ 1：1 であった．神経細胞の間にはアセチルコリンエステラーゼ活性陽性線維とそのボタン状の神経終末が多数見い出された（写真 8）．

精嚢壁内の固有層内・筋層内・動脈周囲の各神経網にも，多数のアセチルコリンエステラーゼ活性陽性線維が見い出される．これらの陽性線維は神経網内を走る際，所々で瘤状腫大を示し，アセチルコリンエステラーゼ活性はその腫大部において特に著明である（写真 9）．これらの瘤状腫大は，写真銀法で見られた無髄神経線維の瘤状腫大に相当する．アセチルコリンエステラーゼ活性陽性線維は，固有層内神経網において比較的多く，筋層内および動脈周囲神経網において比較的少なかった．

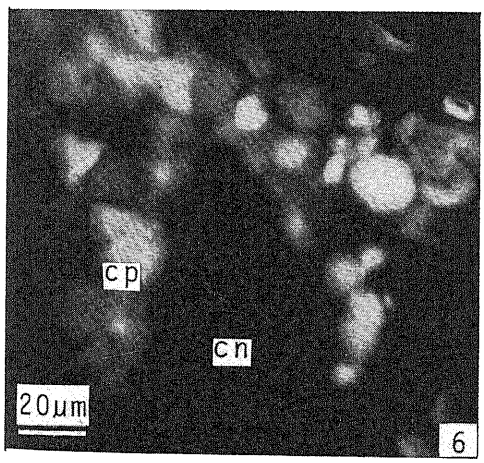


Photo 6. Catecholamine fluorescence test in a pelvic ganglion. Two types of nerve cells, catecholamine-positive (cp) and catecholamine-negative (cn), coexist in the ganglion. FGS method, ×480.




Photo 7. Catecholamine fluorescence test in a normally innervated seminal vesicle. Catecholamine fluorescence-positive nerve axons with many varicosities are seen in the intraproprial (ip) and intramuscular (im) nerve plexuses. FGS method, ×480.

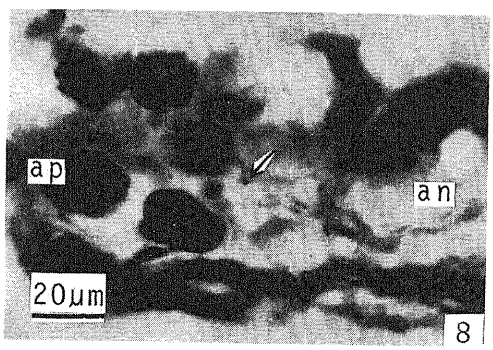


Photo 8. Acetylcholinesterase activity test in a pelvic ganglion. Two types of nerve cells, activity-positive (ap) and activity- negative (an), coexist in the ganglion. Arrow indicates the synaptic knob of the extrinsic nerve axon. Rubeanic acid-enhancement method, ×480.

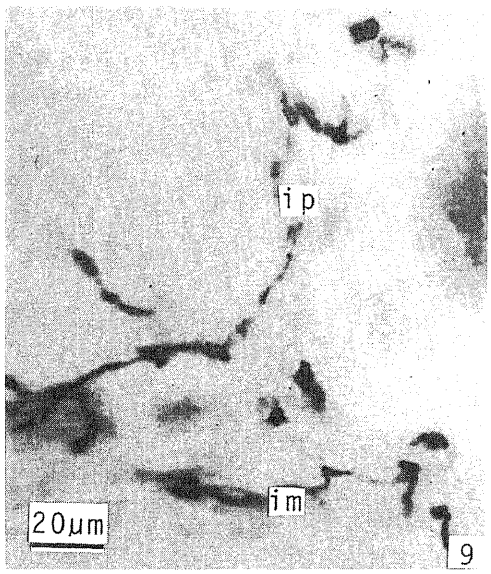


Photo 9. Acetylcholinesterase activity test in a normally innervated seminal vesicle. Acetylcholinesterase-active nerve fibers are seen in the intraproprial (ip) and intramuscular (im) nerve plexuses. Rubeanic acid-enhancement method, ×480.

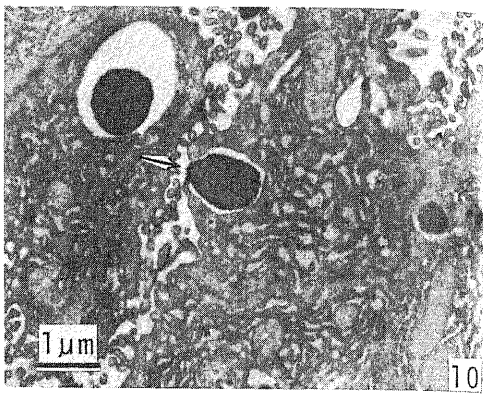


Photo 10. Apical part of the glandular cell of the seminal vesicle. Arrow indicates eruptcrine secretion of a secretory granule. ×8,000.

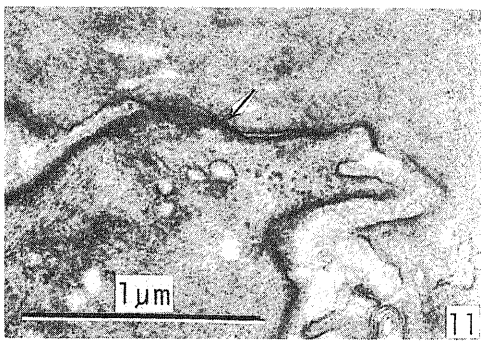


Photo 11. Gap junction-like structure (arrow) between smooth muscle cells in the muscular layer. ×32,000.

2．電顕所見

1）精嚢の微構造

i）粘　膜

精嚢の腺細胞の腺腔側の細胞質中に，限界膜で境された径1～2 μm の球形ないし楕円形の分泌顆粒が存在する．分泌顆粒の内部には，径 0.5～1.0 μm の電子密度大な小顆粒が含まれ，小顆粒と限界膜との間には極めて電子密度小な層が存在する．細胞の遊離面では，分泌顆粒の限界膜が腺腔側の細胞膜と融合して，その部に小孔を生じ，ここを通じて分泌顆粒の内容物が腺腔内へ放出される開口分泌（eruptcrine secretion）の像が認められた（写真 10）．いわゆる離出分泌（apocrine secretion）の像は認められなかった．核の近傍に Golgi 装置の断面が見られ，その Golgi 胞内には，しばしば，径 0.3～0.4 μm の電子密度大な顆粒が含まれている．また，細胞質内に断面不整形な水解小体の存在を認めた．基底側の細胞質には，板状の粗面小胞体が充満し，その間に径約 0.4 μm の球形もしくは杆状のミトコンドリアが散在している．腺細胞と基底膜の間に，しばしば，細胞質に乏しい小型の基底細胞が見られるが，筋上皮細胞は見い出されなかった．

粘膜固有層には，膠原細線維と線維細胞のほか，内腔のやや大きな毛細血管が多数存在する．毛細血管の内皮細胞は，ピノサイトーシス小胞に富み，所々に隔膜を保有する孔様の構造を有している．固有層内には無髄神経の小束が存在するが，その詳細は後述する．

ii）筋層および外膜

精嚢の筋層は 5～10 層の平滑筋細胞と少量の間質とからなる．筋細胞の核近くの細胞質内には，ミトコンドリア，粗面小胞体，および Golgi 装置が集まり，その他の部位の細胞質には多量の筋細線維が存在し，所々に濃密体を作っている．平滑筋細胞の表面には，径約 60 nm の表層胞の多い表層胞領域と，電子密度大な物質が集まっている暗調領域とが交互に存在する．平滑筋細胞同士は，基底膜および少量の膠原細線維と弾性線維を含む 40～80 nm の組織腔を介して相対しているが，所々で径 100～200 nm の小突起を伸ばし，隣り合う平滑筋細胞同士が接している．この部の細胞膜は，しばしば肥厚を示し，デスモゾーム様の像を呈している．また，まれにではあるが相隣る平滑筋細胞

の細胞膜同士が限局的に約 20 Å の間隙をもって接する細隙結合 (gap junction) 様の像も見い出された (写真 11). 平滑筋細胞間の比較的広い間質内には, 多量の膠原細線維と線維細胞のほか, しばしば, 毛細血管や無髄神経線維束が見られる. 無髄神経線維については後に述べる.

外膜の結合組織は, 束をなして走る膠原細線維, 少量の弾性線維, および少数の線維細胞からなり, その所々に, 比較的太い血管と無髄神経線維束が見い出される.

2) 精嚢壁内神経要素の微構造

精嚢の粘膜固有層内(写真 12, 13), 筋層内(写真 14), および動脈周囲(写真 15)の神経網は, いずれも 1～数本の無髄軸索 (径 0.15～0.5 μm) が Schwann 細胞に包まれた小神経束からなる. 軸索は所々で拡張し, 径




Photo 12. Type I axonal expansion (I) in the intraproprial nerve plexus of a normally innervated seminal vesicle. It lacks a Schwann cell sheath (S) on the side facing the tissue space and contains many small granular synaptic vesicles and several agranular synaptic vesicles. g, glandular cell. ×20,000.

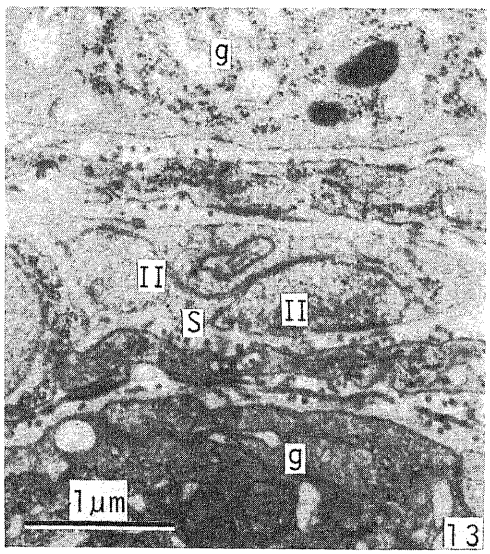


Photo 13. Type II axonal expansions (II) in the intraproprial nerve plexus of a normally innervated seminal vesicle. They lack a Schwann cell sheath (S) on the side facing the tissue space and contain many small agranular synaptic vesicles. g, glandular cell. ×20,000.

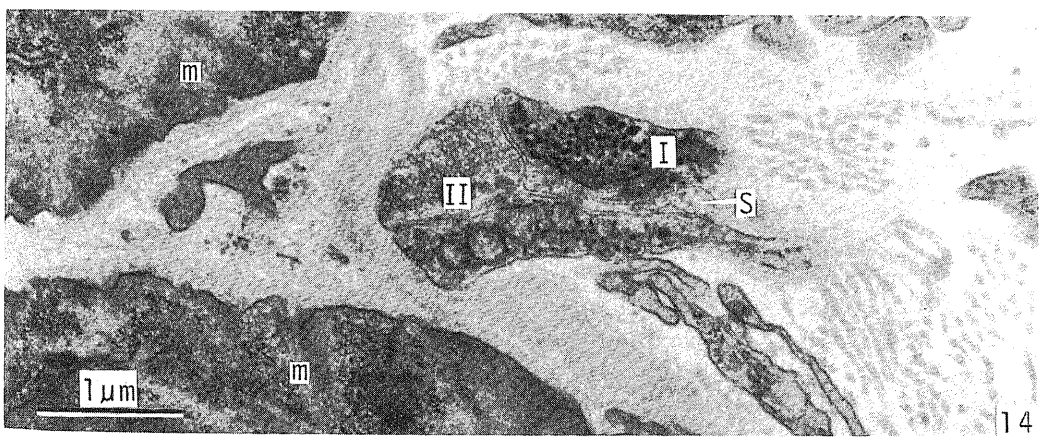


Photo 14. Type I (I) and Type II (II) axonal expansions in the intramuscular nerve plexus of a normally innervated seminal vesicle. They lack a Schwann cell sheath (S) on the side facing the tissue space. Type I contains many small granular synaptic vesicles and several agranular synaptic vesicles. Type II contains many agranular synaptic vesicles. m, smooth muscle cell. ×20,000.

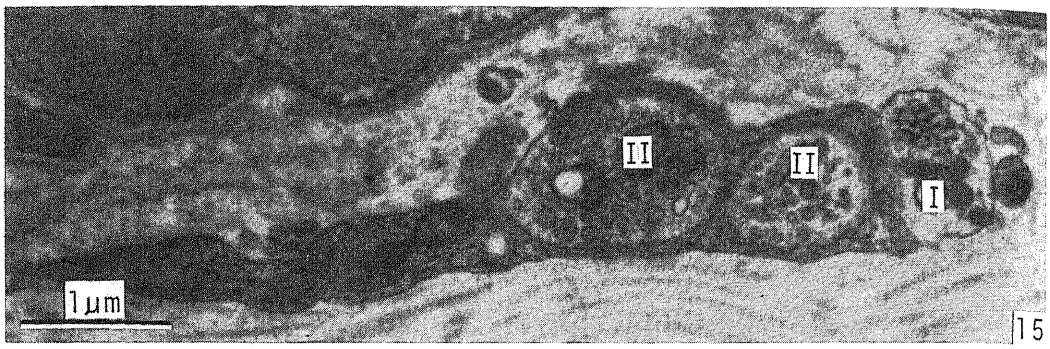


Photo 15. Type I (I) and Type II (II) axonal expansions in the periarterial nerve plexus of a normally innervated seminal vesicle. The Type I expansion contains many small granular synaptic vesicles, while the Type II expansions contain many agranular synaptic vesicles. ×20,000.

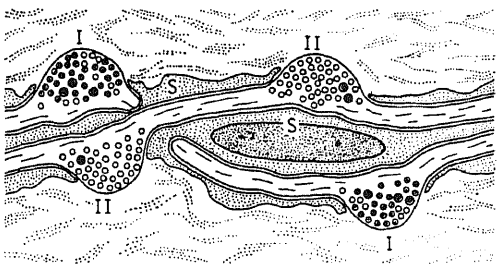


Fig. 2. Diagrammatic representation of fine nerve bundles in the intraproprial, intramuscular and periarterial nerve plexuses in the seminal vesicle. The unmyelinated axons have numerous expansions which contain many synaptic vesicles and lack a Schwann cell sheath (S) on the side facing the tissue space. The axonal expansions indicate the distant synapse and can be divided into two types: Type I (I), having small granular synaptic vesicles and a few agranular and large granular synaptic vesicles; and Type II (II), having many agranular synaptic vesicles and a few large granular synaptic vesicles.

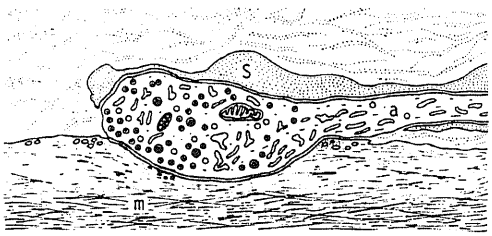


Fig. 3. Diagrammatic representation of the contact synapse located on the smooth muscle cell in the muscular layer of the seminal vesicle. The synaptic nerve ending contains many small granular synaptic vesicles and a few agranular and large granular synaptic vesicles. a, axon; m, smooth muscle cell; S, Schwann cell sheath.

0.6〜1.2 μm の腫大部を形成している．無髄神経軸索の瘤状腫大部は，その内部に多数のシナプス小胞とミトコンドリアを含み，局所的に Schwann 細胞の被鞘を一部失って，神経束の外面に露出している．このような軸索腫大部は，腺細胞あるいは平滑筋細胞に相対して位置し，両者の間には通常，0.1〜1.0 μm の組織間隙が存在している．このような神経終末は，Jabonero[54]が光顕所見から仮説として提案し，その後 Honjin ら[55]が電顕検索に基づいて，消化管の平滑筋の神経においてシナプス小胞の存在を確認して，その存在を実証した遠距離シナプス (distant synapse, plexiforme Synapse auf Distanz) に相当する．遠距離シナプスは無髄軸索が所々で腫大してシナプスを形成するもので，この観点からすれば，いわゆる通過シナプス (en passant synapse) に属する．注目すべきことは，著者が今回検索した精嚢では，固有層内・筋層内・動脈周囲のいずれの神経網においても，その細い神経束にこのような遠距離シナプスが見い出されたことである (図 2)．

上記の遠距離シナプスとは別に，数は少ないが，軸索腫大部が筋層の平滑筋細胞に密接している神経終末も見い出された(写真 16)．この軸索腫大部は，その内部に多数のシナプス小胞とミトコンドリアを含み，Schwann 細胞の被鞘を失って，平滑筋細胞の外面に約 20 nm の間隙をもって密接している (図 3)．この種の神経終末は，Richardson[56]によって精管の平滑筋にお




Photo 16. Contact synapse (cs) located on the smooth muscle cell (m) in the muscular layer. It contains many small granular synaptic vesicles and several agranular synaptic vesicles. ×20,000.

いて見い出された密接シナプス (contact synapse) に相当する．精嚢においては，この種の密接シナプスは，筋層の平滑筋においてのみ見い出され，その数はきわめて少なかった．腺細胞や動脈壁の平滑筋には密接シナプスは見い出されなかった．

上記の遠距離・密接いずれのシナプスにおいても，軸索腫大部の外面を限る細胞膜とそれに対面する腺細胞あるいは平滑筋細胞の細胞膜に，少数例でわずかに局所的肥厚を見るほか，特殊な分化した構造は見られなかった．

電顕下に見い出された上記の遠距離シナプスあるいは密接シナプスを呈する軸索腫大部は，光顕下に，写真銀法，カテコールアミン螢光検出法，あるいはアセチルコリンエステラーゼ活性検出法によって示された神経線維の瘤状腫大に相当する．

精嚢壁内の固有層内・筋層内・動脈周囲の各神経網に見られた遠距離シナプスおよび筋層の平滑筋細胞に見られた密接シナプスにおける軸索腫大部は，すでに述べたように，多数のシナプス小胞を含んでいるが，これらのシナプス小胞は，Richardson[56]とHonjinら[55]の分類に従って，小顆粒性小胞，大顆粒性小胞，および無顆粒性小胞の3種に区分される．小顆粒性小胞は，径約50 nmで，内部に電子密度大な1個の顆粒を有する．大顆粒性小胞は，径約100 nmで，内部にやや大きな，密度大な顆粒を含んでいる．無顆粒性小胞は，径約50 nmで，内部に顆粒を含んでいない．精嚢壁内で見い出される上記の腫大した神経終末は，その中に含まれるシナプス小胞の種類によって，I型シナプス終末 (Type I) とII型シナプス終末 (Type II) の2種に区分される．I型は，常に小顆粒性小胞を有し，そのほかしばしば少数の無顆粒性小胞や大顆粒性小胞を含んでいる．II型は，多数の無顆粒性小胞と，ときに少数の大顆粒性小胞をも含んでいるが，小顆粒性小胞を含んでいない．一般に良く使用されるアルデヒド固定で固定した場合，神経組織の膜構造や線維構造は良く保たれるが，小顆粒性小胞の顆粒は小さく現われ，しばしば小胞の限界膜に接して位置するように示される．そのため，小顆粒性小胞と無顆粒性小胞との鑑別が時として困難である．これに対し，今回，神経終末の検索に用いた重クロム酸固定法は，神経組織の一般的な微構造の保存がやや低下するが，小顆粒性小胞の顆粒を良く固定し，シナプス小胞の鑑別に便利であった．

以上のように，精嚢壁内の無髄神経軸索の腫大部，すなわちシナプス終末は，それが含むシナプス小胞の種類によって，I型終末とII型終末に区分されるが，一方，すでに述べたように被支配細胞との相関では，遠距離シナプスと密接シナプスに区分される．固有層内・筋層内・動脈周囲の各神経網には，遠距離シナプスの形のI型終末とII型終末とが共に見い出された．注目すべきことは，末梢部の細い神経束において，I型終末とII型終末とが，しばしば1個のSchwann細胞に支持され，相並んで存在していることである（図2）．これに対し，密接シナプスの構造を示して筋層の平滑筋に終わっているシナプスは，すべてI型終末に属した（図3）．II型終末の微構造をもつ密接シナプスは認められなかった．

精嚢における遠距離シナプスとしてのI型とII型の両神経終末の，各神経網における分布密度を算定するため，無作為的に，固有層内神経網の終末119例，筋層内神経網の終末242例，および動脈周囲神経網の終末84例について，I型とII型の別を検索した．その結

果は次のようである．すなわち，固有層内神経網では，119例中の11例がI型に属し，108例がII型に属した．筋層内神経網では，242例中の152例がI型で，90例がII型であった．動脈周囲神経網では，84例中の58例がI型で，26例がII型であった．この計測値を比に換算すると，I型終末とII型終末の分布比は，固有層内神経網では約1：10，筋層内神経網では約5：3，動脈周囲神経網では約7：3である．この数値は，固有層内神経網ではII型が多く，筋層内および動脈周囲神経網ではI型が多いことを示している．また，すでに述べたように，密接シナプスを呈したものは，筋層の平滑筋細胞の外面にわずかに5例に見たにすぎず，しかもそれらはすべてシナプス小胞の種類から見るとI型に属し，II型に属するものは見い出されなかった．

**3）下腹神経および骨盤内臓神経の線維構成**

下腹神経の起始部に近い部位の横断面の電顕つなぎ写真を作製し，下腹神経に含まれる神経線維の種類と数を調べた．検索した下腹神経には1,351本の無髄軸索と45本の有髄軸索とが含まれていた．無髄線維の軸索の径は0.3〜1.3 μmであった．有髄線維においては，その軸索の径が0.6〜1.6 μmで，髄鞘の厚さは，0.05〜0.3 μmで，有髄神経線維の大部分はいわゆる小径有髄線維に属している．無髄および有髄線維の微構造は，従来記載の哺乳類一般末梢神経のそれと同様である[57]．

骨盤内臓神経が，第1仙骨神経から小枝を受けた直後の部位で，この神経を構成する7本の神経束のすべてについて，その横断面の電顕つなぎ写真を作製し，上記の下腹神経の場合と同様に，骨盤内臓神経の神経線維構築を調べた．検索した骨盤内臓神経には，12,849本の無髄軸索と，2,122本の有髄軸索とが含まれていた．無髄線維の軸索の径は0.3〜1.3 μmである．有髄線維の軸索の径は0.6〜5.0 μmで，髄鞘の厚さが0.05〜0.7 μmで，骨盤内臓神経の場合，有髄線維には小径から大径のものまで各種のものが見られた．

**4）骨盤神経節ならびに前立腺神経叢と膀胱神経叢内の神経節の微構造**

骨盤神経節ならびに前立腺神経叢および膀胱神経叢内の小神経節の構成は，三者とも類似するが，著者はこれらの神経節のいずれにおいても，2種の異なる神経細胞を区分することができた．すなわち，Ad型神経細胞（Type Ad nerve cell）とCh型神経細胞（Type Ch nerve cell）である（図4）．第1のAd型神経細胞は，細胞質および樹状突起内の一部に小顆粒性小胞を含む神経細胞である．ここに見られた小顆粒性小胞の構造は，末梢の各種神経網の軸索のI型終末内に見られた小顆粒性小胞に似た径約50 nmの小胞で，内部に重クロム酸固定で電子密度大に現われる小顆粒を含み，この小胞がカテコールアミンを含むことを示している．すなわちAd型神経細胞は，組織化学的検索において見い出されたカテコールアミン螢光陽性の神経細胞に一致する．Ad型神経細胞中に含まれるこの種の

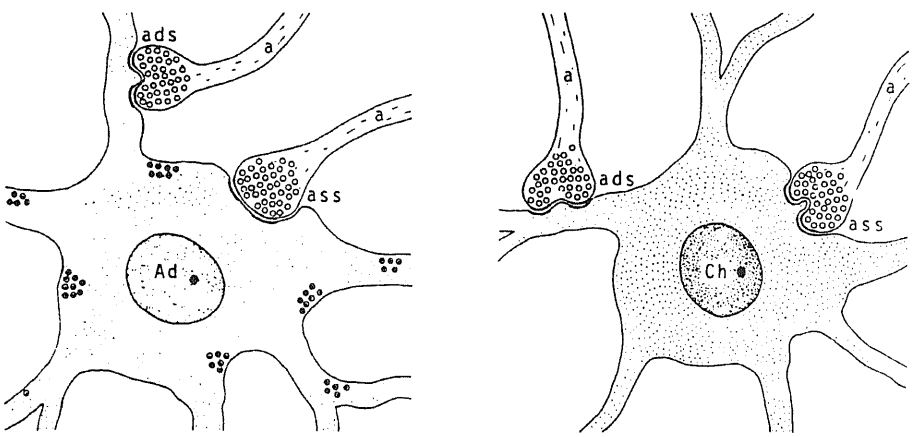


Fig. 4. Diagrammatic representation of the Type Ad nerve cell (Ad) and the Type Ch nerve cell (Ch) and their synaptic relationship with the extrinsic nerve fibers in the pelvic ganglion. The Type Ad nerve cell contains catecholamine-positive small granular vesicles in the cell body and processes, while the Type Ch nerve cell has no small granular vesicles. The extrinsic nerve axons (a) form both the axo-somatic synaptic endings (ass) and the axo-dendritic synaptic endings (ads). These synaptic endings contain many agranular synaptic vesicles.

小顆粒性小胞は，さほど多いものではなく，少数集まるか単独で散在性に，細胞体の表面に近い部や樹状突起内に存在する(写真 17, 18)。第 2 の Ch 型神経細胞は，上記のような小顆粒性小胞を全く含まない神経細胞である．すなわち Ch 型神経細胞は，組織化学的検索において見い出されたアセチルコリンエステラーゼ活性陽性の神経細胞に一致する(写真 19, 20)．Ad 型神経細胞と Ch 型神経細胞の微構造特徴は，上記の小顆粒性小胞の存否を除けば，両者がよく似ており，すでに自律神経節の神経細胞の微構造に関して報告されたところ[27]にほぼ一致する．すなわち 1～2 個の核小体を含む球形の核を有し，その細胞質は，粗面小胞体，Golgi 装置およびミトコンドリアに富み，水解小体を含む．樹状突起は，内部に遊離リボゾームや管状の粗

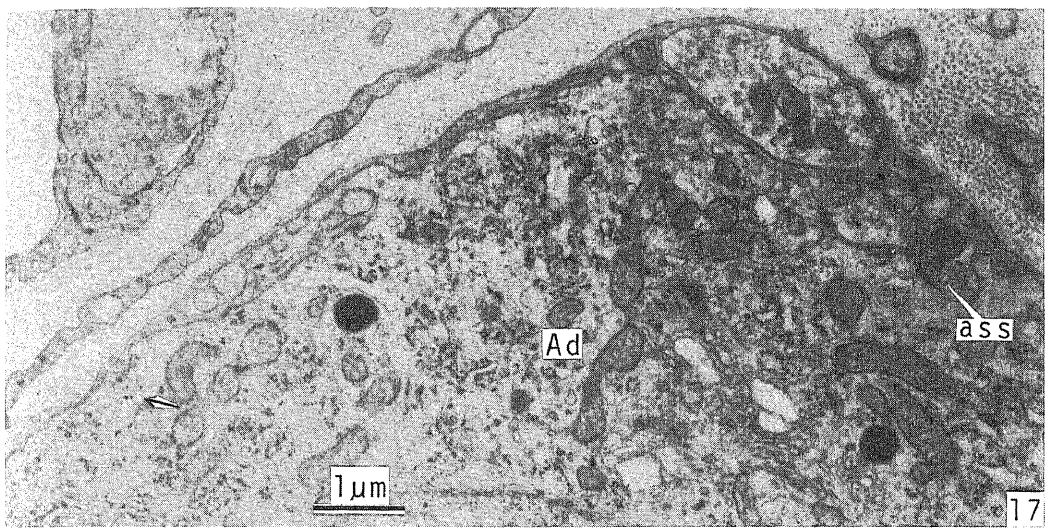


Photo 17. Axo-somatic synapse (ass) located on the Type Ad nerve cell (Ad) in the pelvic ganglion. The axonal ending contains many agranular synaptic vesicles. Arrow indicates catecholamine-positive small granular vesicles located in the Type Ad nerve cell. ×12,000.

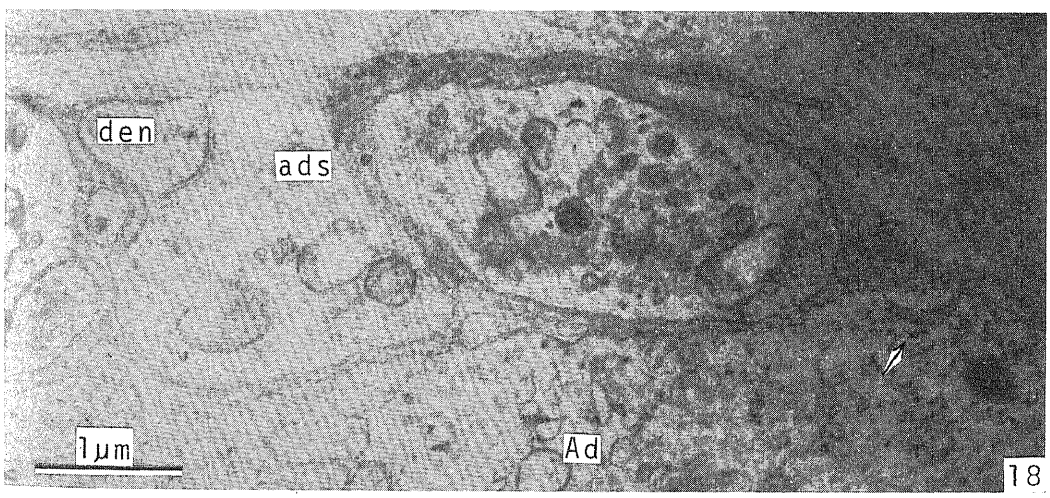


Photo 18. Axo-dendritic synapse (ads) located on the Type Ad nerve cell (Ad) in the pelvic ganglion. The axonal ending contains many agranular synaptic vesicles. Arrow indicates catecholamine-positive small granular vesicles located in the Type Ad nerve cell. den, dendrite of the nerve cell. ×20,000.

面小胞体を含んでいる．

Ad 型神経細胞においても Ch 型神経細胞においても，その細胞体の外面および樹状突起の外面に，密接シナプスの形の軸索終末が存在し，シナプスを形成している(写真 17，18，19，20，図 4)．シナプスの局所においては，相接する細胞膜が肥厚して密度が大となり，その間に密度小な幅約 20 nm のシナプス隙がある．シナプス膜の肥厚は，シナプス前膜よりシナプス後膜において，より著明である．軸索終末内には，多数の無顆粒性小胞と，これに加えるにときとして少数の大顆粒性小胞が見い出される．Ad 型神経細胞と Ch 型神経細胞とで，シナプスの構造に差異は見られなかった．神経細胞の細胞体や樹状突起の周囲に，小顆粒性小胞を有するシナプス終末は認めなかった．Ad 型および Ch 型神経細胞における上記のシナプス終末は，無作為に検索した 101 例において，軸索細胞体シナプス (axo-somatic synapse) が 28 例，軸索樹状突起シナプス(axo-dendritic synapse)が 73 例であった．

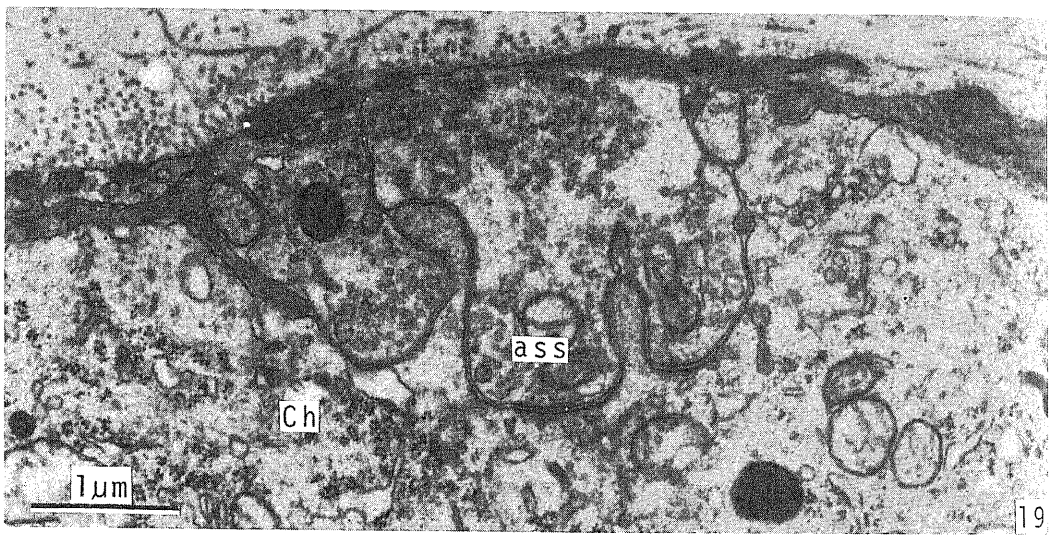


Photo 19. Axo-somatic synapse (ass) located on the Type Ch nerve cell (Ch) in the pelvic ganglion. The axonal ending contains many agranular synaptic vesicles. No small granular vesicles are seen in the Type Ch nerve cell. ×20,000.

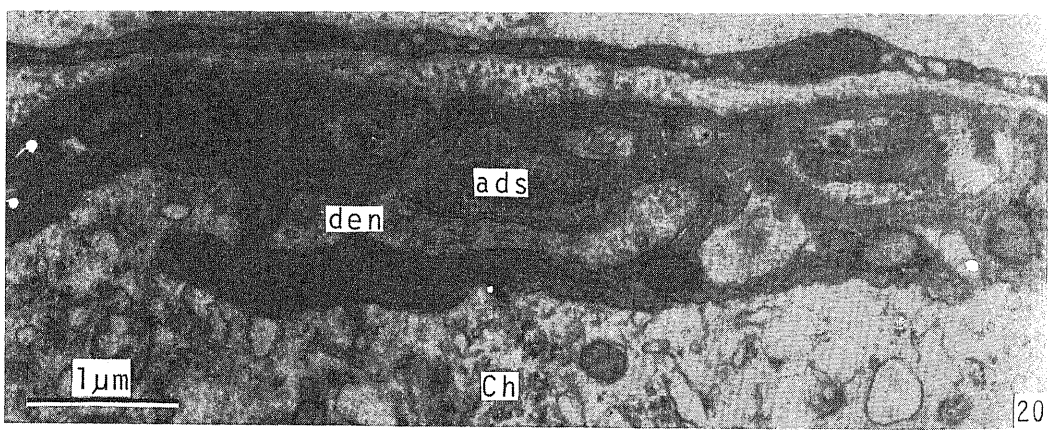


Photo 20. Axo-dendritic synapse (ads) located on the Type Ch nerve cell (Ch) in the pelvic ganglion. The axonal ending contains many agranular synaptic vesicles. No small granular vesicles are seen in the Type Ch nerve cell. den, dendrite of the nerve cell. ×20,000.

外套細胞は扁平な楕円形の核を有し，神経細胞の外面に薄層をなしてこれを包んでいる．外套細胞の細胞質は，細線維に富むが，細胞内小器官に乏しい．

クロム親性細胞は，径約 7 μm の球形の核を有し，その細胞質内に多数の径 40～200 nm のクロム親性顆粒を含んでいる．クロム親性顆粒は，薄い限界膜とその内部に存在する径 30～160 nm の電子密度大な芯とからなる(写真 21)．クロム親性細胞は，神経節内で通常，小集団をなして存在するが，細胞相互間に緊密接着様の像が見い出される．クロム親性細胞の外面は，通常，外套細胞によりおおわれているが，まれにクロム親性細胞の表面に，神経細胞に終わっている終末と同様のシナプス終末が見い出され，その軸索終末の内部には，多数の無顆粒性小胞，ときに加えるに少数の大顆粒性小胞が存在した（写真 21)．

### III．マウスの精嚢ならびに骨盤神経節に分布する神経終末の各種神経切断後の変化

#### 1．下腹神経切断後の変化

下腹神経切断後 16 時間から 7 日にわたって経時的に，精嚢および骨盤神経節とそれに続く前立腺神経叢と膀胱神経叢を，正常所見の場合と同様な方法で検索した．なお，すでに述べたように，骨盤神経節と前立腺神経叢および膀胱神経叢内神経節とは，その構成要素が全く同様で，変性実験結果においても差異が見られなかったので，記述を簡略にするため，以下この章において記述する骨盤神経節内における変化は，同様な変化が前立腺神経叢および膀胱神経叢内の神経節にも生起していると理解されたい．

写真銀法によると，下腹神経切断後，精嚢の固有層内・筋層内・動脈周囲の各神経網内の無髄線維には，術後 16 時間から 7 日にわたって全く変化を認めなかった．しかし，骨盤神経節においては，一部の有髄・無髄線維の軸索，および一部の嫌銀性神経細胞に終わるボタン状終末が，術後 16 時間ころより，その表面がやや粗雑となり，染色性が赤褐色を呈するようになり，やがてその染色性を減じて，小顆粒に断裂し，消失した．しかし，術後 7 日を経ても，なお多数の健常な有髄ならびに無髄線維および神経細胞に終わるボタン状終末が残存しているのが認められた．

カテコールアミン螢光検出法では，精嚢の固有層内・筋層内・動脈周囲の各神経網内のカテコールアミン螢光陽性線維，ならびに骨盤神経節内のカテコールアミン螢光陽性の神経細胞には，術後 7 日を経ても変化が認められなかった．

アセチルコリンエステラーゼ活性検出法では，精嚢の固有層内・筋層内・動脈周囲の各神経網内のアセチルコリンエステラーゼ活性陽性線維には，術後変化を認めなかった．しかし，正常状態で骨盤神経節内に存在したアセチルコリンエステラーゼ活性陽性の神経線維が，術後 7 日にはその数の減少を示した．しかし，この時期においても，多数の活性陽性線維の残存を認めた．また，骨盤神経節内のアセチルコリンエステラーゼ活性陽性の神経細胞の活性には，術後 16 時間から 7 日にわたって，変化を認めなかった．

電顕観察においては，精嚢の固有層内・筋層内・動脈周囲の各神経網の無髄軸索とそれの神経終末は，I 型・II 型ともに術後 7 日を経ても，なお変性に陥ることなく，正常な微構造を保って残存した．しかし，骨盤神経節の Ad 型神経細胞に終わっている密接シナプスの多数のもの（写真 22）およびクロム親性細胞に終

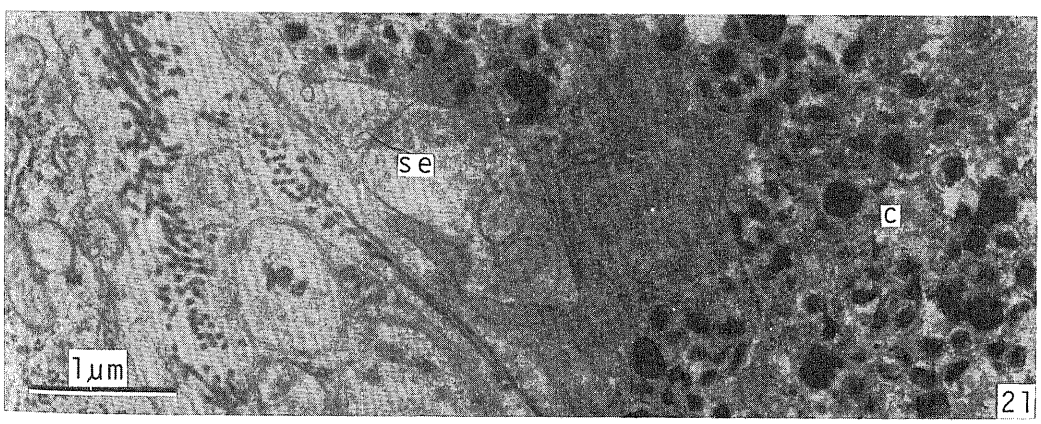


Photo 21. Synaptic nerve ending (se) located on the chromaffin cell (c) in the pelvic ganglion. Many chromaffin granules are seen in the cytoplasm of the chromaffin cell. ×20,000.

わっている密接シナプスの多くのもの（写真 23）にシナプスを作っている軸索終末が，術後 16 時間ころから，明調化変性あるいは暗調化変性[58]に陥り，術後 24 時間以後，完全に崩壊し，不規則塊状の変性産物と化し，変性産物は術後 7 日では完全に消失した．しかし，この時期においても，なお，骨盤神経節の一部の Ad 型神経細胞ならびにすべての Ch 型神経細胞に終わっているシナプス終末は，正常な微構造を保って残存している．Ch 型神経細胞に終わっているシナプス終末で，変性を示したものは認められなかった．

この所見は，下腹神経内を走る神経線維はコリン作動性の交感神経節前線維であり，骨盤神経節内に存在する多数の Ad 型神経細胞，およびかなりの数のクロム親性細胞に終わっていることを示している．また下腹神経を構成する神経線維が直接精嚢に達していないことを示している．

**2．骨盤内臓神経切断後の変化**

骨盤内臓神経を切断した後，上記と同様に，経時的に，精嚢壁内神経要素ならびに骨盤神経節内神経要素の変化を検索した．

写真銀法によると，術後 16 時間ころから，精嚢の固有層内・筋層内・動脈周囲の各神経網の一部の無髄線維軸索が，その表面がやや粗雑となり，染色性が赤褐色を呈するようになり，やがてそれらの無髄軸索は，その染色性を減じて，小顆粒に断裂し，消失する．しかし，術後 7 日を経ても，なお多数の表面平滑な健常な無髄線維軸索が残存する．一方，骨盤神経節においては，大部分の有髄ならびに無髄線維と，嫌銀性神経細胞に終わるボタン状終末が，術後 16 時間から 2 日に，染色性の低下や小顆粒への断裂などの二次変性を示し，術後 7 日までに消失することを認めた．しかし，術後 7 日を経ても，なお，健常な少数の有髄ならびに無髄線維と神経細胞に終わるボタン状終末が残存していた．




Photo 22. Degeneration (d) of the axo-somatic nerve ending in the satellite cell of the Type Ad nerve cell (Ad) of a denervated pelvic ganglion, 24 hr after hypogastric neurectomy. Arrow indicates the catecholamine-positive small granular vesicles in the Type Ad nerve cell. ×20,000.

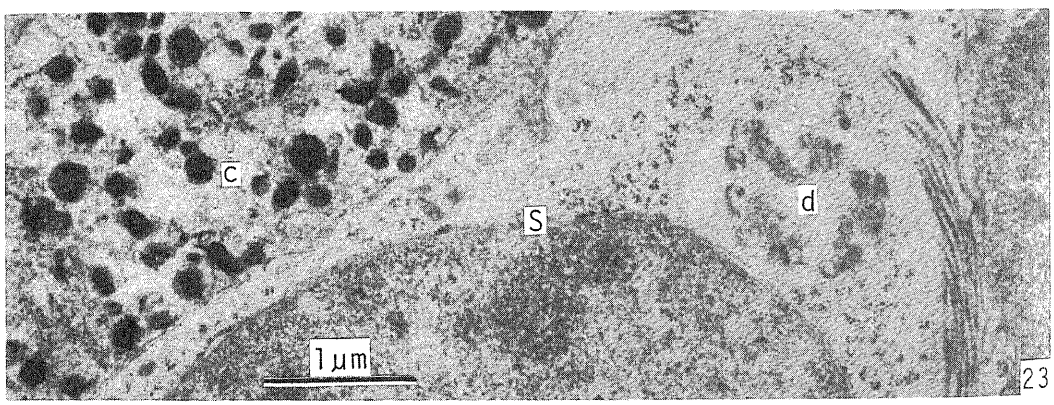


Photo 23. Degeneration (d) of the synaptic ending in the Schwann cell (S) at the chromaffin cell (c) in a denervated pelvic ganglion, 24 hr after hypogastric neurectomy. ×20,000.

カテコールアミン螢光検出法によると，精嚢の固有層内・筋層内・動脈周囲の各神経網内のカテコールアミン螢光陽性線維が，術後24時間以後，一部減少するのを認めた．しかし，術後7日を経ても，多くのカテコールアミン螢光陽性線維が残存した．それに対して，骨盤神経節内のカテコールアミン螢光陽性の神経細胞には，術後7日を経ても，変化が認められなかった．

アセチルコリンエステラーゼ活性検出法によると，精嚢の固有層内・筋層内・動脈周囲の各神経網のアセチルコリンエステラーゼ活性陽性線維には，術後7日を経ても，著明な変化が見られなかった．それに対して，骨盤神経節内の多数のアセチルコリンエステラーゼ活性陽性線維は，術後16時間ころより活性の減弱を示し始め，術後7日までに多数の陽性線維が消失した．しかし，術後7日を経ても，なおかなりの数の活性陽性線維が残存しているのが認められた．それに対して，骨盤神経節内のアセチルコリンエステラーゼ活性陽性の神経細胞の活性には変化が認められなかった．

電顕観察によると，術後16時間ころより，精嚢の固有層内・筋層内・動脈周囲の各神経網の一部のI型神経終末が，二次変性に陥った．すなわち，一部の無髄軸索とこれらの軸索終末は，術後16時間ころより，明調化変性あるいは暗調化変性[58]に陥り，術後24時間以後，完全に崩壊し，不規則塊状の変性産物と化する．変性産物は，術後2日になると，腫大したSchwann細胞内に封入体状になって残るが，術後7日では完全に消失する．しかし，この時期においても，なお多数の無髄軸索とI型およびII型終末が正常な微構造を保って残存している．また，固有層内(写真24)・筋層内(写真25)・動脈周囲（写真26）の各神経網において，術

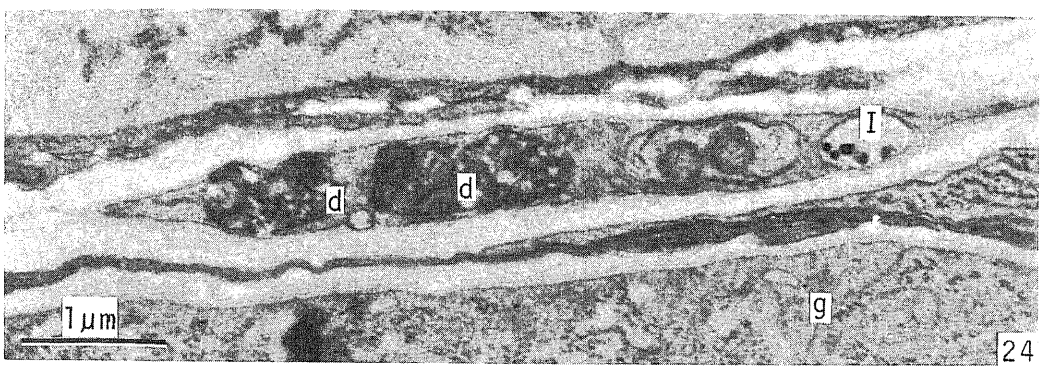


Photo 24. Degenerating axons (d) in the Schwann cell (S) and surviving Type I axonal expansion (I) in a nerve bundle of the intraproprial nerve plexus of a denervated seminal vesicle, 24 hr after pelvic splanchnic neurectomy. g, glandular cell. ×20,000.

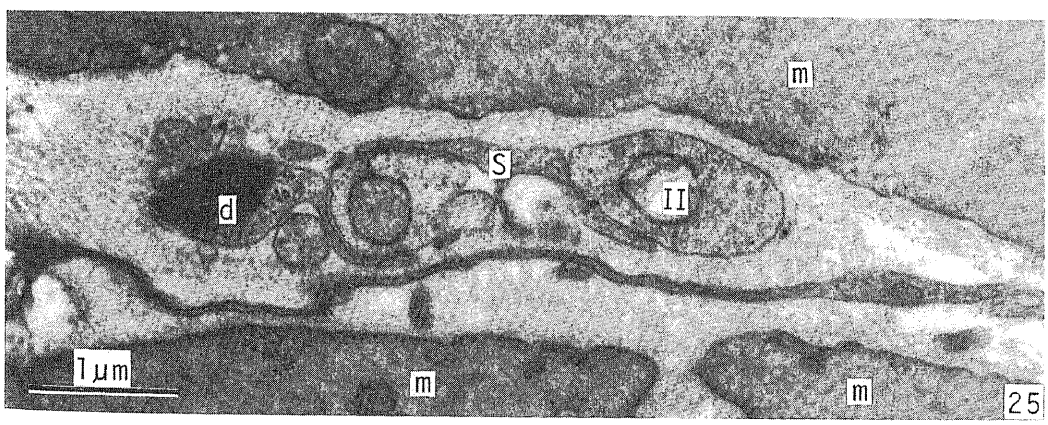


Photo 25. Degenerating axon (d) in the Schwann cell (S) and surviving Type II axonal expansion (II) in a nerve bundle of the intramuscular nerve plexus of a denervated seminal vesicle, 24 hr after pelvic splanchnic neurectomy. m, smooth muscle cell. ×20,000.

後24時間から2日の間に，やや腫大した同一のSchwann細胞内に囲まれて，正常なI型終末あるいはII型終末と終末の変性産物とが同時に存在する所見に，しばしば遭遇した．このとき，筋層の平滑筋細胞に終わっているI型の密接シナプスには変性を認めなかった．

術後骨盤神経節を電顕で観察すると，Ad型神経細胞（写真27）ならびにクロム親性細胞（写真28）にシナプスを作って終わる神経終末の一部と，Ch型神経細胞（写真29）にシナプスを作って終わる神経終末のすべてが，術後16時間ころより二次変性に陥った．しかし，術後7日を経ても，なお，Ad型神経細胞にシナプスを作って終わる神経終末の多数が，正常な微構造を保って残存した．この所見は，骨盤内臓神経内を走る

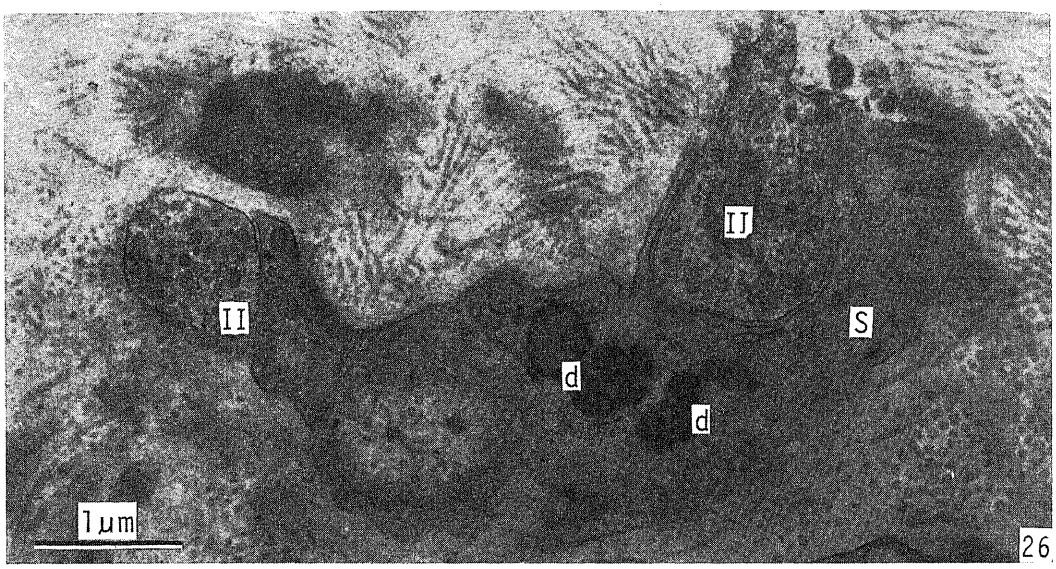


Photo 26. Degenerating axons (d) in the Schwann cell (S) and surviving Type II axonal expansions (II) in a nerve bundle of the periarterial nerve plexus of a denervated seminal vesicle, 24 hr after pelvic splanchnic neurectomy. ×20,000.

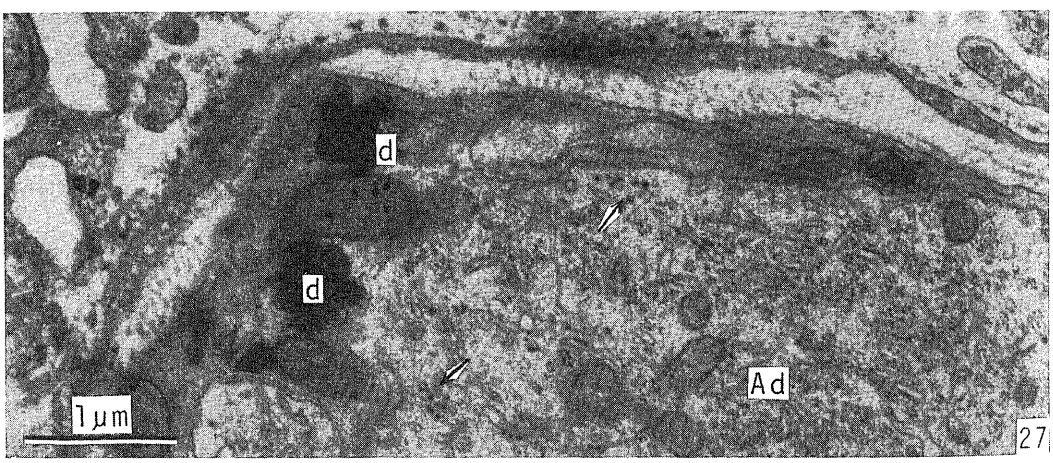


Photo 27. Degeneration (d) of the axo-somatic nerve ending in the satellite cell on the Type Ad nerve cell (Ad) of a denervated pelvic ganglion, 24 hr after pelvic splanchnic neurectomy. Arrows indicate the catecholamine-positive small granular vesicles in the Type Ad nerve cell. ×20,000.

神経線維の大多数は，一部の Ad 型神経細胞とクロム親性細胞ならびにすべての Ch 型神経細胞にシナプスを形成して終わっていることを示している．

**3．骨盤神経節切除後の変化**

骨盤神経節切除後，写真銀法によると，精嚢の固有層内・筋層内・動脈周囲の各神経網の無髄線維軸索のすべてが，術後 16 時間から 2 日に，染色性の低下や小顆粒への断裂などの二次変性像を示し，術後 7 日までに完全に変性消失した．

カテコールアミン螢光検出法では，精嚢の固有層内・筋層内・動脈周囲の各神経網のカテコールアミン螢光陽性線維は，術後 16 時間ころより著しく減少し，24 時間以後，完全に消失した．

アセチルコリンエステラーゼ活性検出法によると，精嚢の固有層内・筋層内・動脈周囲の各神経網のアセチルコリンエステラーゼ活性陽性線維は，術後 16 時間ころより活性の減弱を示し始め，術後 7 日までにその活性は完全に消失した．

電顕観察では，精嚢の固有層内・筋層内・動脈周囲の各神経網のすべての無髄軸索ならびにその I 型あるいは II 型終末が，術後 16 時間から 2 日に二次変性像を示し，術後 7 日までに消失した．

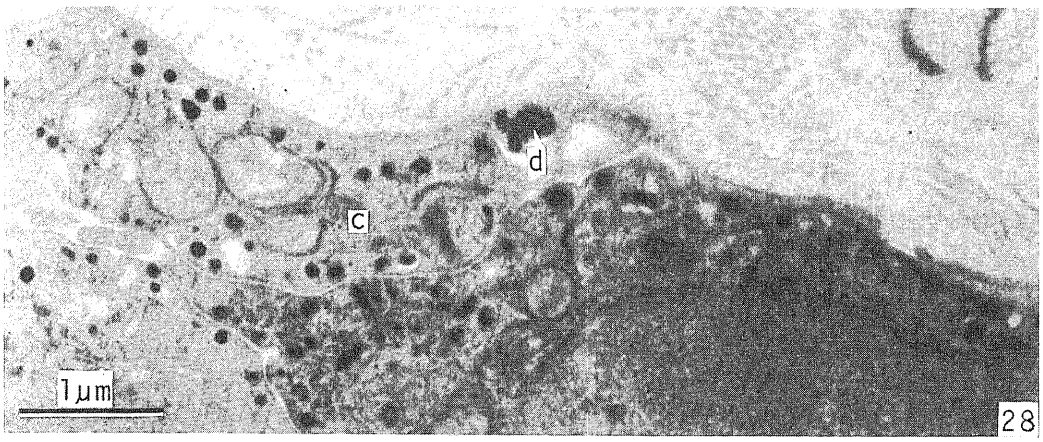


Photo 28. Degeneration (d) of the synaptic ending on the chromaffin cell (c) in a denervated pelvic ganglion, 24 hr after pelvic splanchnic neurectomy. ×20,000.

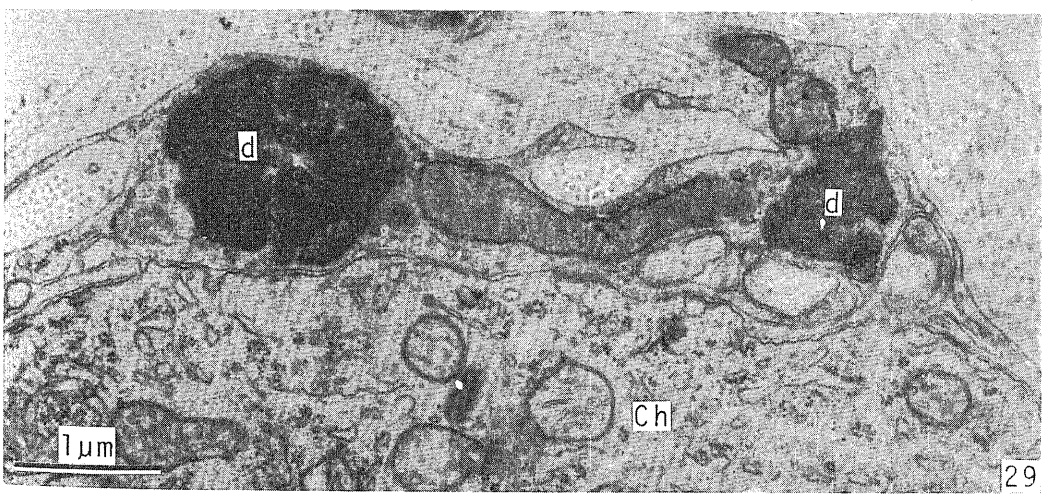


Photo 29. Degeneration (d) of the axo-somatic nerve ending in the satellite cell on the Type Ch nerve cell (Ch) of a denervated pelvic ganglion, 24 hr after pelvic splanchnic neurectomy. ×20,000.

## 考 察

### I．精嚢腺細胞と平滑筋の微構造

Nassonov[59]はマウスの精嚢の光顕観察において，腺細胞内に明調な細胞質に囲まれた分泌顆粒の存在をはじめて報告した．次いでMooreら[60]は，ラットの精嚢腺細胞において同様な顆粒の存在を認め，これの色素による染色性が，腺腔内の分泌物の染色性と同一であることから，この顆粒が分泌顆粒であることを確証した．藤田[33]はマウス精嚢腺細胞の電顕観察を行ない，限界膜に包まれ，内部に電子密度大な小顆粒を含む分泌顆粒の像を報じている．今回の著者の検索においても，腺細胞内に藤田[33]の報じたと同様の微構造を有する分泌顆粒を認め，この分泌顆粒の内容物が腺腔内の分泌物と同一の電子密度を呈することが明らかとなった．分泌顆粒の分泌様式に関しては異論がある．Aitken[41]は，ヒツジの精嚢の光顕所見において，大場[40]はラットの精嚢の電顕所見において，それぞれ腺細胞の遊離面に，分泌顆粒を含む細胞質の突出があるとして，離出分泌(apocrine secretion)を主張した．しかしLinら[37]はハムスターについて，Plöen[31]はヒツジについて，それぞれ電顕検索において，分泌顆粒を含む細胞突起が認められないとして，十分な根拠もなく漏出分泌(eccrine secretion)を主張した．著者の今回の電顕検索では，電子密度大な分泌物質を含む分泌顆粒の限界膜と，腺細胞遊離面の細胞膜との融合点に，開口部が存在し，ここを通じて分泌顆粒内の分泌物質のみが腺腔に出る典型的な開口分泌(eruptcrine secretion)の像が観察された．いわゆる離出分泌を思わせるような像には接しなかった．著者の上記の知見は，精嚢における開口分泌を確実に証明したものといえよう．

精嚢の筋層に関しては，すでにAl-Zuhairら[16]が，モルモットの精嚢では輪状筋層が発達し，尿道近傍部においてのみ，付加的に外縦筋層が存在すると報告している．今回のマウスの例においては，よく発達した輪走筋の内外に，散在性の外縦筋層と，縦走ないし斜走性の最内筋層の存在が認められ，また排出管の部位では固有の筋層を欠き，尿道と共通に，骨格筋性の尿道括約筋によって囲まれていることが判明した．精嚢筋層の平滑筋細胞の微構造に関して，Aumüller[32]は，サルの精嚢の電顕観察において，平滑筋細胞間に密接結合(close contact)の存在を認めたが，細隙結合(gap junction)の存在を否定した．しかし今回のマウスの例では，平滑筋細胞の細胞膜同士が約20Åの間隙をもって限局的に接する細隙結合(gap junction)様の像に接した．但し著者は割断レプリカ標本による検索を行なっていないので，この部における膜内粒子の存否を確め得なかった．したがって今回は細隙結合様の構造を見い出したと報ずるにとどめた．今回著者が得たと同様な細隙結合様の構造は，瞼板筋[61]や眼窩筋[62]の平滑筋においても見い出されている．

### II．精嚢の神経支配

Falckら[12]は初めて，螢光検出法によって，モルモットの精嚢壁の神経網中にカテコールアミン螢光陽性の神経線維の存在を報告した．その後，Dentら[42]は，ウサギの精嚢について，電顕によるコリンエステラーゼ証明法により，その固有層内に，アセチルコリンエステラーゼ活性陽性で，無顆粒性小胞を含む神経軸索の存在を報告した．Al-Zuhairら[16]は，モルモットの精嚢の組織化学的検索において，カテコールアミン螢光陽性線維とアセチルコリンエステラーゼ活性陽性線維の存在を再確認し，さらに過マンガン酸カリ固定を施した材料の電顕観察によって，小顆粒性小胞を含む終末と多数の無顆粒性小胞を含む終末とを報告している．

今回の検索においては，固有層内・筋層内・動脈周囲の各神経網に，その走行中に瘤状腫大を有するカテコールアミン螢光陽性線維とアセチルコリンエステラーゼ活性陽性線維とが共に分布し，固有層内神経網では後者が比較的多く，筋層内および動脈周囲神経網においては前者が比較的多かった．電顕観察では，精嚢内の神経網に，常に小顆粒性小胞を含み，そのほか少数の無顆粒性小胞や大顆粒性小胞を含んでいるI型神経終末と，多数の無顆粒性小胞と，ときに少数の大顆粒性小胞を含んでいるII型神経終末とが見い出された．このようなI型およびII型神経終末は，最近涙腺[58]，瞼板筋[61][63]，眼窩筋[62]などにおいて見い出され，自律神経系の各種侵害実験によって，I型終末がアドレナリン作動性の交感神経系節後ノイロンの終末であり，II型終末が副交感神経系のコリン作動性の節後ノイロンの終末であることが実証された神経終末に，微構造の観点から一致するものである．精嚢の神経網中の上記のI型終末およびII型終末は，その大多数がいわゆる遠距離シナプス(distant synapse)であり，きわめて少数のI型終末が筋層の平滑筋細胞に密接シナプス(contact synapse)を呈して終わっていた．Al-Zuhairら[16]は筋層の平滑筋細胞に対し，小顆粒性小胞を含む終末と無顆粒性小胞を含む終末とが密接シナプスを形成して終わり，無顆粒性小胞を含む終末が腺細胞に密接シナプスを作っていると報じているが，すでに述べたように，著者の検索では，筋層の平滑筋細胞にきわめて少数認めたにすぎず，しかもそれらはすべてI型終末に属していた．

I型終末とII型終末の各神経網に出現する分布密度の検索では，I型とII型の比が，固有層内神経網で1：

10,筋層内神経網では5：3,動脈周囲神経網では7：3で,この数値は固有層内神経網ではII型終末が多く,筋層内神経網と動脈周囲神経網ではI型終末が多いことを示している．このことは，固有層内神経網ではカテコールアミン螢光陽性線維が少なく，アセチルコリンエステラーゼ活性陽性線維が多く，筋層内および動脈周囲神経網では逆に，カテコールアミン螢光陽性線維が多く，アセチルコリンエステラーゼ活性陽性線維が少ないという著者の組織化学的知見とよく一致する．

神経侵害実験において，下腹神経切断後，精嚢の各種神経網のカテコールアミン螢光陽性線維ならびにアセチルコリンエステラーゼ活性陽性線維，および電顕検索において観察されるI型終末とII型終末には変化が認められなかったが，この点はFalckら[12]，Owmanら[13]，Al-Zuhairら[43]の組織化学所見，およびAl-Zuhairら[43]の電顕観察所見とよく一致する．また，Sjöstrand[4]の生化学的ノルアドレナリン定量試験において，下腹神経切断による影響が見られなかったとする知見と，よく符合する．Al-Zuhairら[17)43]は骨盤神経節切除後，精嚢の全神経網が変性に陥る報告をしているが，著者の今回の実験でも彼らの実験結果に一致して，精嚢の神経網中のカテコールアミン螢光陽性線維とアセチルコリンエステラーゼ活性陽性線維のすべてが消失し，同時に電顕的に，I型終末とII型終末がすべて変性に陥った．このことはアドレナリン作動性のI型終末とコリン作動性のII型終末は，ともに精嚢外部に起始細胞を有するノイロンの終末であることを示している．この問題に関連して，Al-Zuhairら[43]は，骨盤内臓神経切断実験を行ない，精嚢の神経網中のカテコールアミン螢光陽性線維にも，アセチルコリンエステラーゼ活性陽性線維にも，電顕検索において観察される神経終末にも，術後変性を見い出し得なかったと報じているが，著者の今回の骨盤内臓神経切断実験では，術後精嚢の神経網において，カテコールアミン螢光陽性線維の軽度の減少と，電顕的に，細い神経束において少数の終末の変性が観察された．このとき大多数のI型終末とII型終末は変性せず正常に残存する．しかもこの際筋層の平滑筋細胞に密接シナプスを作っているI型終末は変性を示さなかった．以上の事実は，骨盤内臓神経切断後の電顕像において見られた細い神経束中の終末の変性は遠距離シナプスの形のI型終末の一部の変性像であり，このI型終末を形成する神経線維が骨盤内臓神経を通り骨盤神経節を通過して精嚢に達することを示している．Sjöstrand[1]はネコで，腰・仙骨部の交感神経幹を切除すると精管や前立腺の動脈周囲のカテコールアミン螢光陽性線維が著明に減少することを報じているが，上記著者の骨盤内臓神経切断実験における変性軸索終末も，腰・仙骨部の交感幹神経節の神経細胞に起始し，骨盤内臓神経を経由して精嚢に至るものと考えられる．

### III．骨盤神経節内の神経細胞とこれに終わる神経終末

古くLangleyら[64]は，ネコで，下腸間膜動脈神経節への脊髄神経からの交通枝を切断すると，下腹神経に含まれている有髄神経線維の大部分が変性に陥ることを見い出した．さらにLangleyら[65]は，ウサギで，下腹神経の電気刺激による骨盤臓器の収縮にニコチンを作用させる実験に基づき，下腸間膜動脈神経節を通過して，これより末梢に位置する神経節に入る節前線維の多いことを示唆した．これらの報告がなされたにもかかわらず，下腹神経が交感神経系の節後線維を骨盤内臓に送るという従来の説は長く信じられてきた．その後Randら[2]は，モルモットで，自律神経節遮断剤であるヘミコリニウムが，下腹神経刺激による精管の運動を阻害することを見い出し，Sjöstrand[3]は，このRandら[2]の所見を，種々の自律神経節遮断剤で再確認し，下腹神経を構成する神経線維が，下腹神経より末梢の部位で，次位のノイロンに対してシナプスを形成している可能性を指摘した．また，すでに述べたようにSjöstrand[4]は，このことを化学的伝達物質の観点から確かめるため，モルモットで，下腹神経切断10日後の精嚢と精管のノルアドレナリン含有量を生化学的に測定した．その結果，正常な場合に比較して，切断後ノルアドレナリンがほとんど減少しないことを確認し，下腹神経の末梢部にアドレナリン作動性ノイロンが存在することを強く示唆した．その後，Ohlinら[6]は，上記のSjöstrand[4]の所見を，モルモットとラットで再確認し，ついでBentleyら[7]をはじめ多くの研究者[8)~11)]が，上記の自律神経節遮断剤を用いたRandら[2]の所見を，種々の哺乳類の精管・子宮・精嚢について再確認した．

一方，Falckら[12]は，組織化学的方法により，モルモットで，骨盤神経節内にカテコールアミン螢光を発する神経細胞が多数存在することを示した．また，すでに述べたように彼らは，精嚢壁や精管壁に分布するカテコールアミン螢光陽性神経線維は，下腹神経切断により変化を示さないことも明らかにした．これらの組織化学的所見に基づき，彼らは，精嚢壁や精管壁を支配するアドレナリン作動性ノイロンの細胞体が，骨盤神経節内に存在すると結論した．Falckら[12]の所見はOwmanら[13]により，他の種々の哺乳類でも確認された．その後，Mustonenら[26]は，ラットで，電顕検索により，下腹神経をも含めた広範囲な交感神経系の破壊で，骨盤神経節内の神経細胞周囲終末の多くのもの

が変性することを見い出し，骨盤神経節内に交感神経系の節後ノイロンの細胞体が存在すると主張した．さらにWakadeら[14]は，モルモットで，骨盤神経節内にカテコールアミン螢光陽性神経細胞が存在することを再確認するとともに，骨盤神経節から精嚢へ向かって発する神経束を結紮することにより，精嚢壁のカテコールアミン螢光陽性線維が変性消失することを示し，上記の説を支持した．また，すでに述べたように，Al-Zuhairら[43]は，モルモットで，精嚢壁に分布するカテコールアミン螢光陽性線維および電顕観察にて見られる小顆粒性小胞を含む神経終末がともに，下腹神経切断によって全く変化せず，骨盤神経節切除後すべて変性消失する所見を得て，上記の説を支持した．

一方，骨盤神経節は，交感神経に属する下腹神経とともに，副交感神経に属する骨盤内臓神経を受けており，副交感神経節後ノイロンの細胞体を多数含んでいるとの説が古くから一般に受け入れられている[66]．井村[22]は，マウスで，光顕検索により，骨盤内臓神経切断後，骨盤神経節内の神経細胞周囲終末の多くのものが二次変性に陥ることを見い出し，上記の説を支持した．井村[22]の所見は，谷口[23]と中村[24]によってマウスで再確認され，さらに電顕検索においても，山田[25]によってマウスで，Mustonenら[26]によってラットで，骨盤内臓神経あるいは仙骨神経根の切断後に，骨盤神経節内の神経細胞周囲の神経終末が変性することが確認された．

Falckら[12]は，モルモットで，Owmanら[13]は，モルモットとラットとウサギで，骨盤神経節内にはカテコールアミン螢光陽性の神経細胞のほか，陰性の神経細胞も多数存在することを認め，Bellら[18]は，モルモットで，骨盤神経節内にカテコールアミン螢光陽性の神経細胞と陰性の神経細胞が混在していることを再確認するとともに，カテコールアミン螢光陰性の神経細胞がアセチルコリンエステラーゼ活性を示すことを明らかにした．彼らはこの所見により，骨盤神経節は交感神経に属するアドレナリン作動性ノイロンのほか，従来考えられていたように，副交感神経に属するコリン作動性ノイロンの細胞体をも含んでいることを組織化学の面から支持した．

今回の電顕観察において，骨盤神経節内に，小顆粒性小胞を含むAd型神経細胞と，これを含まないCh型神経細胞との2種の神経細胞を見い出した．小顆粒性小胞は，アドレナリン作動性ノイロンの軸索終末に多数含まれている小顆粒性シナプス小胞に類似している．このような小顆粒性小胞は，すでにHökfelt[67]，Van Ordenら[68]，Richardsら[69]によってラットの上頸神経節の神経細胞の細胞体や樹状突起に，多少とも含まれていることが明らかにされてきている．さらに，Van Ordenら[68]とRichardsら[69]は，レセルピン投与後この小顆粒性小胞が消失する知見を得，この顆粒が生体アミンであり，おそらくノルアドレナリンであろうと述べている．この知見を考慮すれば，著者の組織化学的所見に見られたカテコールアミン螢光陽性の神経細胞が，電顕像に見られたAd型神経細胞に相当し，アドレナリン作動性ノイロンであり，組織化学的所見に見られたアセチルコリンエステラーゼ活性陽性の神経細胞が，電顕像に見られたCh型神経細胞に相当し，コリン作動性ノイロンであると考えられる．

神経切断実験によれば，下腹神経切断後，Ad型神経細胞およびクロム親性細胞にシナプスを作って終わる神経終末の多くのものが変性に陥り，一方，骨盤内臓神経切断後，すべてのCh型神経細胞および一部のAd型神経細胞ならびにクロム親性細胞にシナプスを作って終わる神経終末が変性に陥ることが判明した．この所見は，副交感神経系の節前線維は，もっぱら骨盤内臓神経を経由して骨盤神経節に達するが，交感神経系の節前線維は，その大部分が下腹神経を経由し，一部が骨盤内臓神経を経由して，骨盤神経節に至ることを示している．また，この所見は，クロム親性細胞に終わる神経終末は，下腹神経あるいは骨盤内臓神経を経由する交感神経系の節前線維に属することを示している．これに対して，山田[25]は，マウスで，骨盤内臓神経切断後，Mustonenら[26]は，ラットで，下腹神経をも含めた交感神経系破壊あるいは仙骨神経根の切断後，ともに，骨盤神経節内のクロム親性細胞にシナプスを作って終わる神経終末に変性が認められなかったと報告している．山田[25]およびMustonenら[26]は，おそらく，残存終末のみを観察し，神経終末の変性像をとらえることができなかったものと考えられる．

## 結　　論

精嚢の微構造と神経支配を，正常ならびに各種の神経侵害による二次変性実験を施したマウスについて検索し，次の結果を得た．

1．腺細胞の分泌顆粒は開口分泌（eruptcrine secretion）によって内容物を分泌する．筋層の平滑筋細胞相互間に細隙結合（gap junction）様の接着が認められる．

2．骨盤神経節を発して精嚢に入る無髄神経線維は，固有層内・筋層内・動脈周囲神経網を形成し，神経網はカテコールアミン螢光陽性線維とアセチルコリンエステラーゼ活性陽性線維からなり，無髄軸索はその走路に瘤状に腫大した神経終末を形成している．カテコールアミン螢光陽性線維の一部が，骨盤内臓神経切断後消失する．

3．電子顕微鏡的には，上記の軸索腫大部には多数のシナプス小胞が存し，3種の神経網における軸索腫大部の大多数は，この部でSchwann細胞鞘が欠如し，腺細胞あるいは平滑筋細胞に対する遠距離シナプスを呈する．筋層内の一部の軸索腫大部は平滑筋細胞の外面に密接シナプスを形成している．

4．軸索が腫大した神経終末はI型とII型に区分される．I型は常にカテコールアミンを含む小顆粒性小胞を有し，ときに少数の無顆粒性小胞あるいは大顆粒性小胞を有する．II型は多数の無顆粒性小胞を有し，ときに少数の大顆粒性小胞を有する．神経網中の遠距離シナプスはI型終末かII型終末であり，I型とII型の比は，固有層内神経網では1：10，筋層内神経網では5：3，動脈周囲神経網では7：3であった．筋層の平滑筋細胞に終わる密接シナプスはすべてI型終末であった．

5．骨盤神経節には，交感神経節後線維の起始細胞であるカテコールアミン螢光陽性のAd型神経細胞，副交感神経節後線維の起始細胞であるアセチルコリンエステラーゼ活性陽性のCh型神経細胞，およびクロム親性細胞がある．Ad型神経細胞の細胞質や樹状突起の一部にカテコールアミンを含む小顆粒性小胞が存在する．Ad型およびCh型神経細胞には，アセチルコリンエステラーゼ活性陽性で，多数の無顆粒性小胞を含む軸索終末が，軸索細胞体シナプスあるいは軸索樹状突起シナプスを形成して終わっている．両種のシナプスの出現頻度は3：7であった．クロム親性細胞にも外来神経線維が密接シナプス終末を形成している．

6．下腹神経切断後，骨盤神経節のAd型神経細胞に終わる神経終末およびクロム親性細胞に終わる終末の大多数が二次変性に陥る．しかし精嚢の神経網中の神経要素に変化は現われなかった．骨盤内臓神経切断後，骨盤神経節のCh型神経細胞に終わる神経終末のすべてが二次変性に陥り，Ad型神経細胞に終わる終末ならびにクロム親性細胞に終わる終末の少数が二次変性に陥る．同時に精嚢の神経網中の一部のI型神経終末が変性に陥る．骨盤神経節切除後，精嚢の神経要素はすべて二次変性に陥る．

7．I型神経終末はアドレナリン作動性の交感神経節後線維の終末であり，その大部分は骨盤神経節のAd型神経細胞に由来し，一部は交感幹神経節の神経細胞に由来する．II型神経終末はコリン作動性の副交感神経節後線維の終末であり，すべて骨盤神経節のCh型神経細胞に由来する．

8．下腹神経を構成する神経線維が交感神経節後線維からなるとする従来の定説は誤りで，ほとんどすべて交感神経節前線維からなる．骨盤内臓神経には多数の副交感神経節前線維，少数の交感神経節前線維，および少数の交感神経節後線維が含まれている．

## 謝　　辞

稿を終えるにあたって，研究の御指導と御校閲を賜った恩師本陣良平教授に深甚なる感謝の意を表します．また本研究に際し，いろいろ御協力をいただきました解剖学教室の山下利夫助教授，宮下鎮憲技官に感謝いたします．また電子顕微鏡室の西村竹治郎氏，山口稔毅氏，山口浩明氏に厚く御礼を申し上げます．

## 文　　献

1) **Sjöstrand, N. O.**: The adrenergic innervation of the vas deferens and the accessory male genital glands. An experimental and comparative study of its anatomical and functional organization in some mammals, including the presence of adrenaline and chromaffin cells in these organs. Acta Physiol. Scand., **65**, suppl., 257, 1-82 (1965).

2) **Rand, M. J. & Chang, V.**: New evidence for a cholinergic process in sympathetic transmission. Nature, **188**, 858-859 (1960).

3) **Sjöstrand, N. O.**: Inhibition by ganglionic blocking agents of the motor response of the isolated guinea-pig vas deferens to hypogastric nerve stimulation. Acta Physiol. Scand., **54**, 306-315 (1962).

4) **Sjöstrand, N. O.**: Effect of reserpine and hypogastric denervation of the noradrenaline content of the vas deferens and the seminal vesicle of the guinea-pig. Acta Physiol. Scand., **56**, 376-380 (1962).

5) **Burnstock, G. & Holman, M. E.**: Effect of denervation and of reserpine treatment on transmission at sympathetic nerve endings. J. Physiol. (Lond.), **160**, 461-469 (1962).

6) **Ohlin, P. & Strömblad, B. C. R.**: Observations on the isolated vas deferens. Br. J. Pharmacol., **20**, 299-306 (1963).

7) **Bentley, G. A. & Sabine, J. R.**: The effects of ganglion-blocking and postganglionic sympatholytic drugs on preparations of the guinea-pig vas deferens. Br. J. Pharmacol., **21**, 190-201 (1963).

8) **Birmingham, A. T. & Wilson, A. B.**: Preganglionic and postganglionic stimulation of the guinea-pig isolated vas deferens preparation. Br. J. Pharmacol., **21**, 569-580 (1963).

9) **Bower, E. A.**: The characteristics of spont-

aneous and evoked action potentials recorded from the rabbit's uterine nerves. J. Physiol. (Lond.), **183**, 730-747 (1966).

**10) Graham, J. D. P., Al Katib, H. & Spriggs, T. L. B.**: The isolated hypogastric nerve-vas deferens preparation of the rat. Br. J. Pharmacol., **32**, 34-45 (1968).

**11) 大川博通**: モルモット精嚢の神経支配における adrenergic および cholinergic mechanism. 日平滑筋会誌, **9**, 137-146 (1973).

**12) Falck, B., Owman, Ch. & Sjöstrand, N. O.**: Peripherally located adrenergic neurons innervating the vas deferens and the seminal vesicle of the guinea-pig. Experientia, **21**, 98-100 (1965).

**13) Owman, Ch. & Sjöstrand, N. O.**: Short adrenergic neurons and catecholamine-containing cells in vas deferens and accessory male genital glands of different mammals. Z. Zellforsch., **66**, 300-320 (1965).

**14) Wakade, A. R. & Kirpekar, S. M.**: Chemical and histochemical studies on the sympathetic innervation of the vas deferens and seminal vesicle of the guinea pig. J. Pharmacol. Exp. Ther., **178**, 432-441 (1971).

**15) Watanabe, H.**: Adrenergic nerve elements in the hypogastric ganglion of the guinea pig. Am. J. Anat., **130**, 305-330 (1971).

**16) Al-Zuhair, A., Gosling, J. A. & Dixon, J. S.**: Observations on the structure and autonomic innervation of the guinea-pig seminal vesicle and ductus deferens. J. Anat., **120**, 81-93 (1975).

**17) Al-Zuhair, A. G. H., Dixon, J. S. & Gosling, J. A.**: Studies on the autonomic innervation of the guinea-pig seminal vesicle and ductus deferens. J. Physiol. (Lond.), **257**, proceed. Physiol. Soc., 9-11 (1976).

**18) Bell, Ch. & McLean, J. R.**: Localization of norepinephrine and acethylcholinesterase in separate neurons supplying the guinea-pig vas deferens. J. Pharmacol. Exp. Ther., **157**, 69-73 (1967).

**19) Iljina, W. J. & Lawrentjew, B. J.**: Experimentell-morphologische Studien über den feineren Bau des autonomen Nervensystems. III. Über die Innervation der Harnblase. Z. mikrosk. Anat. Forsch., **30**, 543-550 (1932).

**20) Polykarpowa, G. A.**: Experimentell-morphologische Analyse der autonomen Innervation der Harnblase. Z. Anat. EntwGesch., **104**, 378-388 (1935).

**21) Langworthy, O. R. & Murphy, E. L.**: Nerve endings in the urinary bladder. J. Comp. Neurol., **71**, 487-509 (1939).

**22) 井村正人**: 雄性廿日鼠の骨盤臓器に分布する神経, 特に膀胱の神経支配について. 十全医会誌, **63**, 295-322 (1959).

**23) 谷口 光**: 直腸の神経支配について. 十全医会誌, **70**, 548-578 (1964).

**24) 中村 彰**: 骨盤臓器に分布する神経, 特に子宮の神経支配について. 十全医会誌, **70**, 579-605 (1964).

**25) 山田光興**: 骨盤内臓神経と骨盤神経節の電子顕微鏡的研究. 特に骨盤内臓神経切断後のシナプスの変性について. 十全医会誌, **79**, 214-237 (1970).

**26) Mustonen, T. & Teräväinen, H.**: Synaptic connections of the paracervical (Frankenhäuser) ganglion of the rat uterus examined with the electron microscope after division of the sympathetic and sacral parasympathetic nerves. Acta Physiol. Scand., **82**, 264-267 (1971).

**27) 大石博司**: 骨盤神経節の電子顕微鏡的研究. 十全医会誌, **77**, 468-485 (1969).

**28) Kanerva, L. & Teräväinen, H.**: Electron microscopy of the paracervical (Frankenhäuser) ganglion of the adult rat. Z. Zellforsch., **129**, 161-177 (1972).

**29) Dail, W. G. Jr., Evan, A. P. Jr. & Eason, H. R.**: The major ganglion in the pelvic plexus of the male rat. A histochemical and ultrastructural study. Cell Tissue Res., **159**, 49-62 (1975).

**30) Flickinger, C. J.**: Synthesis, intracellular transport, and release of secretory protein in the seminal vesicle of the rat, as studied by electron microscope radioautography. Anat. Rec., **180**, 407-426 (1974).

**31) Plöen, L.**: Electron microscopic observations on the epithelium of ram seminal vesicles. J. Anat., **130**, 507-512 (1980).

**32) Aumüller, G.**: Fine structure of monkey (*Macaca mulatta*) male accessory sex glands, juvenile and adult. Z. mikrosk. Anat. Forsch., **90**, 545-556 (1976).

**33) 藤田正司**: マウス精嚢腺上皮細胞の微細構造の電子顕微鏡的研究. 久留米医会誌, **22**, 536-558 (1959).

**34) Szirmai, J. A. & Linde, P. C. van der**: Effect of castration on the endoplasmic reticulum of the seminal vesicle and other target epithelia in the rat.

J. Ultrastruct. Res., **12**, 380-395 (1965).

35) **Toner, P. G. & Baillie, A. H.**: Biochemical, histochemical and ultrastructural changes in the mouse seminal vesicle after castration. J. Anat., **100**, 173-188 (1966).

36) **Dahl, E. & Hars, R.**: The ultrastructure of the accessory sex organs of the male rat. 10. Effect of chlormadinon. Acta Endocrinol., **80**, 199-208 (1975).

37) **Lin, H.-S. & Wing, T.-Y.**: The influence of activation, removal or denervation of the pineal on the fine structure of the Leydig cell and seminal vesicle epithelium in golden hamsters. Cell Tissue Res., **191**, 367-378 (1978).

38) **Barham, S. S., Lieber, M. M. & Veneziale, C. M.**: Ultrastructural and biochemical studies of guinea pig seminal vesicle during postnanal development and after castration. Invest. Urol., **18**, 13-20 (1980).

39) **Latalski, M., Spruch, T. & Obuchowska, D.**: Ultrastructure of the epithelium of the seminal vesicles after the application of the preparation stimulating the secretory function of the prostate gland. Z. mikrosk. Anat. Forsch., **94**, 952-958 (1980).

40) **大場修司**：ラット精嚢腺の形態学的研究．去勢および男性ホルモン投与時の変化．日泌会誌，**70**, 1313-1330 (1979).

41) **Aitken, R. N. C.**: A histochemical study of the seminal vesicle of the sheep. J. Anat., **89**, 430-439 (1955).

42) **Dent, J., Hodson, N. & Selhi, H.**: Ultrastructural differentiation of fibre types in rabbit seminal vesicles. J. Physiol. (Lond.), **217**, proceed. Physiol. Soc., 7-9 (1971).

43) **Al-Zuhair, A. G. H., Gosling, J. A. & Dixon, J. S.**: Light and electron microscopic studies on the intrinsic innervation of the guinea-pig seminal vesicle following selective axotomy. J. Anat., **124**, 615-625 (1977).

44) **Honjin, R.**: On the nerve supply of the lung of the mouse, with special reference to the structure of the peripheral vegetative nervous system. J. Comp. Neurol., **105**, 587-626 (1956).

45) **羽岡直樹**：マウス頬筋の神経支配，特に運動終板の超微構造とその顔面神経切断後の変化．十全医会誌，84, 135-158 (1975).

46) **大和一夫**：Chromatolysis の電子顕微鏡的解析．十全医会誌，**60**, 510-528 (1958).

47) **Furness, J. B., Costa, M. & Wilson, A. J.**: Water-stable fluorophores, produced by reaction with aldehyde solutions, for the histochemical localization of catechol- and indolethylamines. Histochemistry, **52**, 159-170 (1977).

48) **Nakamura, T.**: Application of the Faglu method (Furness et al.) for the histochemical demonstration of catecholamine to the cryostat section method. Acta Histochem. Cytochem., **12**, 182 (1979).

49) **Karnovsky, M. J. & Roots, L.**: A "direct-coloring" thiocholine method for cholinesterases. J. Histochem. Cytochem., **12**, 219-221 (1964).

50) **Nakamura, T. & Torigoe, K.**: Simultaneous visualization of catecholamine fluorescence and cholinesterase activity in the peripheral autonomic nerve. Acta Histochem. Cytochem., **12**, 569 (1979).

51) **佐藤泰山**：超薄切片用鉛染色法の一改良法．J. Electron Microsc. (Tokyo), **17**, 158-159 (1968).

52) **Trazer, J.-P. & Richards, J. G.**: Ultrastructural cytochemistry of biogenic amines in nervous tissue: Methodologic improvements. J. Histochem. Cytochem., **24**, 1178-1193 (1976).

53) **Honjin, R., Izumi, S. & Ôsugi, H.**: The distribution and morphology of argentophile and argentophobe nerve cells in the myenteric plexus of the digestive tube of the mouse: A quantitative study. J. Comp. Neurol., **111**, 291-316 (1959).

54) **Jabonero, V.**: Die plexiforme Synapse auf Distanz und die Bedeutung der sogenannten interkalären Zellen. Acta neuroveg., **19**, 276-302 (1959).

55) **Honjin, R., Takahashi, A. & Tasaki, Y.**: Electron microscopic studies of nerve endings in the mucous membrane of the human intestine. Okajimas Folia Anat. Jpn., **40**, 409-427 (1965).

56) **Richardson, K. C.**: The fine structure of autonomic nerve endings in smooth muscle of the rat vas deferens. J. Anat., **96**, 427-442 (1962).

57) **本陣良平**：神経線維の微細構造．細胞，**3**, (6), 2-10 (1971).

58) **中泉裕子**：マウス外涙腺の神経支配，特に腺内神経終末の超微構造と導管伴行神経束切断後の神経終末および腺細胞の変化について．十全医会誌，**86**, 686-713 (1977).

59) **Nassonov, D.**: Das Golgische Binnennetz und seine Beziehungen zu der Sekretion. (Fortsetzung.)

Morphologische und experimentelle Untersuchungen an einigen Säugetierdrüsen. Arch. mikrosk. Anat., **100**, 433-472 (1924).

**60) Moore, C. R., Hughes, W. & Gallagher, T. F.**: Rat seminal-vesicle cytology as a testis-hormone indicator and the prevention of castration changes by testis-extract injection. Am. J. Anat., **45**, 109-130 (1930).

**61) 山下利夫**：マウス瞼板筋の形態と微構造について．十全医会誌，88, 1-12 (1979).

**62) 田中広昌**：マウス眼窩筋の構造と神経支配．十全医会誌，**91**, 1-20 (1982).

**63) Yamashita, T. & Honjin, R.**: Fine structure, origin, and distribution density of the autonomic nerve endings in the tarsal muscle in the eyelid of the mouse. Cell Tissue Res., **222**, 456-465 (1982).

**64) Langley, J. N. F. R. S. & Anderson, H. K. M. A.**: The constituents of the hypogastric nerves. J. Physiol. (Lond.), **17**, 177-191 (1894).

**65) Langley, J. N. F. R. S. & Anderson, H. K. M. B.**: The innervation of the pelvic and adjoing viscera. Part V. Position of the nerve cells on the course of the efferent nerve fibres. J. Physiol. (Lond.), **19**, 131-139 (1896).

**66) Mitchell, G. A. G.**: Anatomy of the autonomic nervous system, p301-308, E. & S. Livingstone Ltd., Edinburgh & London, 1953.

**67) Hökfelt, T.**: Distribution of noradrenaline storing particles in peripheral adrenergic neurons as revealed by electron microscopy. Acta Physiol. Scand., **76**, 427-440 (1969)

**68) Van Orden, L. S. III, Burke, J. P., Geyer, M. & Lodoen, F. V.**: Localization of depletion-sensitive and depletion-resistant norepinephrine storage sites in autonomic ganglia. J. Pharmacol. Exp. Ther., **174**, 56-71 (1970).

**69) Richards, J. G. & Tranzer, J. P.**: Localization of amine storage sites in the adrenergic cell body. A study of the superior cervical ganglion of the rat by fine structural cytochemistry. J. Ultrastruct. Res., **53**, 204-216 (1975).

**Structure and Innervation of the Seminal Vesicle of the Mouse**

Kan Taketo, Department of Anatomy, School of Medicine, Kanazawa University, Kanazawa, 920 – J. Juzen Med. Soc., **94**, 343–369 (1985).

**Key words:** seminal vesicle, adrenergic nerve fiber, cholinergic nerve fiber, pelvic ganglion, mouse

## Abstract

The present study was performed to examine the structure and innervation of the seminal vesicle of the mouse, by light and electron microscopy. The secretory granules of the glandular cells show eruptcrine secretion. A gap junction-like structure is found among the smooth muscle cells of the muscular layer. The unmyelinated nerve fibers form intraproprial, intramuscular, and periarterial nerve plexuses. When studied with histochemical methods, these plexuses show both catecholamine-positive and acetylcholinesterase-active varicose fibers. In electron micrographs, the varicosities of the unmyelinated axons are shown to be axonal expansions containing many synaptic vesicles. Most of the axonal expansions show distant synapses partly lacking a Schwann cell sheath and facing the glandular cells or smooth muscle cells of the muscular layer and artery, at a relatively wide distance of 0.1 to 1.0 $\mu$m. A few of the axonal expansions represent contact synapses located on the smooth muscle cells of the muscular layer. The expansions can be classified into two types: Type I, synaptic endings having small granular vesicles; and Type II, synaptic endings having agranular vesicles. The ratio in number of Type I to Type II was 1 : 10 in

the intraproprial plexus, 5 : 3 in the intramuscular plexus, and 7 : 3 in the periarterial plexus. The contact synapses belong to the Type I synaptic ending. The pelvic ganglion is shown to contain many nerve cells and several chromaffin cells. These nerve cells can be classified into two types: Type Ad, nerve cells having catecholamine-positive small granular vesicles; and Type Ch, nerve cells not having small granular vesicles, but showing strong acetylcholinesterase activity. The nerve endings in the pelvic ganglion show strong acetylcholinesterase activity and contain agranular synaptic vesicles. They represent contact synapses in the form of axo-somatic or axo-dendritic synapses.

The results, obtained from experiments by hypogastric and pelvic splanchnic neurectomy and pelvic ganglionectomy, indicate that Type I corresponds to the synaptic ending of the adrenergic fiber originating mainly from the Type Ad nerve cell in the pelvic ganglion and partly from the lumbar or sacral sympathetic ganglia by way of the pelvic splanchnic nerve; while Type II corresponds to the synaptic ending of the cholinergic nerve fiber derived from the Type Ch nerve cell in the pelvic ganglion.