マウス滑液膜の発育と超微構造

メタデータ	言語: jpn 出版者: 公開日: 2017-10-04 キーワード (Ja): キーワード (En): 作成者: メールアドレス: 所属:
URL	http://hdl.handle.net/2297/8698

金沢大学十全医学会雑誌　第87巻　第1号　70—89（1978）

マウス滑液膜の発育と超微構造

金沢大学医学部病理学第一講座（主任：梶川欽一郎教授）
岡　田　保　典

（昭和53年1月10日受付）

関節の様々な病的変化を理解するためには，関節滑液膜の発生，構造及び機能を知ることが必要である．滑液膜の構造や発生に関して，従来いくつかの光顕的及び電顕的研究が報告されているが，多くの未解決な問題点が残されている．例えば，関節腔の形成機序に関しては，酸性ムコ多糖の過剰分泌を重視する説[1)~3)]と，細胞の変性や細胞間マトリックスの融解を重視する説[4)~7)]が対立している．又，滑液膜細胞の構造と機能については，Barlandらは[8)]滑液膜細胞をA型，B型細胞に分類したが，A型，B型細胞の中間型の細胞の存在を指摘する研究者もあり[9)~11)]，それらの細胞の機能については十分解明されていない．さらに，滑液膜の細胞間物質の研究はきわめて少なく，その構成成分の化学的性状に関してはヒアルロン酸を除いてほとんど不明である[12)~14)]．

著者はこれらの諸問題を解明する目的でマウスの胎生期から成熟期までの滑液膜を電顕的に観察し，滑液膜の発生，分化に伴う構造の変化，とくに関節腔の形成過程，滑液膜細胞の形態学的特徴と機能，及び細胞間物質の性状について知見を得たので報告する．

実験材料と方法

材料として，胎生14～18日，生後1，3，5，8，12，15，20，27日，3及び6ヶ月のdd系マウス膝関節滑液膜を用いた．胎生期及び生後27日までのマウスでは，断頭後下肢を大腿部で切断し，膝関節を固定液中で正中矢状断し材料とした．生後3及び6ヶ月のマウスは，頸椎脱臼によって殺し，膝関節を露出後，翼状ヒダを含む膝蓋下脂肪体を採取した．材料は，2.5％グルタールアルデヒド（0.05Mカコジル酸ソーダ緩衝液pH7.4）で4℃，60分間固定後，2％オスミウム酸（0.05Mカコジル酸ソーダ緩衝液pH7.4）で4℃，90分間後固定を行なった．次いでエタノール系列で脱水，エポン812で包埋した．試料はガラスナイフを用い，LKBウルトラトームで超薄切片を作成し，酢酸ウラニール，硝酸鉛の二重染色を行なった．

酸性ムコ多糖及び糖蛋白の検出：上記の各組織について，ルテニウムレッド（以下RRと略す）染色を行なった．RR染色に対してはグルタールアルデヒド・RR混合液で組織を60分間固定し，Vibratomeで100～300μの切片を作成し，この切片をオスミウム酸・RR混合液で固定した．以後は上記と同様の方法で処理し，超薄切片は無染色で観察した．

酵素消化試験：胎生16，18日及び生後3日の滑液膜に各種の酵素を作用させ，細胞間物質の性状を検討した．組織を2.5％グルタールアルデヒド（0.05Mカコジル酸ソーダ緩衝液pH7.4）で4℃，60分間固定後，Vibratomeで100～300μの切片を作成し，3～5時間同緩衝液で十分洗浄した後，37℃で種々の酵素処理を行なった（表1）．酵素処理をした試料は同緩衝液で洗浄後，RR染色を施した．一部の試料には2種類の酵素を順次作用させた（表1）．ただし，コラゲナーゼ消化試験のみは，生後3日と生後3ヶ月の材料について行ない，通常の電顕切片を作成し観察した．対照として酵素を含まない緩衝液でincubateした試料を用いた．

酵素組織化学：酸性フォスファターゼ反応は電顕的及び光顕的に検討した．電顕的検索のためには，2.5％グルタールアルデヒド（0.05Mカコジル酸ソーダ緩衝液pH7.4）で4℃，30～60分間前固定を行なった組織を，3～5時間同緩衝液で洗浄後Vibratomeで50～100μに薄切し，37℃で10～30分間Gomoriの反応液に浸漬した．次いで2％オスミウム酸で90分間再固定し，上記の方法で電顕切片を作成した．光顕的にはアゾ色素法によって酸性フォスファターゼ反応を行なった．

電顕試料は日立H－500型，日本電子JEM100－B

Development and ultrastructure of the mouse synovial membrane. **Yasunori Okada,** Department of Pathology (I), (Director : Prof. K. Kajikawa), School of Medicine, Kanazawa University.

表 1　酵素消化試験の条件

酵　　素	緩　衝　液 (pH)	酵素濃度	作用時間
Streptomyces hyaluronidase (生化学工業)	0.1M Acetate buffer (pH 5.0)	20u/ml	1 − 3 hs.
Chondroitinase ABC (生化学工業)	0.1M Tris-HCl buffer (pH 8.0)	1u/ml	1 − 3 hs.
Neuramidase (半井化学)	0.1M Phosphate buffer (pH 6.8)	1u/ml	3 − 5 hs.
α-Chymotrypsin (Worthington Chemical Co.)	0.08M Tris-HCl buffer (pH 7.8) + 0.1M $CaCl_2$	1mg/ml	10−45 min. (未固定)
Trypsin (Sigma, Type I)	0.08M Tris-HCl buffer (pH 7.8) + 0.1M $CaCl_2$	1mg/ml	10 − 20 min. (未固定)
Papain (Worthington Chemical Co.)	リンゲル液 (pH 6.2) + 1mM EDTA	1mg/ml	10 − 20 min. (未固定)
Collagenase (Sigma, Type III)	0.1M Tris-HCl buffer (pH 7.4) + 0.2M NaCl + 4mM $CaCl_2$	1mg/ml	10 − 20 min. (未固定)

二重酵素消化試験

酵　　素	作　用　時　間
Chondroitinase ABC + Neuramidase	1 h. + 3 hs.
α-Chymotrypsin + Chondroitinase ABC	20 min. + 2 hs.

型電顕で直接倍率 400 − 30,000 倍で撮影した．

光顕的観察：材料を 0.5 % の割に Cetylpyridinium chloride を加えた 10 %中性ホルマリンで室温 1 ～ 2 日間固定後，パラフィン切片を作成し，H・E, PAS，アルシアン青，トルイジン青，鍍銀染色を施こした．酵素組織化学的検査として，上記の酸性フォスファターゼ反応のほか，α-Naphthyl acetate esterase, Chloroacetate esterase 反応を行なった．

結　　果

I. 滑液膜の分化

1．胎生 14 ～ 16 日

この時期で注目される所見は原始関節腔の形成である．胎生 14 ～ 15 日では，すでに形成された軟骨原基間に未分化間葉細胞が増殖し，半月板原基及び滑液膜原基に分化する．原始関節腔は，これらの原基境界部に生ずる不連続性の小裂隙として観察される（写真 1）．

滑液膜原基は未分化間葉細胞の集団としてみられ，辺縁部には多数の毛細血管が存在する．原始関節腔に面した表層では，未分化間葉細胞は腔に平行に配列し，深部にゆくに従って不規則な配列を示す．これらの細胞は核小体の明瞭な大型の核を有し，原形質は狭く，リボゾームに富み少数の粗面小胞体とゴルジ装置がみられる．しばしば有糸核分裂像が観察される．

原始関節腔に面した細胞には時々，原形質の萎縮と電子密度の増加を伴った変性の像が認められる（写真 1）．同様な変性細胞は軟骨原基や滑液膜原基辺縁部にも散在性に観察される．

滑液膜原基の細胞間は，光顕的にアルシアン青染色で陽性を示すが，PAS 染色では陰性である．電顕的には，細胞間は RR 陽性の粒子(直径130～800 Å)とフィラメント（直径50 ～ 150 Å）から成る礎質で占められ，その間に少数のコラゲン線維が散在している．礎質の粒子とフィラメントは互いに結合し，全体として網状構造をつくる．細胞表面は RR 陽性の糖皮で包まれる．

原始関節腔の内容はウラニール・鉛染色標本ではほとんど空虚であるが，RR 染色標本では細胞間の礎質と同様な網状構造で満たされる（写真 2）．

滑液膜原基の細胞の酸性フォスファターゼ反応は光顕的には認め難いが，電顕的に原始関節腔に面するごく少数の細胞に反応陽性のライゾゾームを証明することができる．滑液膜原基細胞の α-Naphthyl acetate esterase と Chloroacetate esterase 反応はともに陰

性である．

2．胎生17～18日

原始関節腔は関節軟骨，半月板，靭帯及び滑液膜原基に沿って連続した関節腔を形成し，多数の毛細血管が滑液膜原基の辺縁から関節腔の直下まで侵入する．この時期になると，滑液膜原基の未分化間葉細胞は関節腔に面した1－2層の細胞と，その下に存在する細胞群に分化する（写真3）．

関節腔に面する細胞は延長した原形質をもって関節腔を覆い，関節腔に向って少数の突起を出す．細胞小器官の発育は一般に乏しく，遊離リボゾームに富む原形質には，小胞，空胞，coated vesicleが比較的目立ち，時々酸性フォスファターゼ陽性のライゾゾームが散在している．その他，少数の拡大した粗面小胞体，糸粒体，ゴルジ装置が同定される．基底膜は全く存在せず細胞間物質が直接関節腔に露出している所もある．

下部の細胞群は，表層近くでは関節腔に平行に配列するが，深部にゆくに従って不規則な配列を示す．これらの細胞は一般に明瞭な核小体をもつ大型の核を有し，原形質にはリボゾーム，粗面小胞体及びゴルジ装置の発育が目立ち，少数の小胞と糸粒体が認められる．時々脂肪滴が認められることがある．酸性フォスファターゼ反応では，陽性物質はほとんど認められず，ゴルジ装置に少量証明されるに過ぎない．

靭帯，関節軟骨及び半月板の表層も，上記と同様な小器官の乏しい細長い未分化滑液膜細胞で覆われる（写真3）．靭帯においては，この細胞は生後も存続するが，関節軟骨や半月板では変性脱落し，軟骨基質が直接関節腔に露出する．

毛細血管の内皮細胞は腫大し，その形は不揃いで細胞表面の凹凸が多い．

以上の未分化滑液膜細胞の細胞間物質は光顕的に，アルシアン青陽性を示し，PAS染色は弱陽性で，鍍銀染色によって少数の好銀線維が証明される．電顕的には細胞間は粒子とフィラメントから成る礎質の網状構造で満たされるが，表層の細胞周囲は後述の関節腔内容と類似した枝状構造が認められる．コラゲン線維の数はやや増加し，表層部では毛細血管周囲や細胞表面に散在性に認められ，深部では所々で線維束を形成する．

関節腔はRR陽性の特有な枝状構造で占められる．この構造物は胎生15～16日の原始関節腔を満たす礎質の網状構造と異なって，剛直性のフィラメントから成り，粒子はほとんど存在しない．フィラメントの直径は530～660 Å（平均570 Å）で，その周囲に様々な量の絮状物質が付着している．絮状物質はフィラメントに比べてRR染色性は劣るが，強拡大で観察すると，フィラメントと絮状物質の境界は不明瞭である．その他，時々RR弱陽性の顆粒状物質（直径約180 Å）の集積がみられることがある．

3．生後3～15日

生後になると，滑液膜の分化が急速に進行する．滑液膜は，光顕的に fibrous type, areolar type と adipose type に分けられているが[15]，本研究では滑液膜の構築が最も明瞭な adipose type を観察の対象とした．

Adipose type の滑液膜は，構成細胞と細胞間物質の差によって，3層に分けることができる．各層の境界は生後3～5日では不明瞭であるが，動物の発育とともに次第に明瞭となる．本論文では各層を関節腔の側からⅠ，Ⅱ，Ⅲ層とし，以下それぞれの層について述べる．

1）第Ⅰ層：第Ⅰ層の細胞は，関節腔に面する1－2層の細胞からなるが，それらの細胞の形態は多様である．ことに生後3～5日ではその傾向が強く，構成細胞の原形質には，小胞，空胞，及び小空胞や高電子密度の無定形物質を入れたライゾゾーム様小体が比較的多い細胞と，後述の第Ⅱ層の線維芽細胞様細胞に類似した構造をもつ細胞及びその中間型の形態を示す細胞が混在する．又，まれに第Ⅲ層の組織球様細胞に類似した細胞も出現する（写真4）．しかし，動物の発育が進むに従って，構成細胞の多様性は減少し，生後15日では細胞小器官は一般に乏しく，小胞，空胞及びライゾゾーム様小体が比較的目立つ細胞が主要な構成細胞となる．

この時期では，関節腔は広く，その内容は標本作成中に脱出するためほとんど空虚となり，腔内面にRR陽性物質が付着している程度である．時々，胎生17～18日の関節腔にみられたと同様な顆粒状物質の集積が観察される．注目すべき所見は，この時期の第Ⅰ層の細胞間は，胎生期にみられたフィラメントと粒子からなる礎質の網状構造に代って，枝状構造で占められることである（写真5）．枝状構造は所々細胞の間から関節腔に延びている．

2）第Ⅱ層：第Ⅱ層には線維芽細胞様細胞とごく少数の組織球様細胞及び豊富な血管が含まれる．線維芽細胞様細胞は，豊富な粗面小胞体とゴルジ装置の発育が特徴的である．その他，microtubules や原形質周辺の小胞の増加が目立つ．

毛細血管は第Ⅰ層の直下まで侵入し，大部分は扁平な内皮細胞で覆われ，内腔は広くしばしば有窓構造を

示す．

細胞間にはウラニール・鉛染色標本では星形粒子を含む無定形物質が散在性に認められ，その中にFLS (Fibrous long spacing) 線維，microfibril 及びコラゲン線維が混在している．星形粒子の直径は約300 Åで，フィラメント状の突起で互いに連なっているようにみえる（写真6）．RR染色ではこの粒子は直径約600 ÅのRR強陽性の粗大粒子としてみられ，粒子間のフィラメント状物質は不明瞭となり，全体としてRR陽性の無定形物質として認められる（写真7）．この無定形物質の集積の間には，第Ⅰ層でみられた枝状構造やフィラメントと粒子からなる礎質の網状構造が介在するが（写真5），これらの構造の中には線維成分はほとんど存在しない．FLS線維の横紋はRR強陽性で，線維軸に平行に走るフィラメントが識別される．

3）第Ⅲ層：生後3～5日では，第Ⅲ層は幼若な疎性結合組織からなり，第Ⅱ層との境界は不明瞭である．第Ⅲ層の主な構成細胞は，幼若な線維芽細胞と組織球様細胞である．前者は明瞭な核小体をもつ比較的大型の核を有し，原形質にはリボゾーム，粗面小胞体及びゴルジ装置の発育が著明で，時々，小型の脂肪滴を有する．

生後3～5日の第Ⅲ層で組織球様細胞の出現が注目される．この細胞は毛細血管の周囲に出現する傾向があり，細胞表面は不規則な入りくみを示し，しばしば偽足様突起を出す．原形質には小胞，coated vesicle，空胞及びdense bodyの発育が目立つ．

その他，毛細血管の周囲に巣状に増殖する細胞が観察される．この細胞は不規則な形の細胞突起をもち，互いに接着して存在するが，小胞，空胞及びdense bodyの発育が比較的目立つ細胞や，粗面小胞体とゴルジ装置の発育が良好な細胞及びその中間の形態を示す細胞が混在している．また深部に脂肪芽細胞が散在性にみられる．第Ⅲ層における毛細血管の内腔は比較的拡張しているが，内皮細胞の有窓構造はみられない．

生後12～15日になると，この幼若な疎性結合組織は第Ⅱ層直下の薄い線維性結合組織と，それらを裏打ちするように発育する脂肪組織に変わる．第Ⅱ層との境界は明瞭となる．

第Ⅲ層の細胞間物質は，生後3～5日では通常の疎性結合組織のそれと同様で，コラゲン線維，microfibril及び礎質からなる．動物の発育が進むに従って，礎質は減少し，コラゲン線維が増加し，生後12～15日では線維束を形成し，周囲に少数のmicrofibrilがみられる．礎質はRR陽性の粒子とフィラメントで構成される網状構造を示す．コラゲン線維が疎に配列した所では，RR陽性粒子が線維表面で横紋に一致して付着し礎質の網状構造に連続する．コラゲン線維束を形成した所では，個々の線維はRR陽性物質で包まれ網状構造の介在はほとんどみられない．

光顕的には，第Ⅰ層と第Ⅱ層を区別することは不可能なので，Ⅰ＋Ⅱ層とⅢ層に分けて観察した．Ⅰ＋Ⅱ層の細胞間は，動物の発育とともにアルシアン青染色の陽性度は低くなり，PAS染色の陽性度は増す．関節液はアルシアン青強陽性で，トルイジン青染色によるメタクロマジアは，pH2.5で陰性，pH3.5，4.1，7.0では強陽性である．PAS染色は陰性である．

酵素組織化学的検査は生後3～4日の材料について行なった．酸性フォスファターゼ反応は光顕的にⅠ＋Ⅱ層の細胞にのみ陽性で，胎生期に比べてその反応は強い．α-Naphthyl acetate esterase及びChloroacetate esterase反応はⅠ＋Ⅱ層の細胞にしばしば陽性であるが，Ⅲ層では少数の陽性細胞がみられるにすぎない．

4．生後27日～6ヶ月

この時期になると，滑液膜は明瞭な3層構造をとり，組織の構築が完成する（写真8）．

1）第Ⅰ層：第Ⅰ層の細胞は，滑液膜の表層に1層に並ぶ扁平な被覆細胞としてみられる．原形質には小胞や空胞のほか一般に小器官は少ない．時々小空胞や高電子密度の無定形物質を入れたライゾゾーム様小体がみられる（写真9）．生後27日以後では時々後述の第Ⅱ層の線維芽細胞様細胞におけると同様，増加した原形質フィラメントと特有な小体をもつ細胞がみられる．又，第Ⅱ層の線維芽細胞様細胞の細胞突起が関節腔を覆うように長く延長している像に遭遇する．延長した細胞突起では小器官は乏しくなり，上述の第Ⅰ層の細胞に類似した構造を示す（写真9）．切片上は，大部分が狭い原形質の断片として認められ，核はほとんど含まれていない．細胞相互の接触はゆるく，所々下部の細胞間物質が関節腔に露出している．又，関節腔内に剝離した細胞も認められる．

関節腔の構造は前述の枝状構造からなり，第Ⅰ層の細胞の糖皮と連続する．生後27日では，枝状構造に付着する絮状物質の量がやや少ない（写真8）．

2）第Ⅱ層：第Ⅱ層には線維芽細胞様細胞と組織球様細胞の2種類の細胞が区別され，前者が常に優勢である．

生後27日以後の線維芽細胞様細胞は，生後3～15日のそれと比較して粗面小胞体とゴルジ装置の発育が一層著明となる．滑面小胞体も増加し，しばしば原形

質周辺に一列ないし多数集在し，あるものは細胞外に開口する像がみられる．この時期の線維芽細胞様細胞で最も注目すべきことは，原形質フィラメントの増加と特有な小体の出現である．

原形質フィラメントは，生後15日では原形質内に散在性にみられるにすぎないが，生後27日以後増加し，生後6ヶ月では延長した原形質の大部分を占めることがまれではない（写真10）．同時にmicrotubulesも増加する．このような細胞は，しばしば核に不規則な入りくみをもち，細胞表面に部分的に基底膜を形成することがある．

特有な小体は，一層の限界膜で包まれた直径150～350mμ（平均230mμ）の円形の小体で，様々な電子密度をもつ無定形物質を入れる（写真11）．無定形物質中には，高電子密度で境界不鮮明な数個の顆粒が認められることがあり，しばしば限界膜との間に低電子密度の間隙をもつ．この小体は原形質に散在性に分布するが，ゴルジ装置の周囲に多くみられる傾向がある．この小体は形態学的にはライゾゾームに類似するが，酸性フォスファターゼ反応は陰性である．

組織球様細胞は，生後3～5日の第Ⅲ層にみられた組織球様細胞に形態学的に類似しているが，偽足様突起が多く，形質膜に所々電子密度の増加を伴った限局性の肥厚がみられるようになる．原形質内には，小胞，空胞，coated vesicle及び酸性フォスファターゼ陽性のdense bodyが豊富である（写真12）．その他，細管状の粗面小胞体が少数散在し，ゴルジ装置は空胞が多い．原形質フィラメントはごく少数しかみられない．線維芽細胞様細胞にみられた特有な小体は全くみられない．

毛細血管は，内腔が拡張し内皮細胞の有窓構造が著しいものが多い．

第Ⅱ層の細胞間は広くなる．その構成は基本的に生後3～12日のそれと同様であるが，線維成分を含む無定形物質は増加する．コラゲン線維は多少とも増加するが線維束をつくることはない．

3）第Ⅲ層：第Ⅲ層は生後12～15日のそれと同じく，第Ⅱ層直下の薄い線維性結合組織と，それに続く脂肪組織からなる．第Ⅱ層と第Ⅲ層の境界部には中等大の動脈が介在する．線維性結合組織は，線維芽細胞とコラゲン線維束からなり，線維芽細胞は脂肪細胞や血管にそって存在する．RR染色標本では，コラゲン線維束間に礎質の網状構造が少数認められる（写真8）．

生後3ヶ月の材料について光顕的組織化学反応を検査すると，Ⅰ＋Ⅱ層はアルシアン青陰性ないし弱陽性で，PAS強陽性である．鍍銀染色ではⅠ＋Ⅱ層では好銀線維が多く，Ⅲ層ではコラゲン線維が認められる．

酸性フォスファターゼ反応は，光顕的にⅠ＋Ⅱ層の細胞のみが陽性である．電顕的に酸性フォスファターゼ反応産物は，第Ⅰ層の細胞ではライゾゾーム様小体に，組織球様細胞では多数のdense bodyの中に証明される（写真12）．線維芽細胞様細胞では，ごく少数のライゾゾームとゴルジ小胞及び粗面小胞体内に認められる．

動物の発育に伴う関節腔，細胞成分及び細胞間物質の変化をまとめると表2の如くである．

Ⅱ．酵素消化試験

酵素消化試験は生後3～4日の材料を主とし，胎生期動物の所見と比較しながら検討した．

1）第Ⅰ層

ヒアルロニダーゼ又はコンドロイチナーゼABCによって，絮状物質を付着した枝状構造は完全に消失する．胎生18日の関節腔内にみられた枝状構造も，同様にこれらの酵素によって完全に消化された．しかし，枝状構造はヒアルロニダーゼとコンドロイチナーゼABCの対照群で部分的な消化を示すものがみられた．第Ⅰ層の細胞の表面を覆う糖皮は上記の2種類の酵素によってもなお残存する．コンドロイチナーゼABC処理後さらにノイラミダーゼで再処理した場合では，多少とも消化されるが，完全に消失しない．しかし，α-キモトリプシン45分処理標本では，糖皮はほぼ完全に消化される．

2）第Ⅱ層

第Ⅱ層の細胞間にみられた粗大粒子とそれを包埋する無定形物質はともにヒアルロニダーゼ処理，コンドロイチナーゼABC処理，ノイラミダーゼ処理，コンドロイチナーゼABCとノイラミダーゼ二重消化（写真13）の場合でも全く消化されない．α-キモトリプシン，パパイン，トリプシンの10～20分処理によって，無定形物質のみが消化される．このため，粗大粒子の形態は明瞭になり，数本の微細フィラメントを連ねたRR陽性の星形粒子として観察される（写真14）．しかし，この無定形物質は，Tris-HCl緩衝液のみでincubateしたα-キモトリプシンとトリプシン消化の対照群においてもほぼ完全に消失することが観察された．星形粒子は，α-キモトリプシン20分処理後コンドロイチナーゼABCを作用させた場合でも消化されずに残存するが（写真15），α-キモトリプシンで45分処理すると完全に消失する（写真16）．

FLS線維はコンドロイチナーゼABCやヒアルロニダーゼで全く消化を受けない．

表　2　滑液膜の発育に伴う構造の特徴

		胎生15—16日	胎 生 17 — 18 日	生 後 3 — 5 日	生後27日—6カ月
関節腔		礎質網状構造 （ヒアルロン酸）	枝状構造（ヒアルロン酸） 顆粒状物質（血漿？）	枝状構造 顆粒状物質	枝状構造 顆粒状物質
細胞成分	Ⅰ	未分化間葉細胞 （滑液膜原基）	表層未分化滑液膜細胞	線維芽細胞様細胞 組織球様細胞 分類困難な細胞	被覆細胞
	Ⅱ		表層下部未分化滑液膜細胞	線維芽細胞様細胞 組織球様細胞	線維芽細胞様細胞 (Myofibroblast) 組織球様細胞
	Ⅲ			幼若線維芽細胞 組織球様細胞 脂肪芽細胞	線維芽細胞 脂肪細胞
細胞間物質	Ⅰ	礎質網状構造(⧺) コラゲン　(±)	枝状構造	枝状構造	なし（関節腔と同じ）
	Ⅱ		礎質網状構造　(⧺) コラゲン　(+)	無定形物質　(+) （糖蛋白）	無定形物質　(⧺)
	Ⅲ			礎質網状構造　(+) コラゲン　(⧺)	礎質網状構造　(±) コラゲン　(⧺)

表　3　酵素消化試験

	RR陽性構造物	酵　　素	判　定
Ⅰ層	枝状構造	sHase*	(⧺)
	糖　皮	α-Chymotrypsin Chase ABC**	(⧺) (−)
Ⅱ層	無定形物質 （粗大粒子を含む）	α-Chymotrypsin Chase ABC	(⧺) (−)
Ⅲ層	礎質網状構造 フィラメント 粒　子	 sHase Chase ABC sHase	 (⧺) (⧺) (+)
	コラゲン線維を包む陽性物質	α-Chymotrypsin + Chase ABC α-Chymotrypsin Chase ABC	(⧺) (+) (−)

sHase*: Streptomyces hyaluronidase
Chase ABC**: Chondroitinase ABC
⧺: 完全消化，+: 部分消化，−: 抵抗

3）第Ⅲ層

コラゲン線維が線維束を形成した所では，個々の線維はRR陽性物質で包まれる．この物質は，ヒアルロニダーゼやコンドロイチナーゼABCでは全く消化されない．しかし，α-キモトリプシン10～20分処理の場合では，コラゲン線維は多少とも疎開し，線維を包むRR陽性物質は不明瞭となり，直径が最大900 Åまでの RR陽性の凝集物に変わる（写真17）．同様な像はトリプシンやパパイン処理の場合でも観察される．この凝集物は，α-キモトリプシン20分処理後コンドロイチナーゼABCを作用させることによって完全に消化される（写真18）．この条件では線維を包むRR陽性物質もほぼ完全に消失する．

礎質の網状構造を構成するフィラメントの大部分は，ヒアルロニダーゼ処理によって消化されるが粒子は部分的に消失するがなお残存する．コンドロイチナーゼABC処理の場合では，フィラメントも粒子も完全に消失する．同様な成績は胎生16日，18日の材料においても観察された．

コラゲナーゼ消化試験：生後3日の材料にコラゲナーゼを作用させると，第Ⅱ層ではコラゲン線維は完全に消失するが，フィラメント状の突起を出した星形粒子，FLS線維及びmicrofibrilは残存する．第Ⅲ層では，コラゲン線維は完全に消化され，多数のFLS線維の出現と microfibril の増加が観察される(写真19)．これに対して，生後3ヶ月の材料の場合には第Ⅱ層では生後3日のそれと同様の結果が観察されるが，第Ⅲ層ではコラゲン線維は消失し，microfibrilが増加するが，FLS線維の出現はみられない（写真20）．

以上の酵素消化試験の成績のうち主なものは，表3に示す通りである．

考　　察

I. 関節腔の形成

関節腔が関節軟骨の間に増殖する未分化間葉細胞の集団の中に形成されることは一般に認められているが，その形成機序については定説がない．光顕的に，形成初期の関節腔の内又は周囲に変性に陥った細胞や組織の崩壊物がみられるという所見から，組織の融解壊死の結果生じた空隙が関節腔にほかならないとする見解が主張された[4)~6)]．Wassilev[7)]はさらに電顕的観察において関節腔の周辺に変性細胞を認め，この見解に支持を与えた．

本研究においても原始関節腔の形成される胎生15～16日に変性細胞が観察された．しかし，その数はごく少なく，関節腔に面した部位ばかりでなく，それより離れた部位にも散在性に認められ，又，酸性フォスファターゼ活性の上昇も証明されなかった．これらの所見から，関節腔が細胞の変性や壊死によって形成されるという見解に賛成することはできない．

一方，原始関節腔はRR陽性のフィラメントと粒子から成る網状構造で満たされ，周囲の滑液膜原基の細胞間を占める礎質の同様な構造と連なっている．細菌性ヒアルロニダーゼによってフィラメントは完全に消化され，粒子は部分的な消化をうけるが，コンドロイチナーゼABCによって粒子もフィラメントも完全に消化される．この成績は上記の網状構造は主としてヒアルロン酸からなり，粒子の部分に少量のコンドロイチン硫酸が含まれていることを示しており，光顕的に細胞間はアルシアン青陽性である所見とも一致する．従って，原始関節腔は滑液膜原基細胞の礎質と同様な酸性ムコ多糖の蓄積によって形成されるものと考えられる．

関節腔の形態がほぼ完成する胎生17～18日では，関節腔はRR陽性の枝状構造で満たされるが，ここでも関節腔に面する細胞間は同様な枝状構造で占められることが注目される．この枝状構造はヒアルロニダーゼで容易に消化されるのでヒアルロン酸から構成されていることは明らかである．原始関節腔のヒアルロン酸との間に形態学的差異がある理由は十分明らかではないが，1つの可能性はヒアルロン酸の濃度が増加することである．枝状構造にはコンドロイチン硫酸を含む粒子が全く含まれていないことはこの可能性を支持する所見である．他の可能性は血液成分が関節腔に混入することである．成熟動物の関節液にはヒアルロン酸のほか多量の血漿成分が含まれていることが知られている[16)]．本研究において関節腔の形成とともに枝状構造のほかに顆粒状物質の凝集が混在することが観察されたが，この物質は血漿蛋白の凝集を表わしているものと推定される．関節腔が急速に拡大する新生仔では，関節腔の直下まで多数の毛細血管が侵入し，これらの毛細血管の内皮には有窓構造が豊富で，活発な物質交換が行なわれることが示唆されるのである．おそらくこれらの毛細血管から濾出した血漿成分が関節腔に貯留するのであろう．上述のように関節腔は滑液膜の礎質と同一物質をいれており，ここを通路として血漿成分が軟骨や半月板などの血管のない組織の栄養を司り，又，代謝産物が移動するものと考えられる．

以上のデータを総合すると，関節腔は構造的にも，化学的性状からも，又機能の面からも滑液膜細胞から産生された酸性ムコ多糖が集積した特殊な結合組織礎質であると理解されるのである．

Ⅱ．滑液膜細胞の分化と機能

胎生14～16日で滑液膜原基を構成する細胞は小器官の乏しい未分化間葉細胞である．この時期の細胞間は多量の酸性ムコ多糖で占められ線維はごく少数しか存在しないので，この未分化間葉細胞の主要な機能は，結合組織礎質の酸性ムコ多糖の産性であると考えられる．産生された酸性ムコ多糖の集積によって原始関節腔が形成されることは既に述べた通りである．

胎生17～18日になると，細胞間のコラゲン線維が増加し，未分化間葉細胞にはコラゲン産生能を反映して，粗面小胞体やゴルジ装置の発育が次第に良好となる．この時期では連続性の関節腔が形成されるが，それに面する細胞は扁平な細長い細胞となり，下部に増殖する上記の細胞とは区別される．この細胞は，遊離状リボゾームが豊富で小器官の発育は乏しく，散在性の拡大した粗面小胞体とゴルジ空胞がみられる点において，滑液膜原基細胞の性質を残しているものと推定され，酸性ムコ多糖の産生によって関節腔の発育に関与しているものと考えられる．

生後になると，滑液膜の構成細胞は急速に複雑となる．本研究では滑液膜を便宜上3層に区別した．Ⅰ，Ⅱ層の細胞は組織化学的に，酸性フォスファターゼ，α-Naphthyl acetate esterase, Chloroacetate esterase の活性が高く，これらの酵素活性がほとんど証明されない第Ⅲ層とは明らかに区別される．

電顕的には第Ⅲ層の構造は一般の結合組織のそれと同様であるのに対し，Ⅰ，Ⅱ層では後述のように細胞の形態及び細胞間物質の性状は甚だ特徴的であるので，Ⅰ，Ⅱ層が滑液膜の固有組織と考えられる．

第Ⅰ層の被覆細胞は一般に狭い延長した原形質をもち細胞小器官の発育が乏しいが，小胞や空胞が比較的豊富で，時々無定形物質や小空胞を入れた大型のライゾゾーム様小体がみられる．生後3～5日では細胞の増殖が活発で，第Ⅰ層の細胞と第Ⅱ層の細胞とはほとんど同様な形態を示すが，この時期を除けば，上記の形態学的特徴は胎生期から成熟期を通じてみられる第Ⅰ層の細胞の目立った特徴である．

第Ⅱ層の細胞は本研究では線維芽細胞様細胞と組織球様細胞とに分けた．線維芽細胞様細胞は生後急速に増加し，動物の発育とともに第Ⅱ層の主要な構成細胞となり同時に後述のように滑液膜に特徴的な細胞間質が増加する．従って，この細胞は滑液膜の形成と維持に必要な滑液膜の固有細胞であるとみなされる．

線維芽細胞様細胞は粗面小胞体とゴルジ装置の発育が良好である点では線維芽細胞に類似するが，一般の結合組織，例えば第Ⅲ層にみられる線維芽細胞と比較すると注目すべき相異が認められる．第1は，細胞の発育とともに原形質フィラメントが著明に増加することである．線維芽細胞には原形質周辺にフィラメントがみられるが，第Ⅱ層のこの細胞ではその量は遥かに多く，原形質全域に及ぶことがまれではない．このような細胞では核に不規則な彎入が出現し，細胞表面に部分的に基底膜様物質が付着していることがある．これらの形態学的特徴はいわゆる myofibroblast に類似する[17)~20)]．

Myofibroblast の原形質フィラメントはアクトミオシンから成り，細胞の収縮に関係するものと考えられている．滑液膜においてこのような細胞が存在することは関節運動と何らかの関係があるかも知れない．

第2の特徴は，線維芽細胞様細胞の中に特有な小体が出現することである．この小体は形態学的にライゾゾームと類似しているが酸性フォスファターゼ反応は陰性である．この小体の本態については今後の研究に待たねばならない．

組織球様細胞は偽足様突起を出し，滑面小胞体と酸性フォスファターゼ陽性の dense body の豊富な存在で特徴づけられ，異物の貪食処理に関与するものと考えられる．

生後3～5日では滑液膜の細胞は活発な増殖を示し，組織球様細胞と線維芽細胞様細胞との区別が容易でない細胞も存在する．しかし，この時期を過ぎると組織球様細胞は線維芽細胞様細胞に比べて著しく減少し，両種の細胞の中間型の細胞は見出されない．おそらく組織球様細胞は滑液膜における機能的要求，例えば生後の関節運動の開始に伴う代謝産物の増加や，関節液に侵入する血漿成分の処理に対応して増殖する細胞であろうと思われる．

第Ⅰ層と第Ⅱ層の細胞の相互関係は困難な問題である．Henrikson ら[9)]は滑液膜表層細胞は未分化細胞の形態を残しており，下部に向って分化するものと推定した．しかし，第Ⅰ層の細胞にしばしば大型のライゾゾーム様の構造が含まれ，関節腔内に脱落する細胞が観察されることは，この層の細胞が他の細胞へ分化する未分化細胞とは考え難い．一方，第Ⅰ層の細胞は多くの場合狭い原形質の延長として認められ，核を有することは甚だまれであり，実際，第Ⅱ層の線維芽細胞様細胞の原形質の一部が関節腔を覆うように延長し，その部分では小胞と空胞が増加し第Ⅰ層の細胞に類似した構造を示す像に遭遇する．又しばしば第Ⅰ層の細胞と線維芽細胞様細胞との間に形態学的移行がみられる．これらの所見から，第Ⅱ層の線維芽細胞様細胞が表層

に移動し第Ⅰ層の細胞となる可能性が大きいものと思われる．このような移動に伴って，関節腔への酸性ムコ多糖を供給するという機能的要求や関節液からうける様々な刺激によって，第Ⅰ層細胞に特徴的な構造に変わるものと推定される．

滑液膜の構成細胞についてはこれまで様々な見解が発表されている．Barland ら[8]はヒトの生検材料について，滑液膜細胞をA,B型の2種類に分類し，A型細胞は著明なゴルジ装置，豊富な偽足，糸粒体，原形質フィラメント及び小胞をもち，B型細胞は粗面小胞体が豊富で，空胞，小胞及び糸粒体は少ないと報告している．その後，A型，B型の中間型の細胞の存在が指摘され，Barland らのA型，B型の構造的特徴自体にも批判が加えられた[9)~11),21)]．著者の線維芽細胞様細胞と組織球様細胞は厳密な意味ではこれまで発表されたいずれの細胞種にも対応しない．この理由は，動物の種類や発育の差による点もあるかも知れないが，これまでの研究では滑液膜の表層と深層とを同じレベルでとらえているのに対し，本研究では，第Ⅰ層の被覆細胞を機能と構造の面から下部の第Ⅱ層の細胞から分けて取扱ったことによるものと思われる．

Ⅲ．細胞間物質

滑液膜の細胞間物質の化学的性質については，ヒアルロン酸を除いてほとんど知られていない[12)~14)]．本研究において，注目された所見は胎生期から生後にかけて細胞間物質の構成に変化がみられたことである．胎生14～16日では既に述べたように，細胞間はRR陽性のフィラメントと粒子から成る網状構造で占められ，酵素消化試験の結果，この構造の大部分はヒアルロン酸を含んでいることが明らかにされた．この時期には細いコラゲン線維が散在性にみられるにすぎない．

胎生17～18日では関節腔は枝状構造で満たされ，滑液膜表層の細胞間も同様な構造で占められる．酵素消化試験の結果，この物質はヒアルロン酸から成ることは既に述べた通りである．

生後の滑液膜は3層に区別されるので，以下各層の主な構成成分について考察したい．

1）第Ⅰ層

生後3～5日までは第Ⅰ層の細胞間は胎生期と同様に枝状構造で占められるが，動物の成熟に伴って第Ⅰ層はほとんど一層の被覆細胞から構成され，細胞は関節腔内のヒアルロン酸と接する．いずれの時期にも細胞表面は RR 陽性のいわゆる糖皮で包まれる． この物質はコンドロイチナーゼ ABC で全く消化されないが，α-キモトリプシンでほぼ完全に消化されることから，一種の糖蛋白であると考えられる．この成績は糖皮はシアル酸を含む糖蛋白であるというこれまでの報告に一致する[22)~25)]．

2）第Ⅱ層

第Ⅱ層で最も注目される細胞間物質は粗大粒子状物質を含む無定形物質で，その間に介在する酸性ムコ多糖の網状構造と明瞭に境される．無定形物質は RR 陽性であるが，ヒアルロニダーゼ，コンドロイチナーゼ ABC，ノイラミダーゼに対して抵抗を示し，α-キモトリプシンその他の蛋白分解酵素によって完全に消化されるので，一種の糖蛋白であると考えられる．無定形物質に含まれる粗大粒子はα-キモトリプシン20分処理で，無定形物質が消化されると，微細フィラメントを連ねた星形粒子として現われる．この星形粒子も RR 陽性であるが，コンドロイチナーゼ ABC に対して抵抗があり，α-キモトリプシンを45分作用させると完全に消化された．従って粗大粒子もまた一種の糖蛋白から構成されているものと考えられる．無定形物質は未固定材料を Tris-HCl 緩衝液に浸漬した場合にも消失するので，それを構成する糖蛋白は粗大粒子の糖蛋白とはゆるく結合しているものと推定される．いずれにしても，第Ⅱ層には糖蛋白を含む細胞間物質が豊富であるということができる．この成績は第Ⅱ層は PAS 陽性，アルシアン青弱陽性であるという光顕所見と一致する．

コラゲン線維，FLS 線維及び microfibril は上記の糖蛋白性の細胞間物質の中に存在し，酸性ムコ多糖の領域にはほとんど認められない．この所見は，これらの線維成分の形成と糖蛋白との間に密接な関係があることを示唆している．一方，コラゲン線維は一般に細く，線維束の形成がみられないことは，滑液膜では線維の成熟が抑制されていることを示唆する．このような細胞間物質の性状は活発な運動と代謝を要求される滑液膜に適応した状態であるということができよう．

線維成分の中で最も注目すべきものは FLS 線維である．この線維はこれまで，様々な生理的又は病的結合組織に見出されている[26)~32)]．滑液膜については，Hirohata[33)] が結核性関節炎において FLS 線維の存在を報告しているが，生理的滑液膜に FLS 線維を見出した報告はない．本研究では生後3日から6ヶ月にわたって，第Ⅱ層の発育とともに多数の FLS 線維が観察された．

FLS 線維の形成機序は明らかではないが，in vitro の実験[34)]から，コラゲンと糖蛋白との相互作用によって形成されるものと推定される．本研究において，

FLS 線維は常に上述の糖蛋白性の細胞間物質の中に出現することは，FLS 線維の形成と糖蛋白が密接な関係をもっていることを示唆する．おそらく，第Ⅱ層の線維芽細胞様細胞から分泌されるコラゲンと糖蛋白の相互作用によって FLS 線維が形成されるものと推定される．

FLS 線維を構成するコラゲンに関して，興味ある所見は FLS 線維形成に対するコラゲナーゼの効果である．従来の報告では，FLS 線維はコラゲナーゼ活性の高い組織にしばしば見出されている[27][28]．滑液膜の第Ⅲ層には，FLS 線維は全く見出されないが，生後 3 日の滑液膜にコラゲナーゼを作用させると，第Ⅲ層のコラゲン線維は消化され，多数の FLS 線維の出現がみられた．しかし，生後 3 ヶ月の場合には，コラゲナーゼによってコラゲン線維は消化されるが FLS 線維は形成されなかった．この成績は幼若動物のコラゲン線維と成熟動物のコラゲン線維はコラゲナーゼによる FLS 線維の形成効果に差異があることを示している．この差異はおそらくコラゲンの分子種（molecular species）の差異に基くものと推定される．

以上の所見を総合すると，滑液膜第Ⅲ層では FLS 線維を形成しやすいコラゲンは幼若動物にのみ存在するのに対して，第Ⅱ層では生後から成熟期に至るまで常に存在するものと考えられる．

3）第Ⅲ層

第Ⅲ層はコラゲン線維とその間を満たす礎質の網状構造から成る．この細胞間物質の構築は他の疎性結合組織のそれと同様である．線維束をつくる個々のコラゲン線維は RR 陽性物質で包まれる．この物質はヒアルロニダーゼ，コンドロイチナーゼ ABC では全く消化されないが，蛋白分解酵素でかなり消失し粗大な凝集物がつくられる．この凝集物の大部分は線維表面の RR 陽性物質に由来すると思われるが，α- キモトリプシンとコンドロイチナーゼ ABC の二重消化試験によってのみ完全に消化されることは，そこに糖蛋白と酸性ムコ多糖が含まれていることを示唆する．

Ghadially ら[10]は滑液膜を表層，中間層，深層に分けているが，著者の Ⅰ，Ⅱ，Ⅲ 層にほぼ一致する．彼等はその細胞間物質について深層では 640 Å 周期のコラゲン線維が存在し，中間層では横紋の明らかでない線維，表層では顆粒状物質がみられると述べ，この像は表層へゆくに従ってコラゲン線維の分解が進行することを示しているものと解釈した．滑液膜に含まれるコラゲン分解酵素については将来の研究が必要であるが，コラゲン線維の分解を示唆する形態学的証拠はなく，むしろこれまで詳しく述べたように各層における細胞間物質の差異は，それぞれの細胞から異なった細胞間物質が産生されることを現わしているものと解釈すべきであろう．

結　　論

滑液膜の発育に伴う超微構造的特徴を明らかにする目的で，胎生 14 日から生後 6 ヶ月の間のマウス膝関節の滑液膜を電顕的並びに酵素組織化学的に観察し，次の成績を得た．

1．原始関節腔は，胎生 16 日で未分化滑液膜細胞から分泌されるヒアルロン酸の集積として出現する．滑液膜の発育とともに関節腔のヒアルロン酸が増加し，下部の毛細血管から血漿成分が侵入することが示唆された．従って関節腔は構造的にも機能的にも滑液膜の特殊な細胞間質とみなされる．

2．生後の adipose type の滑液膜は 3 層に分けられる．表層の被覆細胞（第Ⅰ層），その下部の多数の滑液膜細胞から成る層（第Ⅱ層）及び深部の線維性結合組織と脂肪組織の層（第Ⅲ層）である．

第Ⅱ層の滑液膜細胞は線維芽細胞様細胞と組織球様細胞に区別される．滑液膜の被覆細胞は線維芽細胞様細胞から誘導され，関節腔のヒアルロン酸を産生するものと考えられる．線維芽細胞様細胞は粗面小胞体とゴルジ装置の発育，豊富な原形質フィラメント，及び酸性フォスファターゼ陰性の特有な小体の存在によって特徴づけられ，滑液膜の形成と維持に必要な細胞であるとみなされる．組織球様細胞は線維芽細胞様細胞に比べてその数は少ない．この細胞は滑面小胞体とライゾゾームが多く関節の発育における異物貪食の要求に応じて増殖するものと考えられる．

3．滑液膜第Ⅰ層の細胞間質は関節腔と同じく，主としてヒアルロン酸からなり，第Ⅱ層では糖蛋白を主成分とする無定形物質が豊富で，多数の FLS 線維が含まれ，コラゲン線維は乏しい．第Ⅲ層ではコラゲン線維束と酸性ムコ多糖から成る礎質が観察される．

謝辞：御指導と御校閲を賜わりました恩師梶川欽一郎教授に深謝の意を表します．また，研究遂行に際して御助言，御協力を戴きました教室員各位と電子顕微鏡室技術員の方々に厚く御礼申し上げます．

文　　献

1) **Andersen, H.**: Acta Anat., **46**, 279 (1961).
2) **Andersen, H. & Bro-Rasmussen, F.**: Am. J. Anat., **108**, 111 (1961).
3) **Andersen, H.**: Acta Anat., **58**, 90 (1964).

4) **Key, J. A.** : Cowdry's Special Cytology, 2nd ed., p. 1084, New York, Hoeber, 1932.
5) **Whillis, J.** : J. Anat., **74**, 277 (1940).
6) **Haines, R. W.** : J. Anat., **81**, 33 (1947).
7) **Wassilev, W.** : Z. Anat. Entwickulungesch., **137**, 221 (1972).
8) **Barland, P., Novikoff, A. B. & Hamerman, D.** : J. Cell Biol., **14**, 207 (1962).
9) **Henrikson, R. C. & Cohen, A. S.** : J. Ultrastruct. Res., **13**, 129 (1965).
10) **Ghadially, F. N. & Roy, S.** : Ann. Rheum. Dis., **25**, 318 (1966).
11) **Roy, S. & Ghadially, F. N.** : Ann. Rheum. Dis., **26**, 26 (1967).
12) **Hamerman, D. & Ruskin, J.** : Arthritis Rheum., **2**, 546 (1959).
13) **Blau, S., Janis, R., Hamerman, D. & Sandson, J.** : Science, **150**, 353 (1965).
14) **Highton, T. C., Myers, D. B. & Rayns, D. G.** : New Zealand Med. J., **67**, 315 (1968).
15) **Key, J. A.** : Cowdry's Special Cytology, 2nd ed., p.1053, New York, Hoeber, 1932.
16) **Hamerman, D., Rosenberg, L. & Schubert, M.** : J. Bone Joint Surg., **52**, 725 (1970).
17) **Majno, G. & Gabbiani, G.** : Science, **173**, 548 (1971).
18) **Ryan, G. B., Cliff, W. J., Gabbiani, G., Irlé C., Statkov, P. R. & Majno, G.** : Lab. Invest., **29**, 197 (1973).
19) **Ryan, G. B., Cliff, W. J., Gabbiani, G., Irlé C., Montandon, D., Statkov, P. R. & Majno, G.** : Human Path., **5**, 55 (1974).
20) **Gabbiani, G. & Majno, G.** : Am. J. Pathol., **66**, 131 (1972).
21) **広畑和志・水原貫城・居村茂明・小林郁雄・藤原 朗・佐藤俊久** : 日整会誌, **36**, 871 (1963).
22) **Pease, D. C.** : J. Ultrastruct. Res., **15**, 555 (1966).
23) **Winzler, R. J.** : Int. Rev. Cytol., **29**, 77 (1971).
24) **Martinez-Palomo, A.** : Int. Rev. Cytol., **29**, 29 (1971).
25) **Dermer, G. B.** : J. Ultrastruct. Res., **42**, 221 (1973).
26) **Jakus, M. A.** : J. Biophys. Biochem. Cytol., **2**, 243 (1956).
27) **Pérez-Tamayo, R.** : Lab. Invest., **22**, 137 (1970).
28) **Hashimoto, K., Yamanishi, Y., Maeyens, E., Dabbous, M. K. & Kanzaki, T.** : Cancer Res., **33**, 2790 (1973).
29) **近藤勝彦** : 十全医会誌, **83**, 163 (1974).
30) **寺田 督** : 十全医会誌, **85**, 222 (1976).
31) **北野英一・三輪淳夫・山村弟一・井川一正・桃井文夫・黒田邦彦・梶川欽一郎** : 十全医会誌, **85**, 8 (1976).
32) **北野英一** : 十全医会誌, **86**, 286 (1977).
33) **Hirohata, K.** : Biochemistry and Pathology of Connective tissue, p. 205, Tokyo, Igaku Shoin L. T. D., 1974.
34) **Highberger, J. H., Gross, J. & Schmitt, F. O.** : Proc. Natl. Acad. Sci., **37**, 286 (1951).

写 真 説 明

写真 1. 胎生 16 日. 軟骨原基 (C), 半月板原基 (M) 及び滑液膜原基 (S) の境界部の不連続性の原始関節腔 (↑). 原始関節腔に面して変性細胞 (D) の出現がみられる. ×3,600

写真 2. 胎生 16 日. 原始関節腔 (PJC) は滑液膜原基 (S) と同じ礎質の網状構造で満たされる. RR 染色. ×3,600

写真 3. 胎生 18 日. 関節腔に面した 1～2 層の細胞 (↑) と下部の細胞群. 毛細血管 (Ca) は関節腔直下まで侵入. 関節軟骨 (C) 表層も未分化滑液膜細胞で覆われる. JC : 関節腔. ×5,400

写真 4. 生後 3 日. 第 I, II 層には線維芽細胞様細胞 (F), 組織球様細胞 (H) 及び分類困難な細胞が混在する. ×3,000

写真 5. 生後 8 日. 第 I 層の細胞間を満たす枝状構造. 第 II 層細胞表面には RR 陽性の無定形物質の集在 (Am) がみられ, この物質の間に枝状構造や礎質網状構造が介在. JC : 関節腔. RR 染色. ×9,000

写真 6. 生後 12 日. 第 II 層の星形粒子を含む無定形物質. その中に FLS 線維 (FLS), コラゲン線維 (Co) 及び microfibril (Mf) がみられる. ×45,000

写真 7. 生後 8 日. 第 II 層の無定形物質は RR 陽性を示し, 星形粒子は強陽性の粗大粒子として認められる. RR 染色. ×45,000

写真 8. 生後 27 日. 各層における細胞間物質. 第 I 層 (関節液) の枝状構造 (I). 第 II 層の無定形物質 (II). 第 III 層のコラゲン線維束と礎質網状構造 (III). JC : 関節腔. RR 染色. ×10,800

写真 9. 生後 27 日. 第 I 層の細胞 (↑) は, 狭い原形質に小胞, 空胞及びライゾゾーム様小体をもつ.

関節腔に延びた線維芽細胞様細胞(F)の細胞突起は，第Ⅰ層の細胞に類似した構造を示す．JC：関節腔．×9,000

写真10．生後6ヶ月．線維芽細胞様細胞に多量の原形質フィラメント（Cf）がみられる．特有な小体（↑）．×14,400

写真11．生後6ヶ月．線維芽細胞様細胞．様々な電子密度をもつ無定形物質を入れる特有な小体．sER：滑面小胞体．Mt：Microtubules．×25,000

写真12．生後3ヶ月．酸性フォスファターゼ反応．組織球様細胞における酸性フォスファターゼ反応陽性ライゾゾームを示す．鉛染色．×9,000

写真13-16までは生後3日の滑液膜第Ⅱ層．

写真13．コンドロイチナーゼABC（1時間）＋ノイラミダーゼ（5時間）処理．第Ⅱ層の無定形物質（Am）は全く消化されない．RR染色．×30,000

写真14．α-キモトリプシン20分処理．第Ⅱ層の粗大粒子を包埋する無定形物質は消化され，粗大粒子は微細フィラメントを連ねた星形粒子（↑）に変わる．RR染色．×30,000

写真15．α-キモトリプシン（20分）＋コンドロイチナーゼABC（2時間）処理．星形粒子は抵抗を示す．RR染色．×30,000

写真16．α-キモトリプシン45分処理．星形粒子は完全に消化される．コラゲン線維（Co）とMicrofibril（Mf）は残存．RR染色．×30,000

写真17-18は生後3日の滑液膜第Ⅲ層．

写真17．α-キモトリプシン処理．コラゲン線維(Co)表面のRR陽性物質は粗大な凝集物（↑）に変わる．RR染色．×45,000

写真18．α-キモトリプシン（20分）＋コンドロイチナーゼABC（2時間）処理．コラゲン周囲の粗大凝集物は消失し，線維表面のRR陽性物質もほぼ完全に消化される．Co：コラゲン線維．RR染色．×45,000

写真19．コラゲナーゼ処理．生後3日の第Ⅲ層．コラゲンは完全に消失，FLS線維（FLS）の出現とmicrofibril（Mf）の増加．×30,000

写真20．コラゲナーゼ処理．生後3ヶ月の第Ⅲ層．コラゲン線維は完全に消失，microfibrilが増加するが，FLS線維は出現しない．×30,000

Abstract

Electron microscopic and histochemical studies were made on the developing knee joint synovium of mice 14 embryonic days to 6 months old. The primitive joint cavity could first be demonstrated in 16-day embryos as a result of accumulation of hyaluronic acid which appeared to be secereted from undifferentiated synovial cells. It was suggested that with the development of the synovial membrane the joint cavity contained an increased amount of hyaluronci acid and additional blood plasma infiltrated from subjacent blood capillaries. In postnatal mice the synovial membrane of adipose type was devided into three zones : superficial lining cells, underlying middle zone containing a large number of synovial cells, and deeper zone consisting of the fibro-fatty tissue. Two cell types of synovial cells could be distinguished : fibroblast-like cells and histiocyte-like cells. The superficial lining cells appeared to be derived from the fibroblast-like cells and engaged in secreting hyaluronic acid into the joint cavity. Fibroblast-like cells were characterized by well-developed rough surfaced endoplasmic reticulum, prominent Golgi apparatus, abundant cytoplamic filaments, and acid phosphatase-negative bodies. Histiocyte-like cells were less numerous as compared with fibroblast-like cells and were rich in vesicles and lysosomes.

The extracellular matrix of the superficial zone mainly consisted of hyaluronic acid. The middle zone contained abundant glycoprotein in association with many FLS fibers and a small number of collagen fibers, whereas the deeper zone showed bundles of collagen fibers and the intervening ground substance.

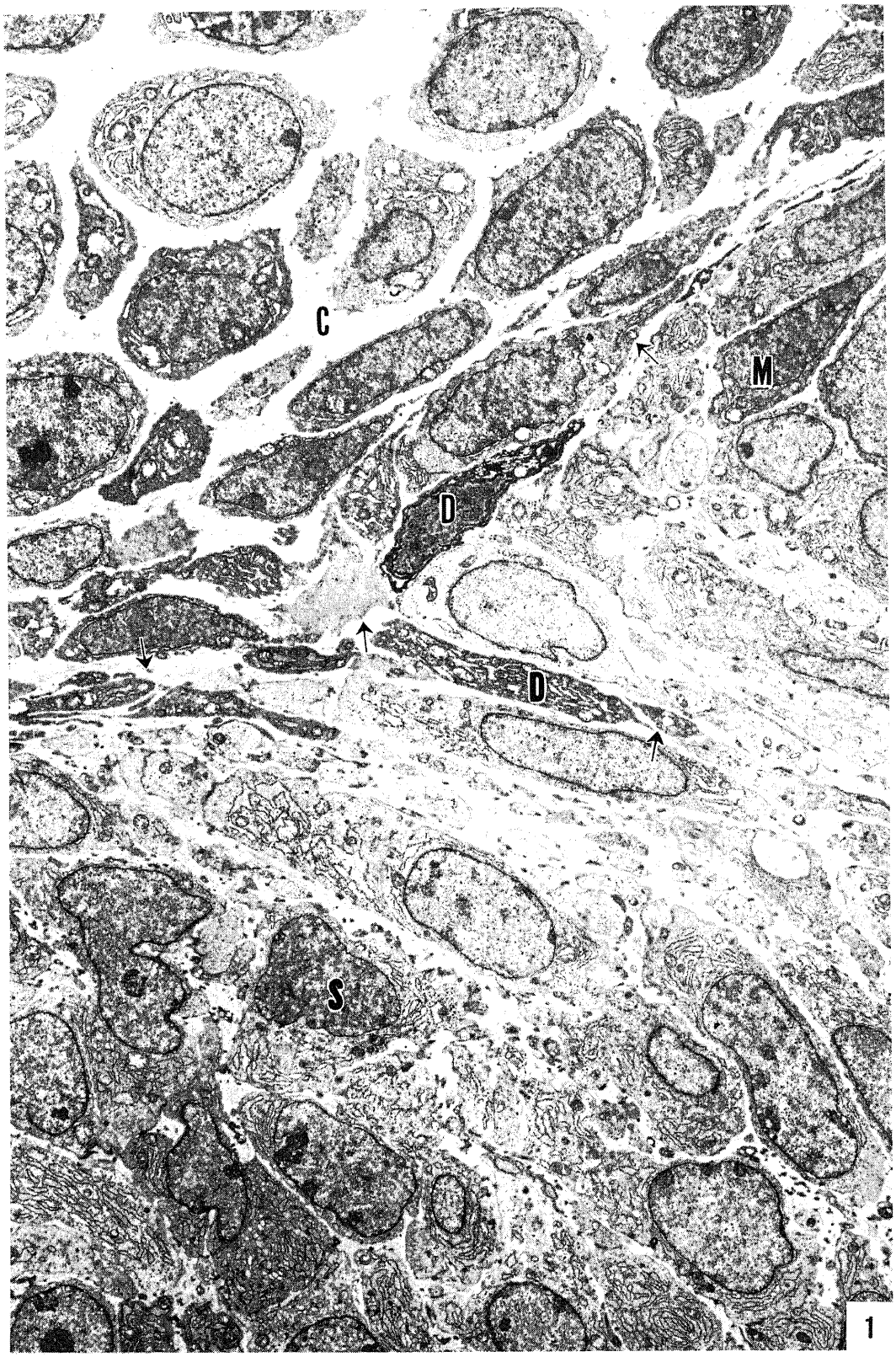
C
M
D
D
S
1

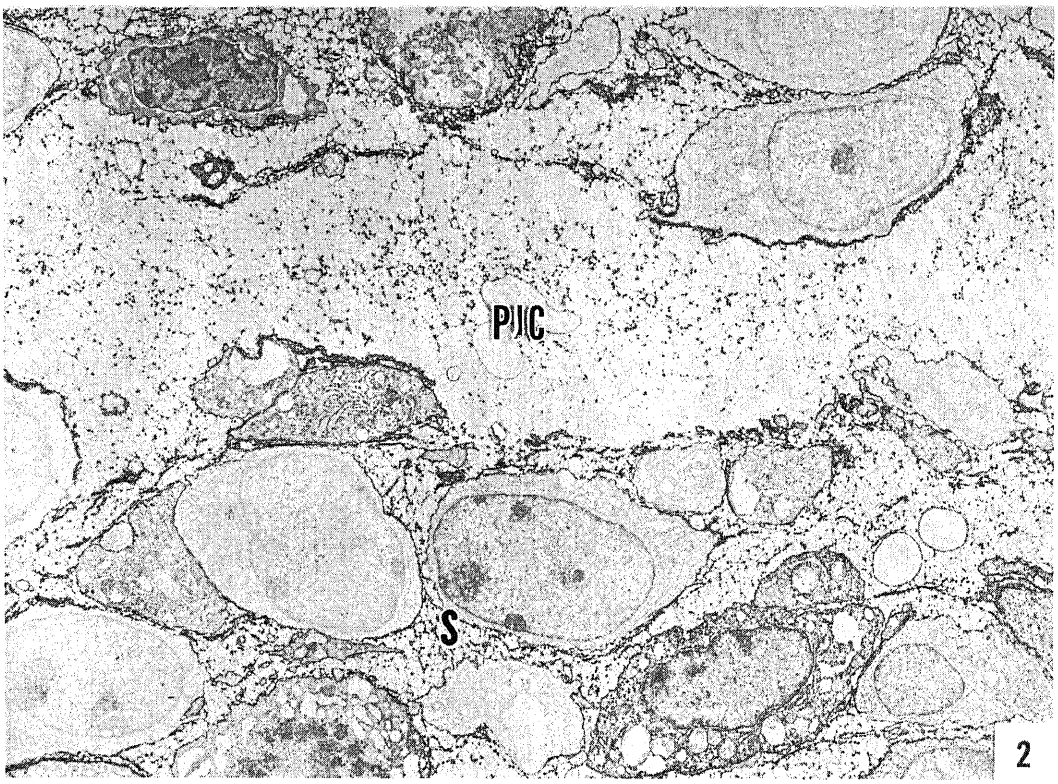
PJC
S
2

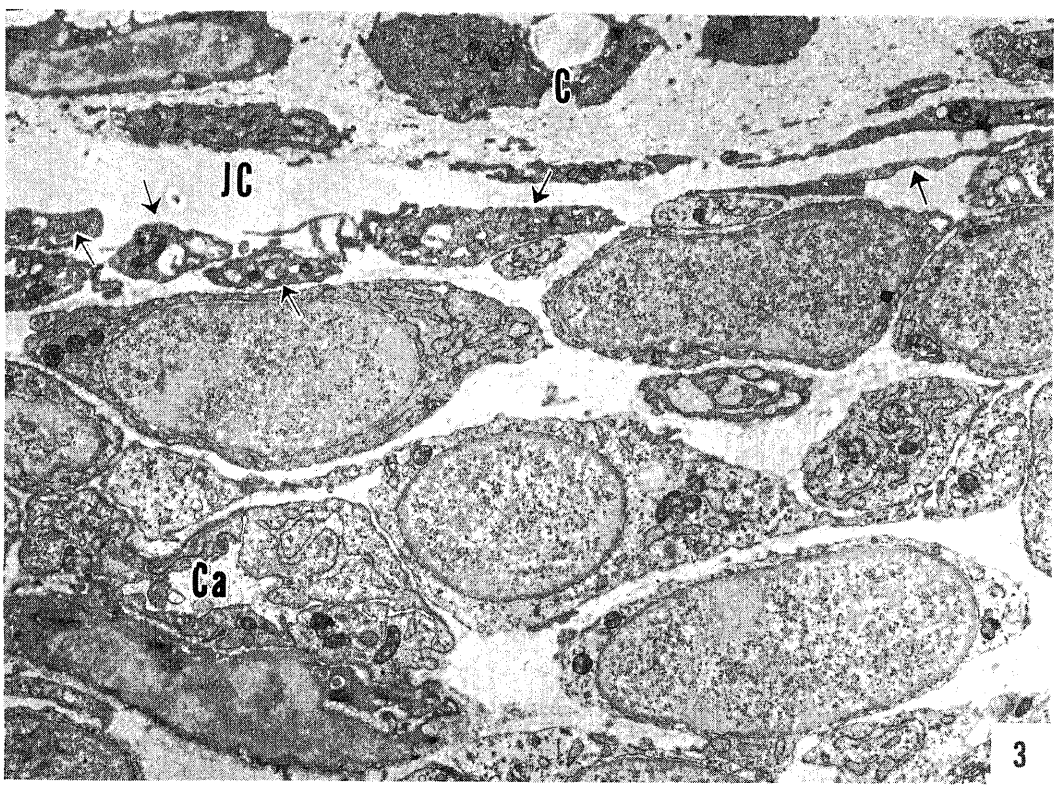
C
JC
Ca
3

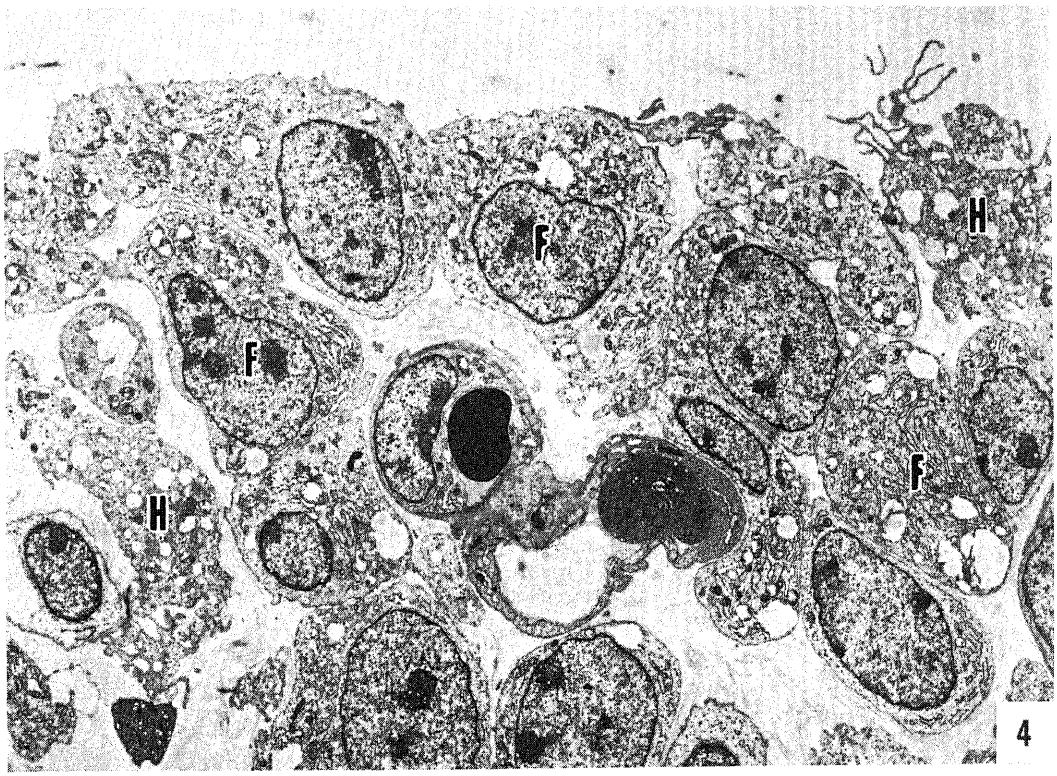

4

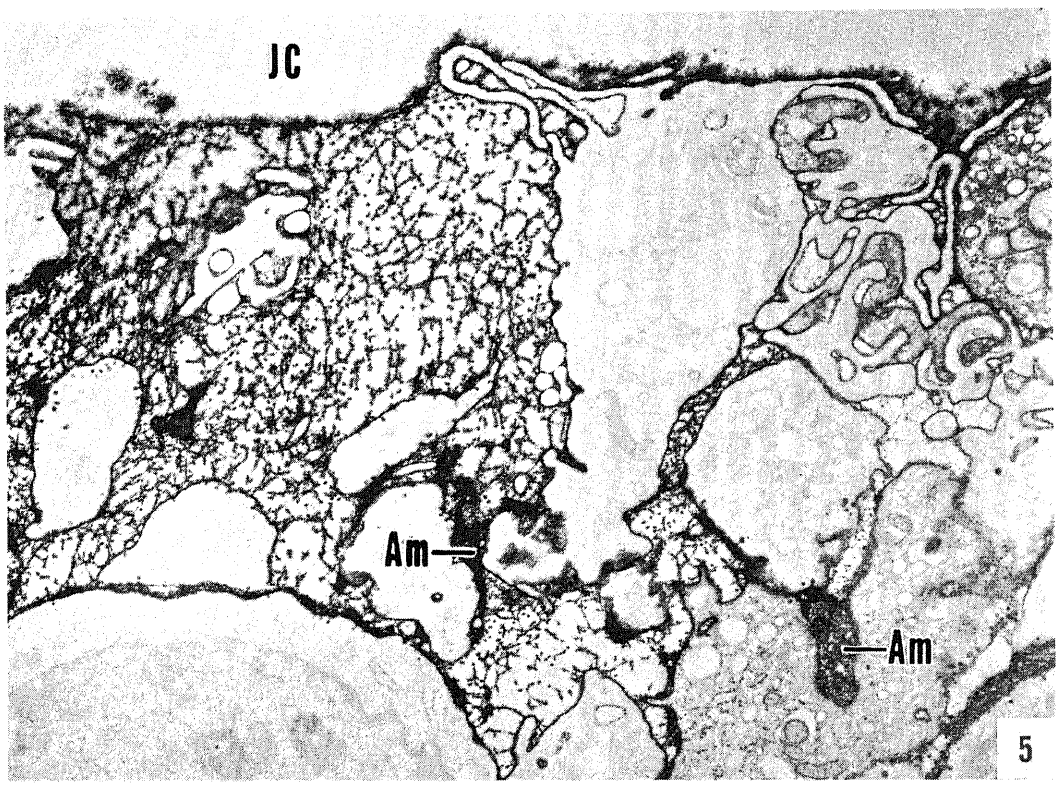

5



6



7

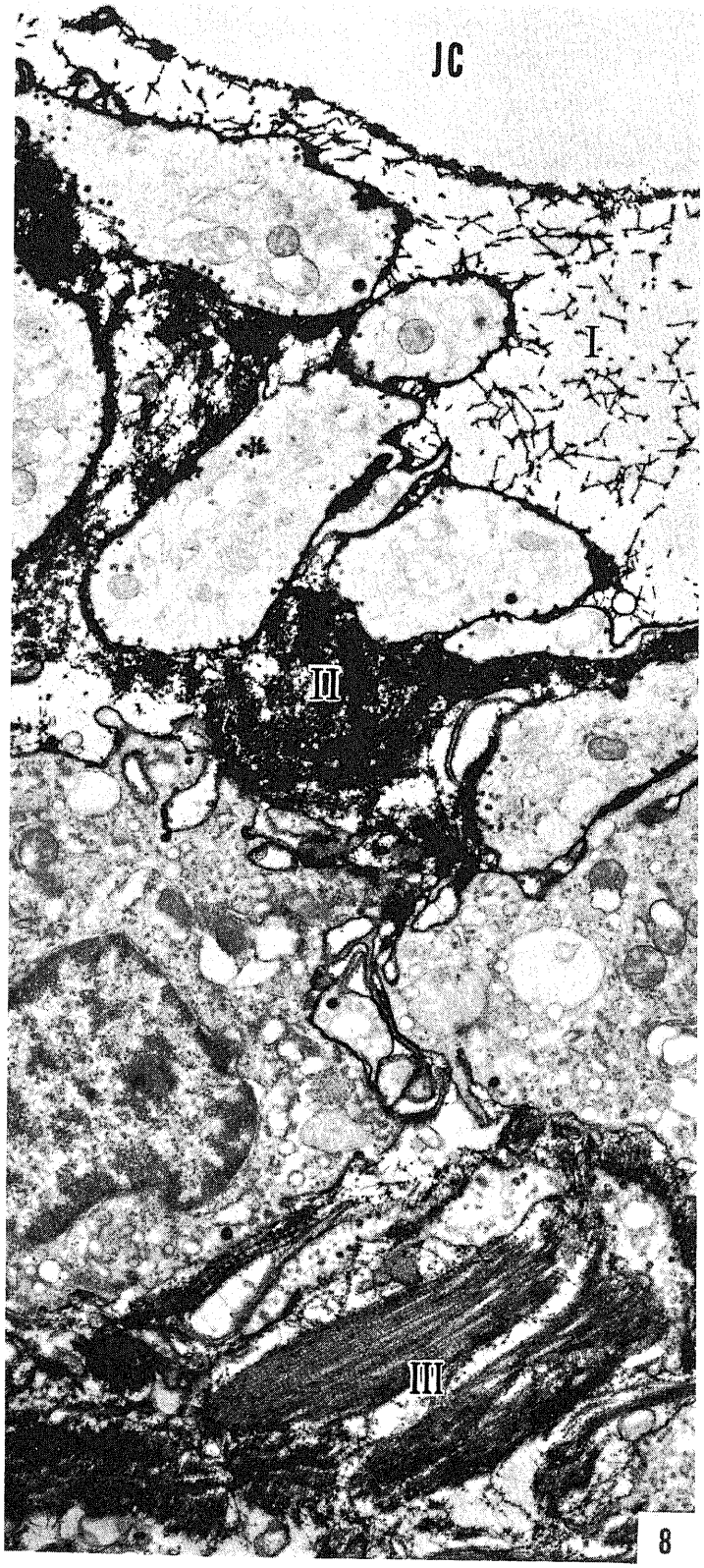

8

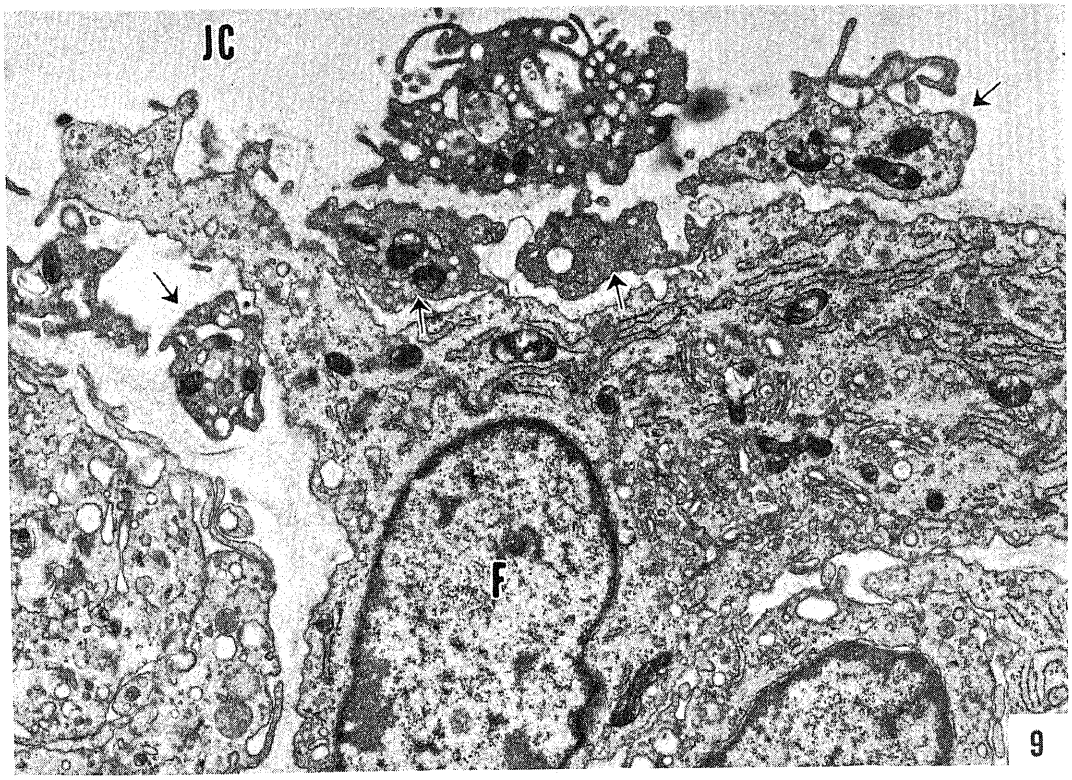
JC
F
9

Cf
10

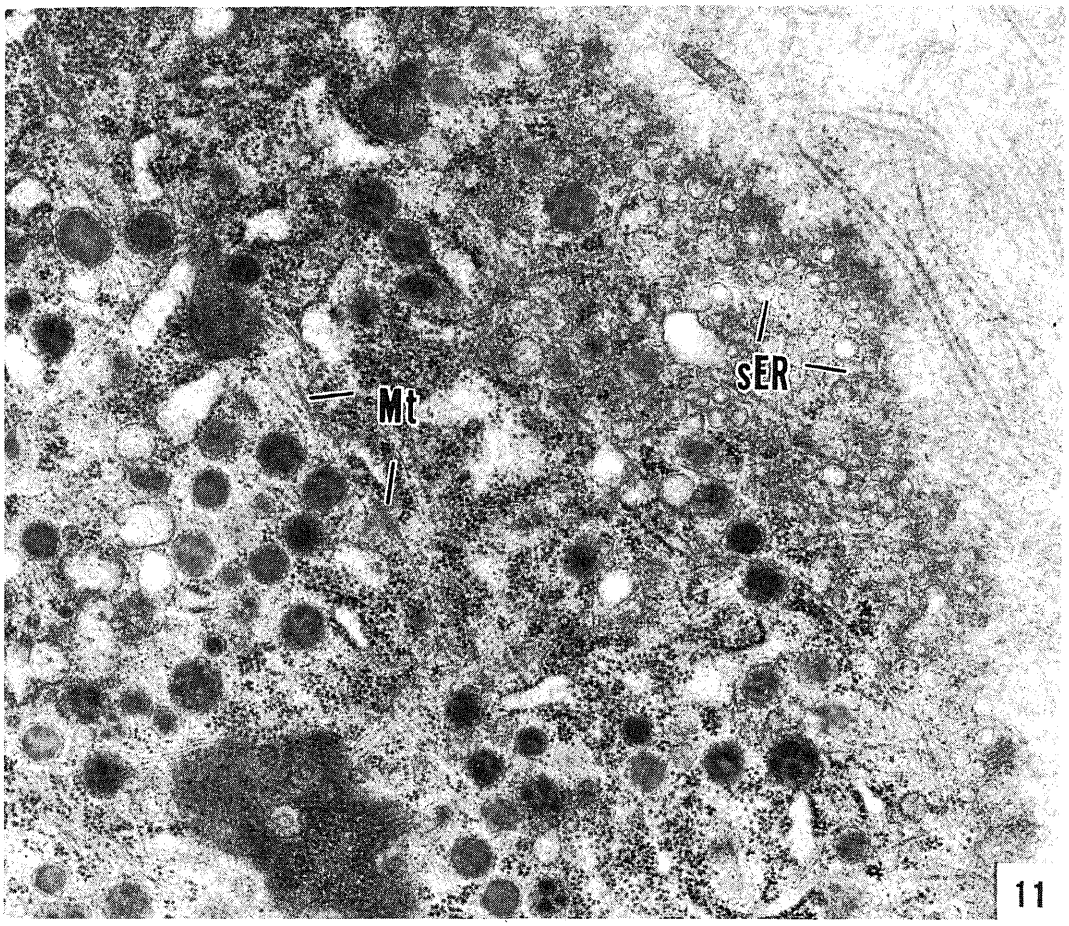

11

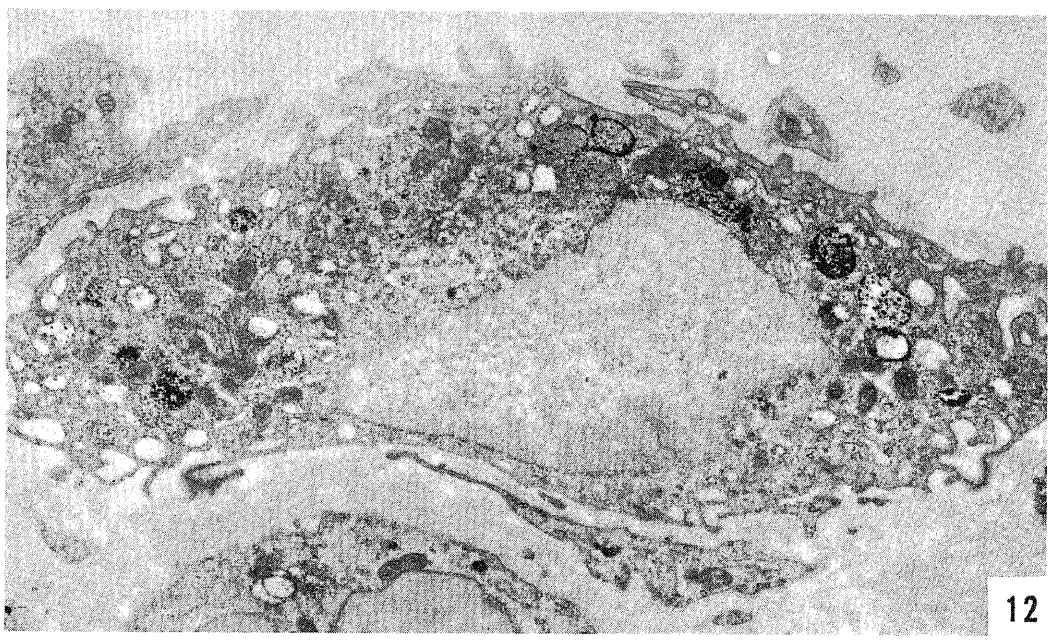

12

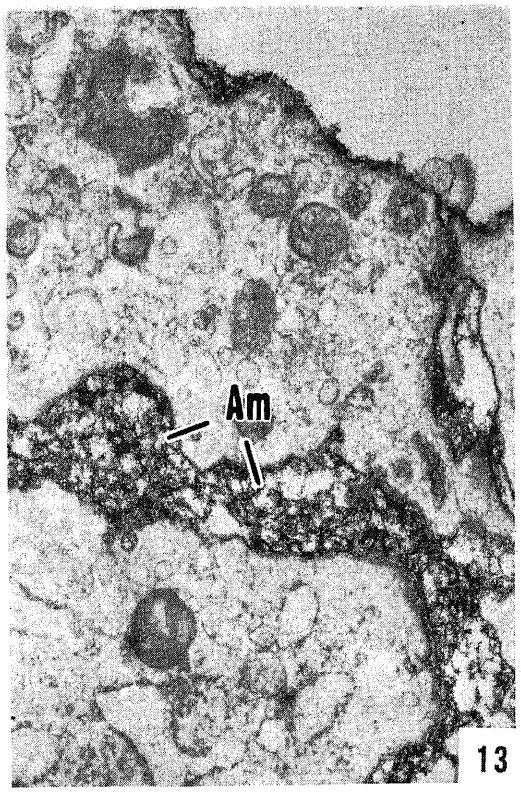

13

14

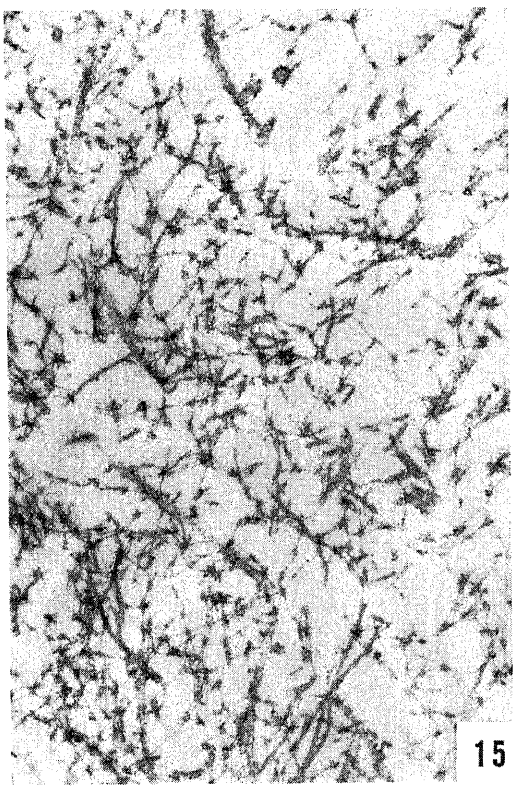

15

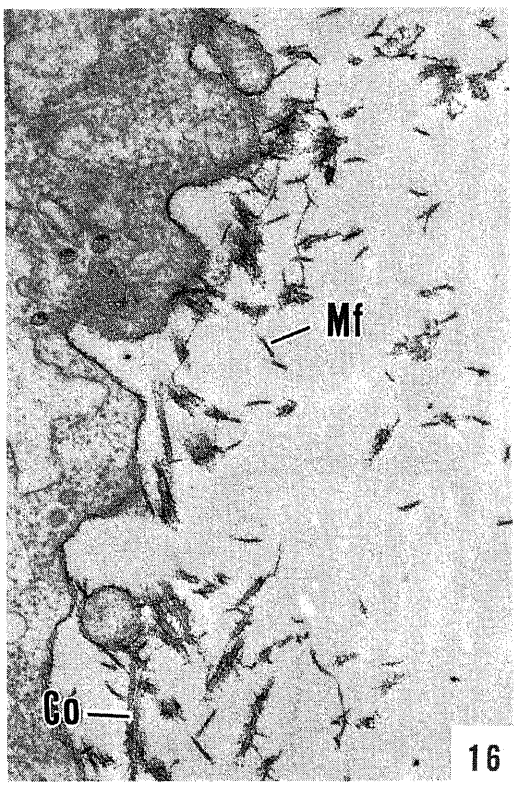

16

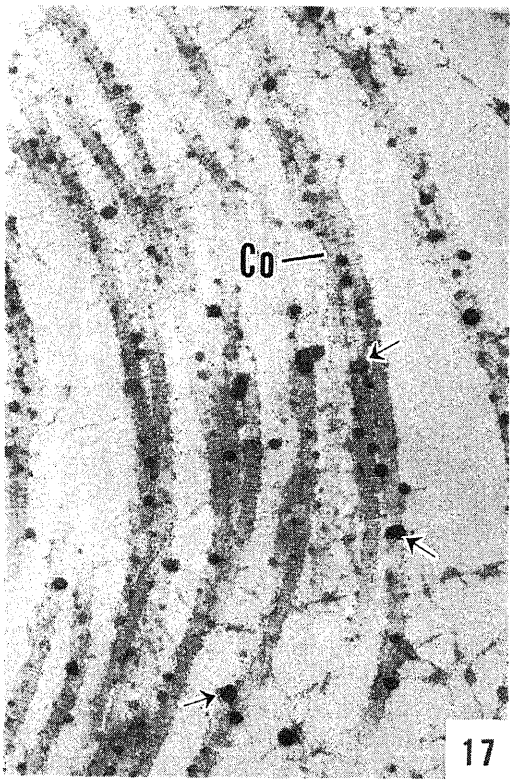
Co
17

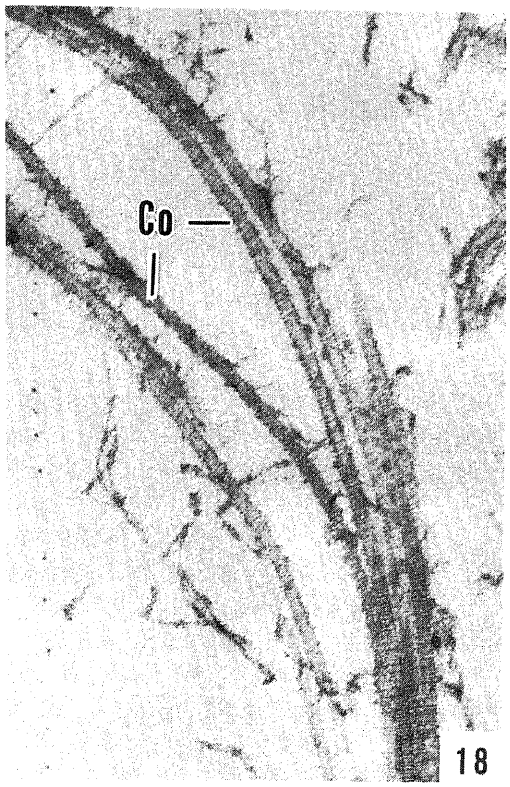
Co
18

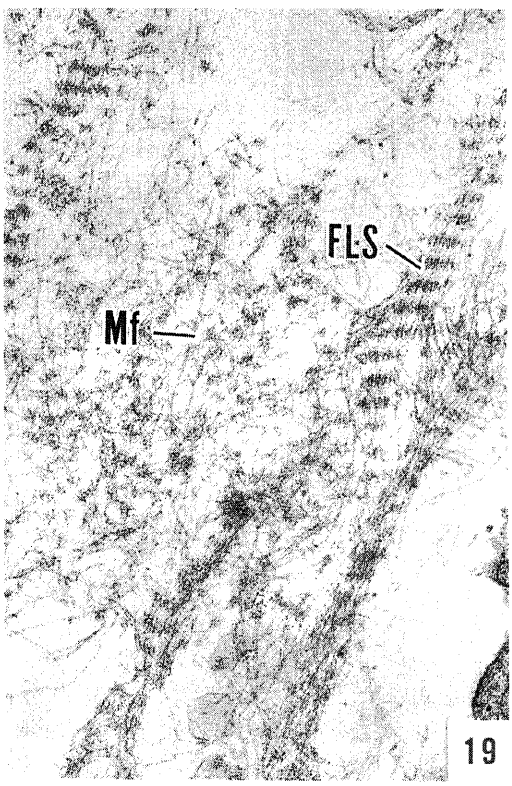
FLS
Mf
19

20