神経線維腫症(von Recklinghausen病)の1家系

メタデータ	言語: jpn 出版者: 公開日: 2017-10-04 キーワード (Ja): キーワード (En): 作成者: メールアドレス: 所属:
URL	http://hdl.handle.net/2297/8676

金沢大学十全医学会雑誌　第86巻　第5・6号　654—665（1977）

神経線維腫症（von Recklinghausen 病）の1家系

福井県立精神病院（院長：伊崎公徳博士）
伊　崎　公　徳
国立榊原病院（院長：諏訪尚史博士）
浜　崎　　寿
福井県立病院皮膚科（医長：池田真康博士）
池　田　真　康
金沢大学医学部神経精神医学講座（主任：山口成良教授）
小　山　善　子
山　口　成　良
（昭和52年9月16日受付）

神経線維腫症（von Recklinghausen 病）は，結節硬化症，Hippel-Lindau 症候群，Sturge-Weber 病と共に，皮膚と神経系の母斑奇形を特徴とする母斑症（phacomatosis）に属し，いわゆる神経皮膚症状群（neurocutaneous syndrome）といわれる疾患の一部である．

神経線維腫症は多発性の腫瘤と色素斑を特徴とする皮膚症状，精神神経症状，骨の異常やその他の奇形を伴う全身性の疾患で，その定型例は比較的稀れといわれている．また本症は家族内発生を特徴とし，結節硬化症と共に，先天性発生異常と腫瘍との中間に位置する疾患と考えられ，その遺伝形式は完全優性遺伝とも不完全遺伝ともいわれている．

われわれは最近，3世代にわたり定型成人例3症例，最近話題の褐色色素斑（café au lait spot）のみの不完全小児例2症例の合計5例の発生をみた神経線維腫症の1家系を観察し，脳波検査を中心に検索しえたので報告する．

症　　例

本家系（図1）の成員は，福井県吉田郡上志村市荒川に長く居住している．

発端者の父方および祖父方には調査しえた範囲では，本病の罹患を疑わせるものはいない．症例1（発端者）は5人兄弟の次男で，長男と同様いとこ同志の近親結婚をしている．症例1の妻側にも本病を疑わせるものはいない．症例1と遺伝子内容が近似しているとおもわれる兄の家系内に精神薄弱者が2名いるというが，その詳細は不明である．

症例1の子供4人のうち第1子（症例2），第3子（症例3）は，本症に罹患しており，第2子は軽度の知能遅滞がみられるが，妻帯して社会生活を営んでおり，第4子は幼時に死亡している．症例4，5，6は発端者の孫で，症例2の子供である．

症例1．64才，　男（発端者）

既往歴：61才時，肺癌を疑われて1ヵ月の入院歴がある．その他には著患を知らない．

生活歴：高小卒後，終戦時（37才）までは大阪に生活し，廃品回収業を営んでいたという．戦争疎開で出生地に帰り日雇人夫として働き，妻の死亡（32才，乳癌）後は，単身で子供の養育に専念した．かなりの貧乏生活であったという．性格は几帳面，小心，無口，非社交的で吃音があった．

現病歴：本人57才時，長男（症例2）が結婚する．その頃より痴呆化が目立つようになり，長男夫婦の室を覗いたり，長男の嫁に対する性的トラブルがあって，嫁-舅の対立が増していった．60才前後より前屈

A Pedigree of Neurofibromatosis (von Recklinghausen's Disease). **Kiminori Isaki**, Fukui Prefectural Psychiatric Hospital (Director : Dr. K. Isaki) ; **Hisashi Hamasaki**, National Sakakibara Hospital (Director : Dr. N. Suwa) ; **Masayasu Ikeda**, Dermatological Clinic (Director : Dr. S. Ikeda), Fukui Prefectural Hospital ; **Yoshiko Koyama & Nariyoshi Yamaguchi**, Department of Neuropsychiatry (Director : Prof. N. Yamaguchi), Kanazawa University School of Medicine.

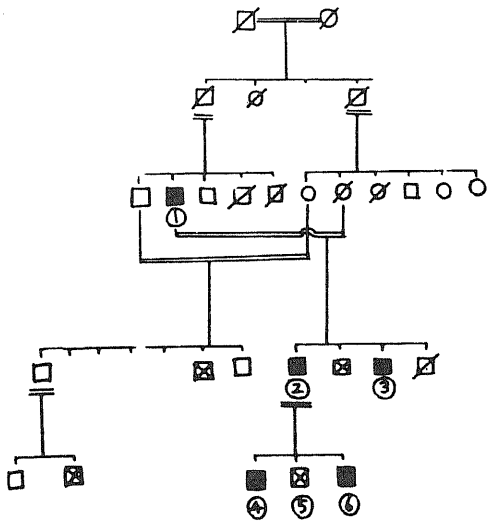

図1　神経線維腫症の家系図
□：男　○：女　⧄∅：死亡　■患者　⊠精神薄弱または脳波異常を示すもの

図3　症例1の背部

図2　症例1の正面像

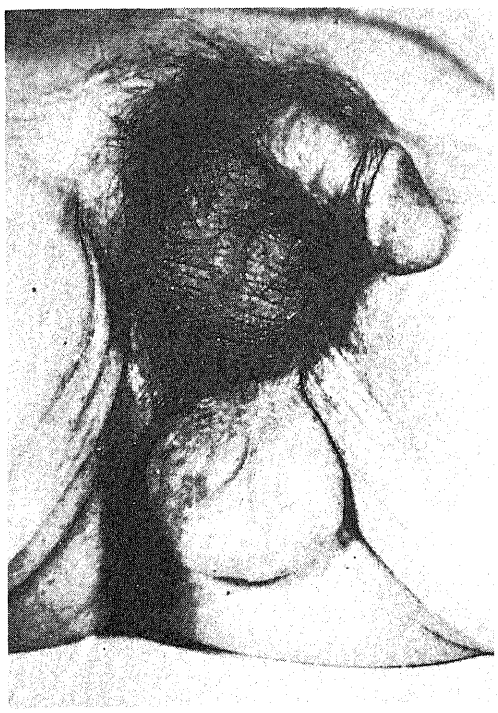

図4　症例1の会陰部の大腫瘤

姿勢，歩行障害が出現し，杖をつきながらの徘徊が目立ち，64才時に弄火や無断外出，迷子などの問題行動が出現し，尿失禁，不眠もみられて，老年痴呆の疑いで，福井県立精神病院に入院した．

入院時所見：体重49kgと小柄な体型（図2）．吃音あり，神経精神症状としては，脳神経領域に異常なく，四肢の運動，知覚機能もほぼ正常である．病的反射も認められない．軽度の前屈姿勢をとり，歩行がやや不安定で杖を使用している．巣症状は認められない．精神的には時，場所の失見当識があり，総理大臣の名を岡田敬介と答えたり，子供の名前も云えず，100－7＝43と計算力もわるい．軽度の抑うつ気分がみられ，時に感情失禁を伴う．病識は不十分ながらあり，長男の嫁と争うので世の中がいやになった，死にたいなどと述べ，中等度の脳血管性痴呆の状態であった．

皮膚症状としては，図3のように顔面より頸部，躯幹，四肢と全身性に多数の腫瘤が散在している．腫瘤は柔かく，疣状あるいは皮下に小結節状に存在し，大きさは数ミリの粟粒大のものより，最大のものは会陰部に象皮病様に垂れさがる手拳大のもの（図4）まで多様である．

特に首の周囲や腋窩より上腕や前胸部にかけて，また下腹部より臀部にかけては高度で，顔面や四肢末端では腫瘤も少ない．また腫瘤と共に全身に，大小不同不規則な形の褐色色素斑や白斑が散在している．顔面や前胸部では雀斑状のものが多く，背部や腰部のものは3～6cm大のものまで種々みられ，一部には腫瘤や皮下結節と重なって存在するものもある．腫瘤および色素斑には自発痛や圧痛を認めない．腫瘤の一部は生検により組織学的に検索された．

入院後の経過：入院後の諸検査で，身体的には血液性状，血液生化学，酵素学検査で異常なく，血圧や血糖値も正常範囲を示していた．胸部X線検査では心肥大がみられ，EKGは低電位である．胸・腰椎X線で脊椎前彎症が認められた．神経学的には明らかな局所性変化は気付かれないが，次第に歩行障害が高度となり，転倒しやすく，また手のこまかな運動も拙劣で，末期には這って移動し，用便，食事も介助を要するようになった．精神的にも痴呆化がすすみ，知能検査などの精神機能測定も不可能で，無言，無動，不関な態度がみられ，じっと室の一隅に正坐していることが多く，情動反応も乏しく，問診にもボソボソ応じる程度だった．尿失禁が増し，その後感染症によるとおもわれる高熱がみられ，心不全をきたして入院後2ヵ月で死亡した．事情により剖検は行なわれなかったが，生

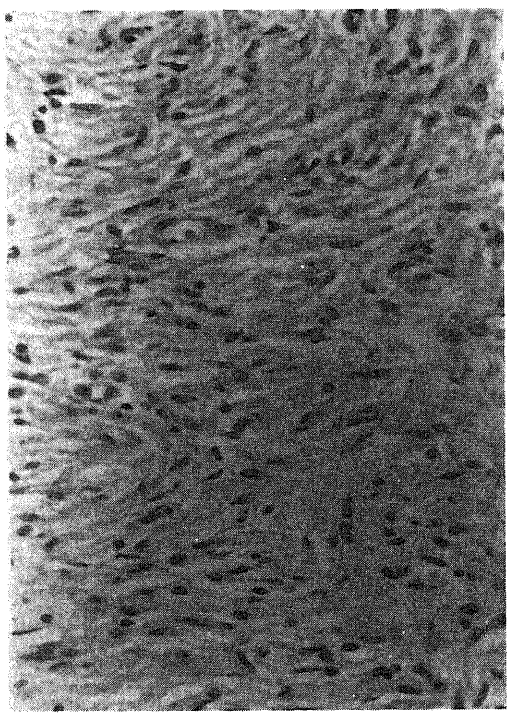

図5　症例1の腫瘤生検組織像

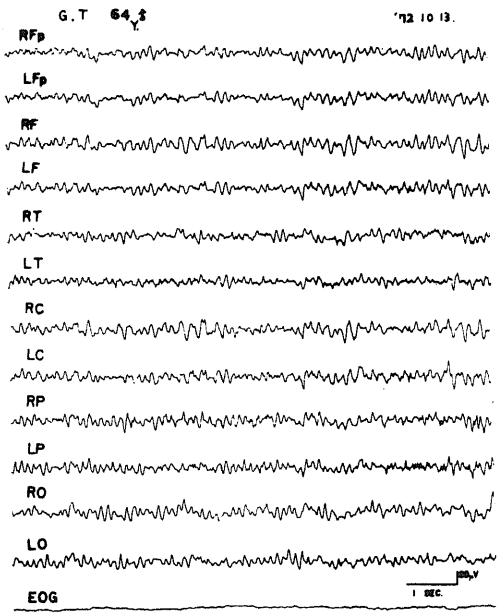

図6　症例1の脳波
R：右　L：左　Fp：前頭極　F：前頭　T：側頭　C：中心　P：頭項　O：後頭　EOG：眼球運動

検による腫瘤の組織像は紡錘形の細胞が複雑な波状の走行を示し，定型的な神経線維腫の像を示していた（図5）．

入院中数回行った脳波検査所見では，単極導出で（図6），50～60μvの中等度電位で不規則波形の8～9Hzの遅いα-活動が基礎波をなしている．同時に3～4Hzのθ波が前頭部より中心領導出に散在している．この徐波成分には右＞左の振巾差のみられることがあり，異常脳波記録と判定された．なお発作性の律動異常や局所性脳病変の所見は認められなかった．

症例2，35才，男（症例1の長子）

機械会社の現場工として働いているが，脳研式知能検査で得点24と知的能力低く，社会生活も保険外交員をしている妻に，完全に依存している．症例4，5，6の父親である．28才時，胃潰瘍の手術を受けている以外，既往歴に特記するものはない．身体的には，身長152cm，体重52kgと小柄で，血液生化学,酵素学的検査に異常を認めない．近視（右0.1，左0.2）以外脳神経領域に著変ない．四肢の運動，知覚機能正常で病的反射も認められない．

皮膚症状として，症例1より軽度であるが，腋窩より前胸部，腹部など主に躯幹に結節状の腫瘤および色素斑が認められる．その性状は症例1と同様で，粟粒大より1cm以内の大きさのものが多い．

脳波所見（図7）：単極導出では30μv前後のやや低電位を示し，10～11Hzのα活動が汎性に出現している．基礎波は安定し，振巾に後頭部優位の傾向はない．過呼吸や光刺激賦活にも異常なく，発作性律動異常や局所性の変化もみられず，正常域脳波記録と判定された．

症例3，29才，男（症例1の第3子）

脳研式知能検査で得点10と知能低く，社会的自立困難で，無職で妻帯できず，長男（症例2）の家に寄宿し，やっかい者扱いを受けている．26才時，胃潰瘍の手術を受けている．身体的には，身長152.5cm，体重50kgと小柄な体型で，年令以上に老けてみえ，緩慢な動作，無力性の顔付をしている．血液性状には異常ない．神経学的に脳神経領域に異常なく，膝蓋腱反射に左＞右の差が認められる以外，神経学的異常を認めない．

皮膚症状：腫瘤および色素斑は症例1に次いで高度に存在し，定型的 von Recklinghausen 病の像を呈している．腫瘤の一部は顔面や下腿にも認められるが，躯幹，特に前，側胸部，腰部に高度で，褐色斑（図8）も長径5cm大のものもあり，多数認められた．

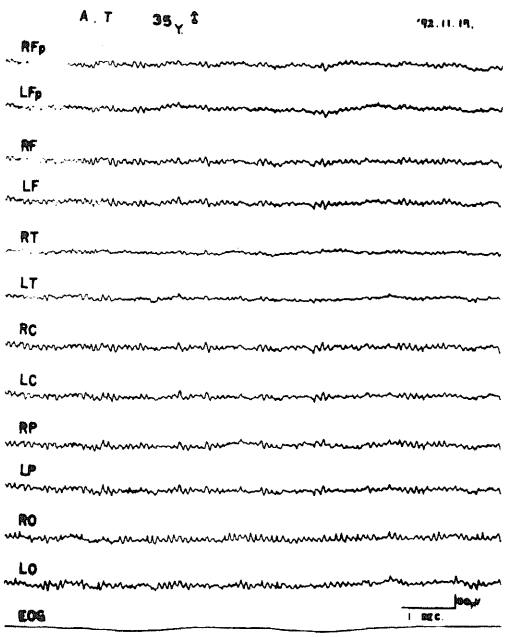

図7　症例2の脳波

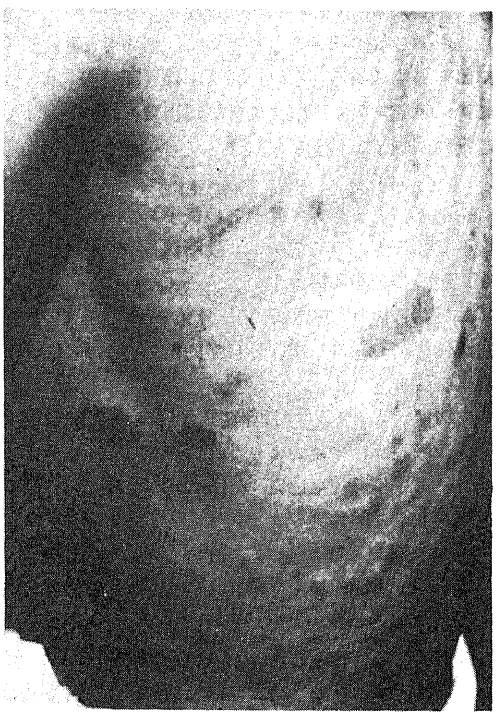

図8　症例3の皮膚の褐色斑

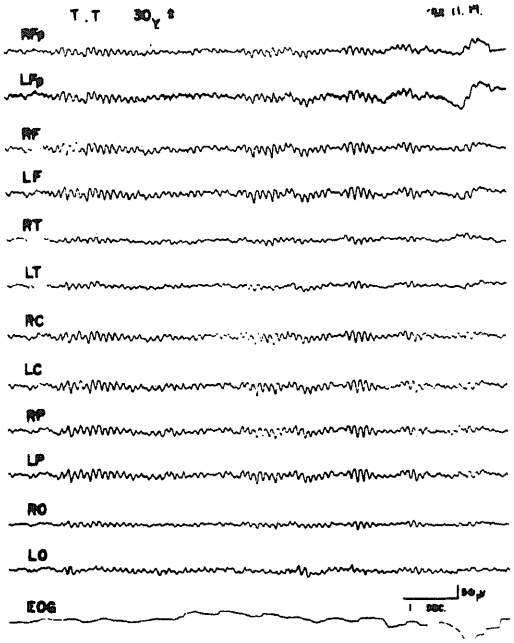

図9　症例3の脳波

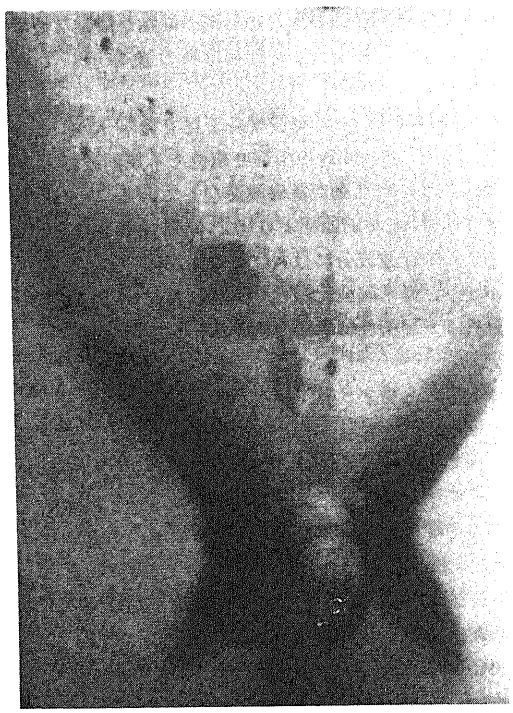

図10　症例4のコーヒー牛乳様褐色斑

脳波所見（図9）：単極導出で50μv前後の中等度振巾を示し，9～10Hzの同期性α活動が規則的にまたは振巾を増減して紡錘状に頭頂部より前頭部に出現し，単調な基礎律動を示している．振巾やα周波数に後頭部優位の傾向はない．賦活記録（深呼吸，閃光刺激）にも異常なく，異常発作波の出現もみられず，一応正常域脳波と判定された．

症例4，7才，男（症例2の長子）

小学3年生，学業成績は5段階区分で2と3が多く，高度の知能障害はない．

身長111.7cm，体重20kgと身体的発達も正常で，血液性状にも異常なく，神経学的にも特記すべき病的所見を認めない．

皮膚症状：皮膚腫瘤は存在しないが，季肋部，下腹部，腋窩部に米粒大より5cm大の不規則ないわゆるコーヒー牛乳様褐色斑（café au lait spot）が多数存在した（図10）．

脳波所見：基礎律動は徐波の混在する不規則パターンで，後頭部導出には10Hzのα活動と共に後頭部徐波も存在している．また後頭部優位に徐波成分に左右差がみられ（左>右），α律動も左側では乏しい．さらに深呼吸賦活約2分で（図11），4Hzの高振巾徐波が群発性に出現し，この発作波にも左>右の振巾差

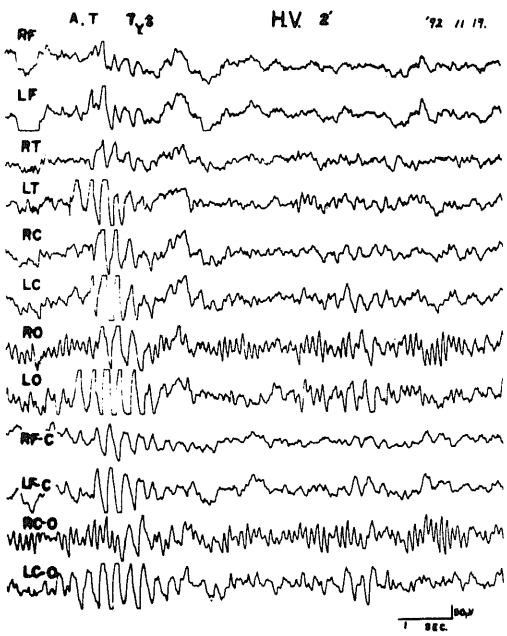

図11　症例4の脳波
過呼吸2分時

が認められる．これらの所見より，本症例の脳波は異常記録と判定された．

症例6，3才，男（症例2の第3子）

調査時，身体的，精神的発達は正常で，検査成績にも異常所見を認めない．しかし本症例の躯幹には前胸部に5cm大の，左側腹部に3cm大の症例4同様の色素斑が認められ，その他にも粟粒大より1cm大の色素斑が合計7コ観察され，不完全 von Recklinghausen 病とおもわれる．

脳波所見（図12）：本児の脳波は，中等電位，不安定ながら後頭部導出に8Hzのα活動が中等度にみられ，明らかな発作性異常波の出現もなく，年令相当の脳波記録と判定された．

症例5，4才，男（症例2の第2子）

身長101.6cm，体重17.5kg，心身の発育良好で，神経学的および皮膚所見に異常なく，von Recklingh-

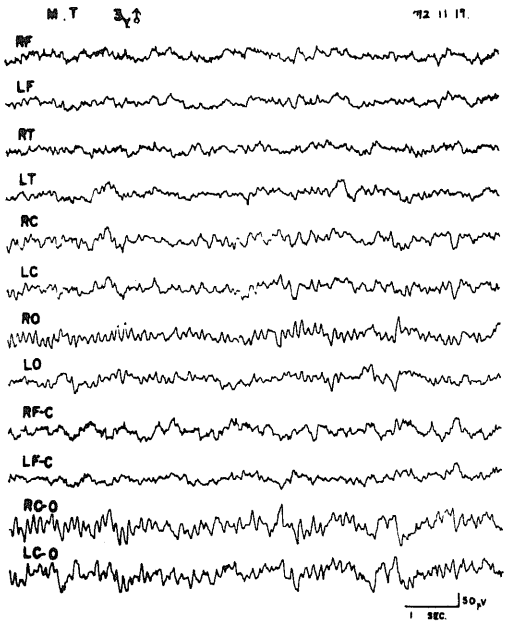

図12　症例6の脳波

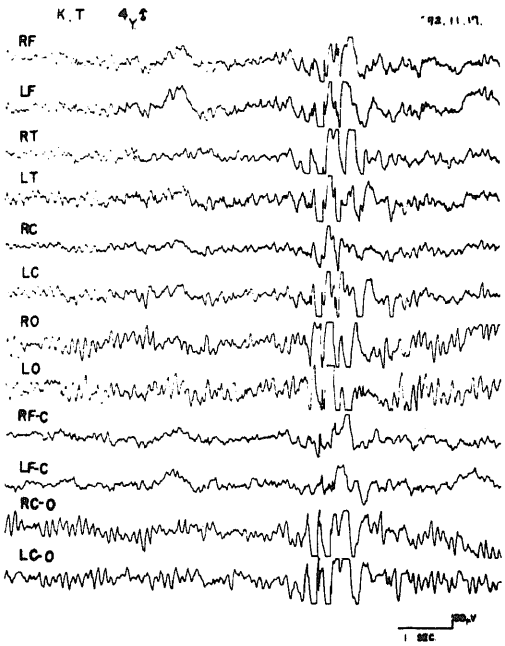

図13　症例5の脳波

表1　全症例の臨床所見の一覧

症例	年令	性	精神神経症状	皮膚症状	脳波所見	その他
1	64	♂	知能障害（＋） 徘徊,弄火など問題行動	皮膚腫瘤（+++） 色素斑（+++）	左右非対称 前頭部徐波	心肥大 脊椎前彎症
2	35	♂	知能障害（＋） 近視	皮膚腫瘤（＋） 色素斑（＋）	正常	胃潰瘍
3	29	♂	知能障害（++） 膝蓋腱反射(右＜左)	皮膚腫瘤（++） 色素斑（++）	正常	胃潰瘍
4	7	♂	なし	色素斑（＋）	左右非対称 過呼吸中の高振巾徐波	
5	4	♂	なし	なし	4Hz の不規則棘徐波結合	
6	3	♂	なし	色素斑（＋）	正常	

hausen 病の像を呈していない．

脳波所見（図13）：9Hzのα活動が後頭部にみられ，年令相当の基礎律動を示しているが，発作性に4Hzの不規則性棘徐波結合が出現しており，異常脳波と判定された．

各症例の臨床所見のまとめは表1のごとくである．

考　　察

近親婚の1家系に多発した神経線維腫症（von Recklinghausen 病）を報告した．

症例は3世代にわたり，皮膚の多発性腫瘤と色素斑を伴う定型成人例3例，コーヒー牛乳様の褐色斑（café au lait spot, Milchkaffeeflecke）のみの小児不全型2例および皮膚症状はみられないが，脳波異常を呈した小児同胞例の計6症例である．その他調査できなかったが同一家系内に精薄者1名が知られており，本家系構成員9名中病者5名と高頻度に本病者が出現している．本病の定型例は比較的稀で Preiser & Davenport (1918)[1] は皮膚病患者2,000人に1人，Hunt & Pugh (1961)[2] は Mayo Clinic での観察で3,100人に1人と報告しているが，神経症状を呈するものはさらに少なく，Crowe et al. (1956)[3] は203例の本病中6例のみが神経症状を呈したと述べている．また不全型では無症状のことが多く，Crowe et al. (1953)[4] によれば，本病188例中30例（27%）は本病とまったく無関係な喘息や下痢などを主訴として医師を訪れ，また40例（37%）は本病に関係はあるが，皮膚症状以外の骨病変を主訴として来院したとして，全身性疾患である本病の診断について，各科の医師に注意を促している．このことは不全型の多い小児例においては，特に重要と考える．

本病は Thomson (1900)[5] 以来，遺伝負因の重要性が指摘され，Preiser & Davenport (1918)[1] や Gardner & Frazier (1930)[6] は Mendel 型の完全優性遺伝と考えたが，Crowe et al. (1956)[3] や鈴木ら(1961)[7]は不完全優性遺伝と述べている．本家系では，未調査の精薄者や脳波異常児を含めて考慮すると，完全遺伝型を示しているが，その決定にはなお詳細な家系調査や剖検を含めた臨床観察が必要とされる．しかしいずれにせよ，本病の診断には遺伝学的調査は重要で，特にそれは腫瘤をみない，色素斑のみの不全型の発見には大切である．ちなみに Willis (1960)[8] によれば約25%に，Crowe et al. (1953)[4] によれば Michigan 州での詳細な調査で，本病の50%に遺伝負因が認められたという．また遺伝負因に関しては，Brady (1962)[9] は一卵性双生児で脳内腫瘍にまで進行した，本病の一致例を報告している．本病の主症状は，全身に多発する皮膚腫瘤と色素異常の皮膚症状であるが，皮膚腫瘤は幼時には稀れで，年長児または思春期以後に現われ，年令と共に高度となる．また躯幹や四肢に多く生じ，腫瘤は柔く疣状あるいは皮下の小結節として存在し，一般には圧痛や自発痛はないとされている．腫瘤はまた発生状態により，神経末梢にくる末梢型，神経根にくる中枢型と両者の混合型とに分けられている．中枢型では述走神経が第1で，次いで三叉神経，舌下神経，聴神経に多い．中枢神経内にはその他 glioma, meningioma, craniopharyngioma などの腫瘍と合併することが多く，その発生部により種々の神経症状を呈すると云われている．脊髄では胸髄に最も多く，一般には脳内腫瘤と合併してみられることが多く，Rasmussen et al. (1940)[10] は557例の本病中163例（29%）に脊椎内腫瘤の観察を報告している．末梢型腫瘤は無症状で経過するものが多く，頸部，躯幹および尺骨，橈骨神経など四肢に多いという．また神経幹からその全枝に及ぶ叢状神経腫が増殖すると，結合織の過剰成長を生じ，本報告第1症例の会陰部にみられたような象皮病様の巨大な皮膚腫瘤を生じることもある．

皮膚症状のもう1つの特徴である色素斑について川村（1957）[11]は雀斑状の小 Recklinghausen 斑と，より大きい大 Recklinghausen 斑とに分けたが Crowe et al. (1953)[4] によりコーヒー牛乳様の褐色斑（café au lait spot, Milchkaffeeflecke）の診断的重要性が唱えられている．すなわち彼らの詳細な統計学的研究により，神経線維腫症のない一般人6856人中，褐色斑を有する人は693人（10.1%）にすぎず，しかもその中で5コ以上の色素斑をもつ人は3人にすぎなかったのに対して，本病罹患の149人中の94%140人には褐色斑が認められ，さらに140人中の78%はその数が6コ以上あったとして，神経線維腫症の診断上，褐色斑の意義を重視して，遺伝歴と共に，最大直径1.5cm以上のもので，その数が6コ以上あれば，本病の疑いが十分と述べている．同様のことは Whitehouse (1966)[12] によっても強調され，5才以下の正常児にみられる褐色斑は1%以下であり，5コ以上の色素斑のみられる時は本病を疑うべきと述べている．その他 Chao (1959)[13] は正常人ではこの色素斑は躯幹部には認められないのに，本病では躯幹部に出現するのが特徴であると報告している．コーヒー牛乳様の褐色斑に関するこのような報告は，皮膚腫瘤の出現前の小児期における本症の診断に意義を有するものと

思われる．Crowe (1964)[14] はまた，腋窩部にみられる雀斑 (frecking) も早期診断に有用と述べている．

本報告の症例4（7才）および症例6（3才）も観察時には皮膚腫瘤は認められず，特記すべき精神，身体症状を示していないが，上述の褐色色素斑が胸，腹部に最大径5cm内外のものが6コ以上存在し，von Recklinghausen 病不全型と考えられた．

本病には種々の精神，神経症状を伴うことが古くから知られており，Charpentier (1910)[15] は本病の65%に，なんらかの精神症状がみられると述べている．精神症状の中では知的発達の遅れが最も多く，Borberg(1951)[16] は71人の本病のIQ検査で，平均85～90のものが多かったと報告し，Crowe et al. (1956)[3] も大部分が正常の下限か魯鈍程度であり，痴愚または白痴の重症精薄者は稀れであると述べている．わが国の鈴木ら(1961)[7]，竹内ら(1966)[17]の報告もほぼ同様である．Penrose (1963)[18] は本病の知能障害の程度と疾患の重症度との間には明らかな関係はないと述べ，知的発達の遅れの原因として，大脳皮質の神経細胞構築の乱れや，異所性神経細胞などの先天性脳障害の他，脳内腫瘍の増大，けいれん発作の影響や本病に時にみられる甲状腺機能障害などの内分泌障害の結果とも考えられるという．知能の発達遅滞の他には構音障害や落着きない行動など，微細脳障害児様の行動異常や，神経症様状態，うつ状態などの精神症状も報告されている．

本報告の成人例，症例1，2，3はいずれも知的能力の障害がみられ，その程度は症例3で最も高度で，社会生活困難な痴愚級知能を呈していた．症例1の本院入院の契機となった種々の問題行動は生来性の知能低下に加うるに老令による痴呆が加重されて生じた症状と考えられる．

本報告では症例3，5，6に脳波異常が観察された．その内容は，不規則性徐波，振巾の左右非対称，発作性律動異常など，器質性または機能性脳障害を反映しているとおもわれるもので，一定の異常傾向は認められない．また各症例ごとの基礎律動も種々で，高度の知的障害を示す症例3の脳波は，頭頂部から前頭部にかけて，過同期傾向のα活動がみられるなど，家系内の脳波に類似性は認められない．従来の報告でも本病にはしばしばけいれん発作がみられ，Yakovlev & Guthrie (1931)[19] は州立病院受診の男性てんかん患者の10%に本病を認め，Canale et al. (1964)[20] も本病の12%にてんかん発作を報告している．中川ら（1964）[21]は成人例8例の脳波検査で，精神神経症状（うちてんかん発作1例）を有する4例の全例に，また皮膚症状のみの4例中3例にも，棘波，鋭波または棘徐波結合や左右非対称などを認め，竹内ら（1966）[17]も本病小児例10例について汎性棘波，棘徐波結合，hypsarhythmia の異常脳波が7例に認められ，うち4例は臨床発作を有していたと報告している．しかし，鈴木ら（1961）[7]は本病児8例の脳波検査で，臨床上精神運動発作を認める症例を含めて，全例に脳波異常を観察していない．

本病は遺伝性かつ器質性の全身疾患であり，脳波異常をもって直ちに脳内腫瘍やその他の脳病変の存在を仮定するものではないが，本報告の症例5のように，皮膚症状や精神神経症状の認めない健康児に脳波異常が存在することもあり，特に同胞に本病が疑われる際には，予後判定のためにも脳波検査は必ず行うべきものと考える．

その他，症例1の脊椎前彎症は老令者の骨病変と同時に，本病に固有な骨格異常併発の可能性も考えられる．Mayo Clinic の Hunt & Pugh (1961)[2] の統計では本病の39%に，脊椎変形，二分脊椎，偽関節症，骨格肥大などの骨格異常を報告している．

本報告の症例2，3はいずれも胃潰瘍の手術歴を有しているが，本病には腹部症状として，腸管の位置の異常や回転異常や胃，腸管壁の腫瘤形成による狭窄が生じやすいとされ，本報告例の胃潰瘍もそれらが一因をなしているとも考えられる．

要　　約

3世代にわたり5名の発症をみた神経線維腫症 (von Recklinghausen 病）の1家系を報告した．本家系はいとこ同志の近親結婚家系で，第1世代には発端者以外，本病罹患者をみない．ただし発端者と近似の遺伝負因を有すると考えられる他家系（発端者の兄の妻は，発端者の妻の姉）内に精薄者が2名存在する．

第2世代4名中，3名の精薄者が確認され，そのうち2名が本病に罹患している（症例2，3）．以上の症例1，2，3の成人例は，多発性の腫瘤と色素斑の皮膚症状を有する定型神経線維腫症症例である．3症例いずれも知能障害を伴っているが，その程度は症例3が最も重く痴愚程度を示し，社会生活不能者である．

その他発端者に脊椎前彎症，症例2，3に胃潰瘍の手術歴があり，神経線維腫症に伴う骨格の異常，腹部症状の合併が疑われた．

3世代の症例4，6は，小児例で発端者の孫にあた

り，症例2の子供である．いずれも知能遅滞や神経症状を伴わず，皮膚腫瘤も認められないが，いわゆるコーヒー牛乳様の褐色斑 (café au lait spot) が認められ，不全型神経線維腫症と診断された．

各症例に行った脳波検査では，発端者および症例4に，不規則性徐波，振巾の左右非対称，徐波性律動異常などの異常所見が認められた．その他臨床的に正常児の症例5にも不規則性棘徐波結合が出現し，異常脳波を呈していた．また本家系構成員の脳波の基礎律動には一定の傾向や，類似性は観察されなかった．

本報告の各症例にみられた皮膚症状，精神症状，脳波所見について，若干の文献的考察を加え，本病診断に際しての褐色色素斑や脳波検査の重要性を強調した．

文　　献

1) **Preiser, S. A. & Davenport, C. B.** : Am. J. Med. Sc., **156**, 507 (1918).

2) **Hunt, J. C. & Pugh, D. G.** : Radiology, **76**, 1 (1961).

3) **Crowe, F. W., Schull, W. J. & Neil, J. W.** : A Clinical, Pathological and Genetic Study of Multiple Neurofibromatosis, Springfield, Charles C. Thomas, 1956.

4) **Crowe, F. W. & Schull, W. J.** : Arch. Int. Med., **91**, 758 (1953).

5) **Thomson, A.** : On Neuroma and Neurofibromatosis, Edinburgh, Turnbull & Spears, 1900.

6) **Gardner, W. J. & Frazier, C. H.** : Arch. Neurol. Psychiat. (Chic.), **23**, 266 (1930).

7) **鈴木昌樹・岡田良甫・小宮弘毅・田村英子・鴨下重彦・斉藤明子** : 小児科診療，**24**，1310 (1961).

8) **Willis, R. A.** : Pathology of Tumors, 3rd ed., p. 832, London, Butterworths, 1960.

9) **Brady, W. J.** : J. Neuropath. exp. Neurol., **21**, 555 (1962).

10) **Rasmussen, T. B., Kernohan, J. W. & Adson, A. W.** : Ann. Surg., **111**, 513 (1940).

11) **川村太郎** : 日本皮膚科学全書Ⅶ，2，東京，金原出版，1957.

12) **Whtehouse, D.** : Arch. Dis. Childh., **41**, 316 (1966).

13) **Chao, D. H. C.** : J. Pediat., **55**, 189 (1959).

14) **Crowe, F. W.** : Ann. intern. Med., **61**, 1142 (1964).

15) **Charpentier** : 中川四郎[24]より引用

16) **Borberg, A.** : Acta psychiat. neurol., Suppl. 71 (1951).

17) **竹内政夫・中島清雄・角田　勤・飯塚まさ子** : 小児科診療，**29**，1491 (1966).

18) **Penrose, L. S.** : The Biology of Mental Defect, Sidgwick & Jackson, 1963.

19) **Yakovlev, P. I. & Guthrie, R. H.** : Arch. Neurol. Psychiat. (Chic.), **26**, 1145 (1931).

20) **Canale, D. J., Bebin, J. & Knighton, R. S.** : Confin. neurol. (Basel), **24**, 359 (1964).

21) **中川四郎・湯原　昭・渡辺　位・沼部敏夫・高野介佐** : 臨床脳波，**6**，125 (1964).

22) **Gibbs, F. A. & Gibbs, F. L.** : Atlas of Electroencephalography, Vol. 2, Reading, Addison-Wesley Publishing Company, 1952.

23) **上出弘之** : 児童精神医学，2,257 (1961).

24) **中川四郎** : 精神薄弱医学（中川・上出編），431頁，東京，医学書院，1972.

25) **室伏君士** : 精神薄弱の医学（岸本編），東京，金原出版，1969.

26) **Canale, D. J. & Bebin, J.** : The Phakomatoses, Handbook of Clinical Neurology, Vol. 14, p. 132, Amsterdam, North-Holland Publishing Company, 1972.

Abstract

We reported the pedigree which produced patients with neurofibromatosis (von Recklinghausen's disease) in great numbers owing to consanguineous marriage.

In the pedigree, one inpatient and four others (his eldest son, third son and his two grandsons) were victims of the same disease through three generations.

The adult cases of the inpatient and his two sons showed the symptoms characterized by cutaneous pigmentation and multiple tumors with mental retardation.

Of these, 3 adult patients were suspected of the classic or complete von

Recklinghausen's disease, while the two child cases, who had normal mental development, were recognized to have the characteristic brown macular areas in the skin of trunk, called "café au lait spots". Therefore, those 2 child cases were classified into an incomplete type of this disease.

On the EEG examination, the inpatient and two grandsons showed abnormal EEG findings. In addition, another grandson, who was found to have no neurofibromatosis, also exhibited abnormal EEG.

Now, it is emphasized that the brown macular pigmented areas (café au lait spots) are useful in the earlier diagnosis of this disease. At the same time, we consider the EEG examination of all members of the pedigree for findings of the intracranial lesions necessary.