Fallot 氏四徴症に対する Blalock 氏手術後に発生した上肢壊死の1例について

金沢大学医学部第一外科教室(主任　卜部美代志教授)
松　井　　繁
坪　川　孝　志
小　林　　長

(昭和34年10月24日受付)

本稿要旨は昭和31年10月，第16回呼吸と循環懇話会において報告した．

Fallot 氏四徴症の外科的治療のうち，鎖骨下動脈と肺動脈との吻合即ち Blalock 氏手術が良好な成績を収めるものとされ広く用いられてきた．この際犠牲となる鎖骨下動脈の支配下に当然起ると考えられる乏血性の壊死は実際は殆んど無視していい程頻度の少ないものとされている．私共の教室で行つた本症例で，術後不幸にしてこの可能性の少ない上肢壊死をきたし前肢切断のやむなきに至つた症例を経験したのでここに報告する．

症　　例

患者：20歳男子，農業．

主訴：Cyanosis，運動時心悸亢進及び呼吸困難．

家族歴：特記することなし．

病歴：出生時，幼時期には特別に変つたことに気付かなかつた．3～4歳の時，泣いた際急に顔色が悪くなり大騒ぎしたことが2～3度ある．小学校へ行くようになつて特に口唇の色が悪くなり，長距離の歩行が困難であることが明らかとなり，体操は休止し，2年終了後中退した．爾来，家庭にあつて軽い仕事を手伝つていた．少し激しい仕事をすると心悸亢進，息切れがして休まねばならない状態である．

昭和31年3月8日入院．

現症：体格栄養中等度，眼瞼結膜充血状で口唇口腔粘膜，頬部，耳介，指趾等の Cyanosis 高度，指趾爪は大鼓撥状を呈する．脈搏1分間86，整調緊張良好．胸廓は左前胸部軽度に膨隆し，心尖搏動は第5肋間で左乳線上に触知する．心雑音は強い収縮期雑音を主とし，左前胸部全面に伝達する．最強点は第3肋間胸骨左縁，雑音最強点を中心に心尖にかけて半手掌大の範囲に Thrill を触れる．肺動脈第2音は弱く，背部では殊に左肩胛部に雑音を聴取する．心濁音界は上界第3肋間，左界左乳線，右界胸骨右縁1横指外，腹部は平坦で肝，腎，脾等を触れず，腹水を認めない．

臨床検査事項：血圧は右132～120mmHg，左130～120mmHg，血液：血色素135%m (Sahli) 赤血球数810万，白血球数7200，Hematocrit 76%，肝，腎機能正常，赤沈値1時間値 0mm，2時間値 0mm，尿所見は蛋白軽度陽性でまた沈渣に少数の白血球，赤血球を証する．屎には所見を認めない．

胸部X線所見において左第4弓突出し，肺動脈弓部陥没し，定型的木靴状を呈する．肺野は明るく血管陰影に乏しい．(第1図) 透視上肺門部搏動は著明でない．Rentogenkymogram においては心室曲線は心筋障碍の像を呈する．

心電図においては先天性 P，右室肥大を示した．心臓 Catheter 検査においては Catheter を肺動脈まで進めることはできなかつたが，右室圧は平均圧46mm Hg，で著しく高く，血液酸素含量は右心室血において右心房血におけるそれに比して約2vol%高く，心室中隔欠損を証しえた．なお動脈血酸素飽和度は76%であつた．

以上の所見から Fallot 氏四徴症と診断され，昭和31年6月21日，Blalock-Taussig 氏手術を施行した．胸骨左縁より左中腋窩線に至る約20cm の皮膚切開を加え第3肋間において開胸．左鎖骨下動脈を左甲状腺動脈頸枝分岐のすぐ中枢側で切断遊離し肺動脈との間

Gangrene of the arm following anastomosis between subclavian and pulmonary arteries (Blalocks operation). **Sigeru Matsui, Takashi Tsubokawa & Chô Kobayashi**, Department of Surgery (Director : Prof. M. Urabe), School of Medicine, University of Kanazawa.

に端側吻合を施行した．吻合直後，Cyanosis 消失し動脈血酸素飽和度も96%を示した．手術後8時間で一時胸腔内出血のため shock 状態に陥つた他術後の一般経過はほぼ順調であつた．術後第1日まで左上肢の脈搏は勿論触れなかつたが温暖で特別の苦痛を訴えなかつた．第2日より左手のシビレ感を訴えるようになり，冷たく触れて左前腕の各筋群の牽縮が頻発するのが認められた．加温，Massage 等を続けたが第4病日より指尖寒冷で蒼白色の度を加えた．第5病日より Depokaliklein を投与したところ左前腕の疼痛を訴えた．第6病日になつて Kaliklein の投与後疼痛の他に全身所々に皮下溢血斑が現われたので中止した．その後も保温，肢位等に注意したが指尖の変色は次第に手掌，前腕に及び，第10病日には一部水泡を形成して壊死は免れぬ状態になつた．（第2図）7月9日（術後18日）分界線に沿つて左前腕中央で切断，切断後もなお一部の筋肉の壊死が進行したため7月30日，肘関節より3横指末梢の部で再切断の止むなきに至つた．

一方術後一時閉鎖した左前胸部の手術創は第10病日頃より一部哆開し，滲出液をもらし結紮糸を排出した．当初は縫合糸膿瘍を考えたが滲出液に組織片を混じ，皮下組織及び大胸筋の一部の壊死によるものであることが次第に判明した．Trypsin を使用して壊死部の融解排除に努めた結果，創の一部は瘻孔状となり，術後4カ月になつて漸く閉鎖した．術後3カ月目の検査では Cyanosis は好転し動脈血酸素飽和度は86%を示し全身一般状態は良好である．（第3図）

考　　按

1945 年 Blalock [1] が左鎖骨下動脈一肺動脈吻合を試み，Fallot 氏四徴症の最初の外科治療に成功して以来，Potts [8] の類似手術，Brock [4] の異つた手術方法も案出されてきている．しかし Blalock 氏手術が最も無難でかつ成功をおさめうる手術として広く行われるようになつたのはそれ相当の理由がある．唯この手術が創始されて以来 Potts 等との間に繰り返された論争の一つとして [3,7,8,10] 鎖骨下動脈の犠牲による上肢壊死の問題は今日といえども依然残されている．しかし Blalock 氏手術のその後の成績をみると予想に反してこの壊死は意外に少ないもので今手許の文献をしらべてみても数例を出ていない．Welb [13] D'Allaine Lam [6] Perkins [7] また 1953 年 Blalock [12] の発表した 1000 例の遠隔成績をみても術後上肢の寒冷，機能障碍を呈した2例の他には壊死に陥つた症例は皆無であると述べているのは注目に価する．

それならば上肢の壊死は如何なる状況の下に起りうるものであろうか．

Lam [6] は最初の壊死例（5歳，左鎖骨下動脈一肺動脈吻合，内乳，椎骨，甲状頸動脈切断）で posterolateral 切開（第4肋間開胸）を行つたため肩胛部や附近の筋肉を切断して副血行路を遮断したことを原因としている．そして前方切開を採るべきであると述べている．さらに Welb [13] の報告（1歳，左鎖骨下動脈－肺動脈端側吻合，鎖骨下動脈四枝切断）で同じく posterolateral 切開を行つて壊死をきたし左前腕の切断をした例を報じている．一方 D'Allaine の例の如く anterolateral の切開によつて起つた壊死例があり，また Blalock のところで行われる多くの手術例の中比較的年長児及び成人に対し posterolateral の切開を行つても壊死が起つていないことから，切開線以外にも種々の要因が想定されねばならない．先述の Welb [13] の1例においては患肢の変色と同時に浮腫を生じたので副血行路に生じた Thrombosis よるものと判断している．特に Polycythemia を有する患者の術後経過にはこれが重大な意義をもつ場合があると考えねばならない．他の可能な因子としては血管牽縮が挙げれる．この重要性は外傷性の血管障碍に対して多くの研究者によつて認められ，特に神経や軟部組織の損傷を伴う時には牽縮が持続するものと考えられている．今私共の症例を検討してみると，術後当初は一見正常であり，第4～5病日頃より指尖蒼白無血状となり，第7～8病日で暗紫色を呈するに至つたもので，この間浮腫を認めることなく Thrombosis の存在は証明されなかつた．なお第10病日頃より手術創に沿う皮下軟部組織殊に大胸筋の鎖骨側遊離部の壊死を招来したことが注意されねばならない．これは切開線により下方の血管床から隔絶された軟部組織が壊死に陥つたものと解すべく，上肢壊死の発生と密接不可分の関係にあるものと考えられる．本例においては当然神経組織の切断壊死も存在すると思われるので血管牽縮の存在は否定できないが，この判断評価は困難である．結局私共の症例においては前方切開ではあるが側方は中腋窩線に及び，軟部組織の壊死よりみて前胸部の副血行路としての血管床が離断されたものと考えられる．（第4図）肩胛部周辺の副血行路のみでは20歳という成人の上肢の栄養は満足されなかつたと結論される．

以上の諸点から Fallot 氏手術後の上肢壊死の予防法を考察するとき Thrombosis の防止の意味では Salmonn [11] のいう如く術後 Heparin, Dicumarol 等の適当な使用が推奨され，血管牽縮に対しては De Bakey [5] のいう如く交感神経遮断剤の投与が考慮されるべきである．Blalock も術中交感神経切除は行つた

方がよいと述べているが，彼自身の症例には行つていない．最後に切開線の選択も重大な関係があるように思われる．前方切開で側方へ延長することは極力さけかつ腋窩に接近しない方がよい．開胸肋間よりかなり下方で弧状切開を加えて軸部組織は可及的に温存するように努め，副血行路を損傷しないことが重要なように思われる．

結　　論

20歳の男子，Fallot 氏四徴症に対し Blalock 氏手術後に起つた左上肢壊死の1例を報告し，壊死発生の原因として，① 年齢的関係，② Thrombosis ⑤ 血管痙縮，④ 切開線の走行等について考察した．

文　　献

1) **Blalock, A. & H. B. Taussig :** J. A. M. A., **128**, 189 (1945). 2) **Blalock, A. :** J. Thoracic Surg., **16**, 244 (1946). 3) **Blalock, A. :** Surg. Gyne & Obst., **87**, 420 (1948). 4) **Brock, R. C. :** Brit. Med. J., **1**, 1121 (1948). 5) **DeBakey, M. E. & N. W. Anspachey :** Surg. Clin. North. America, **29**, 1513 (1949). 6) **Lam, C. R. :** J. Thoracic Surg., **18**, 661 (1948). 7) **Perkins, G. B. :** J. Pediat., **35**, 4 (1949). 8) **Potts, W. T., S. Smith & S. Gibson :** J. A. M. A., **132**, 627 (1946). 9) **Potts, W. T. & S. Gibson :** J. Thorac. Surg., **17**, 223 (1948). 10) **Potts, W. T. :** Ann. Surg., **130**, 342 (1949). 11) **Salmonn, G. W. :** J. Pediat. 31, 54 (1947). 12) **Taussig, H. B. & S. R. Bauersfeld :** (Results up to March (1952). 13) **Welb, W. R. & T. H. Ruford :** J. Thorac. Surg., **23**, 199 (1952).

Abstract

A case of gangrene of the arm following Blalock type anastomosis between the subclavian and pulmonary arteries for tetralogy of Fallot in a twenty year old man was reported.

The type of the incision of the muscles, intravascular thrombosis by operation, vasospasmus and patients' age etc. were discussed for causes of gangrene.

図 1 術前X写真

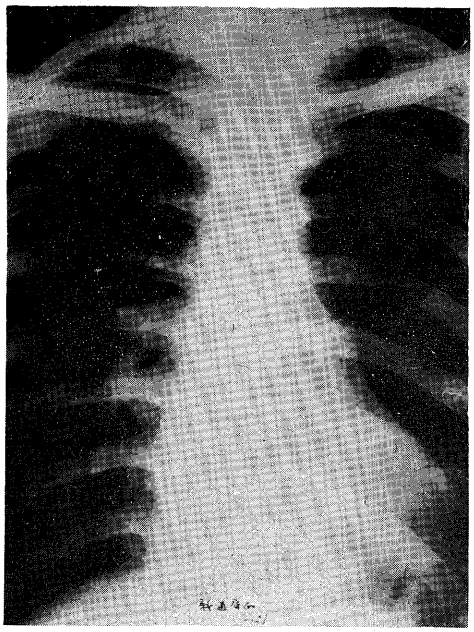

図 2

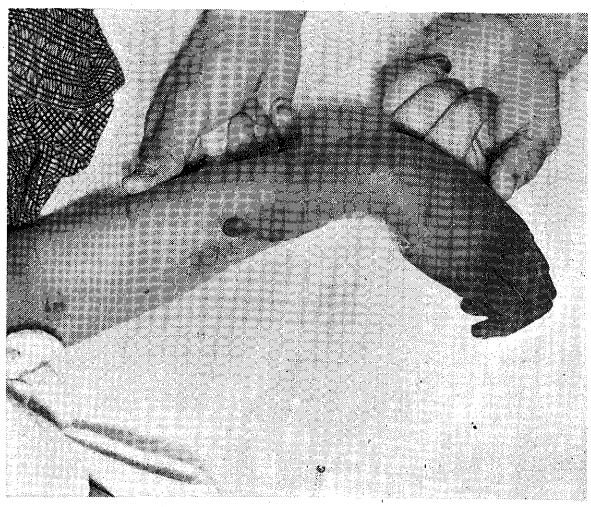

図 3 術後X写真

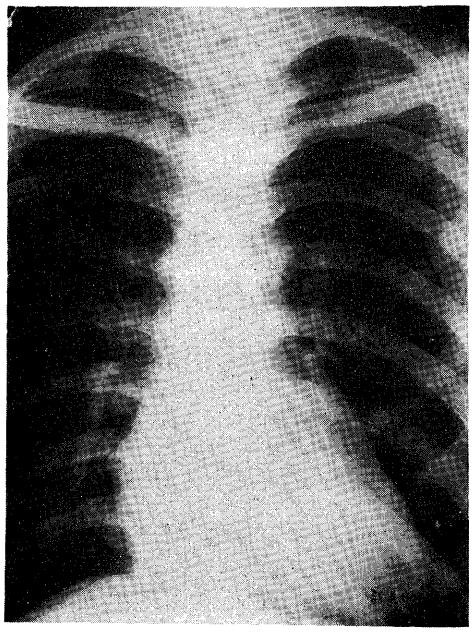
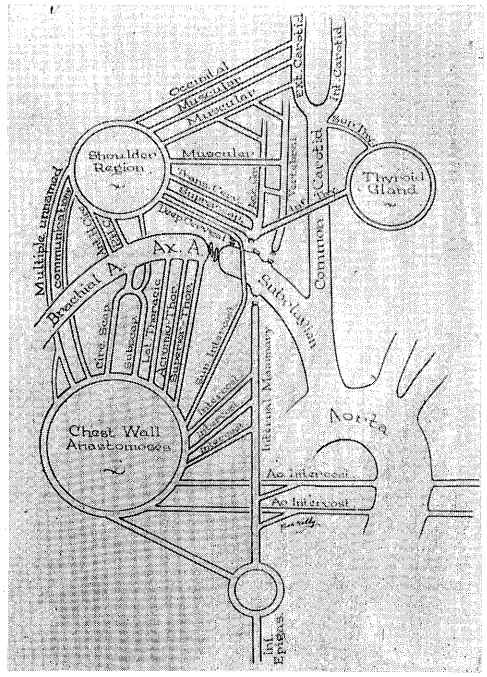
図 4 鎖骨下動脈切断時の副血行路形成模式図
(Welb より)