結核性肋膜炎診斷ニ對スル「レントゲン線ノ應用ノ意義

メタデータ	言語: jpn 出版者: 公開日: 2017-10-04 キーワード (Ja): キーワード (En): 作成者: メールアドレス: 所属:
URL	http://hdl.handle.net/2297/30745

金澤醫學專門學校 十全會雜誌 第二十七卷第八號（第百九十九號） 大正十一年八月一日發行

原著

結核性肋膜炎診斷ニ對スル「レントゲン線ノ應用ノ意義

金澤醫學專門學校理學的診療科教室（主任小池醫長）
生駒馨雄

一、緒言

結核性肋膜炎診斷ハ通常他ノ理學的診斷法ニ於テモ診斷容易ニシテ、（後述特別ノ型ヲ除ク）敢テ「レントゲン線ノ力ヲ借ルノ必要無シト雖モ其ノ經過、轉歸、豫後ノ觀察ニ對シテハ、他ノ診斷法ニヨルモ常ニ不確實ヲマヌカレザルモノニシテ、其ノ症狀ノ多少ト變化ノ度ハ、併行セザルコト多ク、「レントゲン線ノ應用ノ必要ヲ切ニ感ズルコトアルハ言ヲマタズ。況ンヤ、本症ノ本態ハ結核性ニシテ、殆ンド常ニ續發的ナルニ於テオヤ。其ノ肺及氣管支腺ノ原發竈ノ程度ヲ知リ得度キハ、豫後ヲ宣言スル上ニ於テ切ニ望ム所ナリ。余ハ以下教室ニ於テ實驗セシ患者ニツキ、「レントゲン線撮影術ヲ行ヒ、又本症外來患者ニツキ、種々ノ統計的觀察トヲ併セ述ベントス。

二、結核性肋膜炎ノ一般的「レントゲン線像

肋膜腔中ノ滲出液ノ像

肋膜腔中ニ液體ノ存スル場合ニ於テハ、種々ノ位置及形狀ヲトルト同時ニ、近接臟器、心臟、横膈膜、肝臟、胃、大腸等ヲ壓迫シテ轉位セシム。液體ノ中等量ノ場合ニテハ、矢狀位透視方向ニ於テ其ノ側ノ影像ハ彎蔓性ニ濃厚ニシテ、上境介ハ側方ニ向ヒテ高ク中央ニ低ク傾斜シ、後上境介ハ前上境介ニ比シテ遙ニ高シ。故ニ液體ノ上境介面ハ後上側方ヨリ前下中央ヲ切ル平面中ニアリ。前上ノ境介線ハ後ノソレニ比シテ嶮シ。而シテ滲出液ノ上界ハ、每常（後述ノ特別ノ型ヲ除キ）不文明ナリ。通常滲出液ハ上記ノ像ヲ形成スルモ、ソノ成因ニ對スル説明ハ種々ナリ。先ヅ如何ニシテ滲出液ノ上境介ハ側方ニ向ヒ高キヤニ關シテ、アルンスベルゲル氏ハ光學的ニ次ノ圖ヲ用ヒテ説明ヲ試ミタリ。

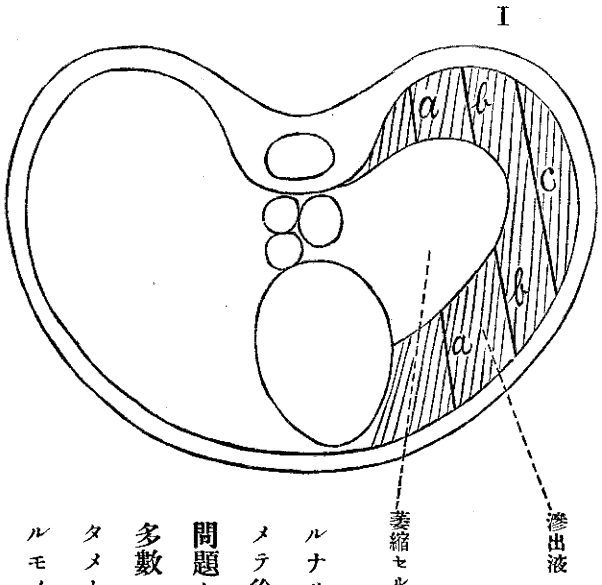

卽チ、圖ニ於テaノ部分ニ於テハ、透明度ヲ增ス肺臟ノ層厚キタメ、最モ透明ニ見エ、bノ部ニ於テハ、肺臟ノ層a部ヨリウスキタメ、透明度ヲ減ズ、シカシテcノ部ニ於テハ全ク肺臟ノ層ヲ缺クタメ、滲出液ニ「レントゲン線ガ吸收サレ、濃厚ナル陰影ヲ作ル。此ノ如クシテ像ハ側方ニ向ヒ高ク見ユルナリト稱セリ。然リ而シテ、此ノ説明ニ於テハ明ヨリ暗ニ至ル移行ハ極メテ徐々ナラザルベカラズ。然レドモ、實際ニ於テハ常ニシカラズ。尙一問題トシテ、後上界ハ、前上界ヨリ高キハ如何ナル理由ナルカニ關シテ、多數ハ重力ノ關係ニヨリ、仰臥位ノ場合ニ、後ニ滲出液ガ大量ニ集合スルタメナリト言ヒ、Sali氏ハ、後部ノ多量ノ肺臟組織ノ彈力性壓排作用ニヨルモノナリト稱セリ。アスマン氏ハ前兩者ニ對シ説明ヲ試ミテ曰ク、胸腔下部ヨリ增加上昇スル滲出液ハ、初メ肺下葉ヲノミ壓迫シ、肺門部ニ向ヒ

萎縮セシメ、漸次上昇シテ中葉及上葉ヲ壓迫ス。シカルトキハ、中葉及上葉ノ下境介面ハ、後緣ハ前緣ヨリ高ク、前述ノ滲出液ノ面、卽チ後上側方ヨリ前下中央ヲ切ル面ト一致ス。卽チ境介線後ハ前ヨリ高ク側方ハ中央ヨリ高クナルモノナリトセリ。

其他臨牀上他ノ理學的診斷法ニテ證明シ得ラルル、ダモアソウ氏線、ガーランド氏三角、及グロツコ、ラウフフス氏三角ヲモ證明シ得ベシ。卽チ、之等ノ三角トハ、圖ニ於ケルガ如ク、前者ハ滲出物ノ存スル側ニ於テ、脊椎ニ添ヒ打診上一定ノ明朗ナル音響ヲ發スル部分ニシテ、後者ハ健側下部ニ於テ、脊椎ニ添ヒ一定ノ濁音部アリ、之ヲ稱スルナリ。前者ハ說明ノ限リニアラザルモ、後者ニ對シテハ、スタイレル、ニッチ、マッテス、ハンブルゲル氏等ノ研究ニヨレバ、此ノ症狀ノ發生ハ、縱膈竇ノ轉位ニヨルモノトセリ。卽チ、滲出液ノ爲メニ、弓狀ニ外方ニ曲レル影像ヲ形成シ、而シテ脊椎ニ添ヒテ最モ廣キ部分ハ、肺ノ下界ニアラザル、弓狀ノ影像ヲ形成ス。コレ卽チコノ三角部ノ基底ナリト。

II

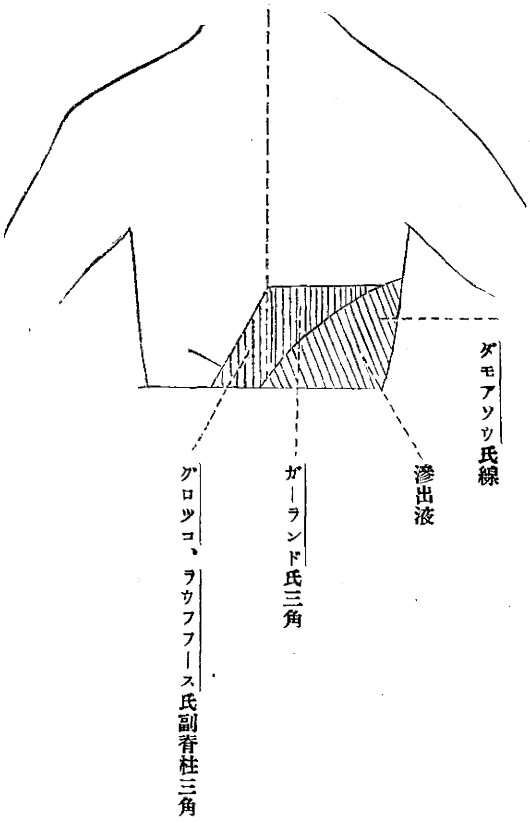

其他滲出液ハ種々ナル特別ノ場所ニ集合シ、種々ノ影像ヲ形成ス。此方面ノミ研究セルグレーデル氏ニ從ヘバ、通常特別ナル限局セル影像ヲ形成スル場所ハ次ノ如シ。

一、Die interlobäre Pleuraspalte

二、Die mediastinale Umschlagstellen der Pleura

三、Die seitlichen Pleurateile der oberen

Lungenlappen bs. d. r. Oberlappen 等ニテ Gruedel 氏ニ從ヒ、次ノ如ク分類ス。

一、右上葉ニ來リシ症（r. Oberlappen）

III

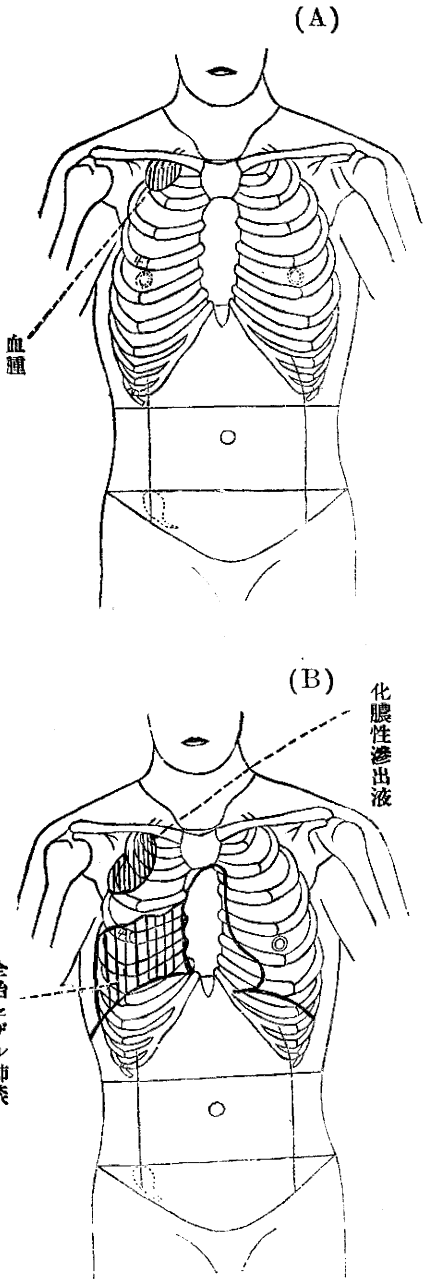

氏ハ結核性肋膜炎ニアラザレドモ、二例ノ報告アリシタメ參考トシテ記載セン。即チ、第一例ハIIIノAニ示ス如ク、第一肋骨骨折ニ於ケル血腫ノ影像ナリ、第二例ハBニ示ス如ク肺炎ヲ經過セル四十五歳ノ婦人ニテ、右下部ハ上界ノ不正形ナル濃厚ナル陰影ニシテ、肺炎ノ未ダ吸收セザルモノ、右上ニアルハ試驗的穿刺ニヨリ確メタル、化膿性滲出液ノ陰影ナリト。

二、葉間肋膜炎（Die interlobäre Pleuritis）

最モ特有ナル型ニシテ、「レントゲン線診斷學上興味アル型ナリ。通常ノ理學的診斷法ニテハ、證明極メテ困難ニシテ、不可能ニ終ルコト多シ。通常診斷ノ注意スベキ點トシテ、

一、帶狀ノ濁音部

二、聽打診上ノ所見

三、上濁音界及腋窩線ニ於ケル試驗的窄刺等ニヨリ、疑ヲ置クニトドマルノミナリ。然レドモ、「レントゲン線透視法ニテハ、一目瞭然タルモノニシテ、ソノ像タルヤ、ヘクレル、オツテン、アルンスペルゲル、スタイレル、ディートレン氏等ニヨリ研究サレ、解剖學的ノ各葉ノ境介ニ一致シテ來ルモノニシテ、上界ハ鋭ク限局サレ、下界ハ稍〻圓形ニシテ可ナリ鋭キナリ。實體眼鏡ニ於テハ、特有ナル影像ノ傾斜ヲ見ル。好發部位ハディートレン、フリッツ、アイスレル氏ニヨレバ、右上中葉、左上及下葉ニ繁ク來ル。小兒ニ於テハ、肺疾患ノ極メテ初期ニ來ルト云フ。當教室ニ於テモ度々經驗スルモ、滲出物ノ吸收セラレシモノノミ多ク、定型的ナルハ附圖ニ示ス如ク、播種性結核症ニ併發セシ一例ニシテ、左下葉ニ來リシモノナリ。グロエーデル氏モ一例ヲ報告セリ。

三、包圍性外傷性滲出性肋膜炎（Abgekapselte traumatische entstandene Pleuritis exsudativa）

グロエーデル氏ハ銃創ニヨリ來リシ、水氣胸ノ像ヲアラハセル症例ヲ記載セリ。IVニ示スガ如シ。

IV

(A)

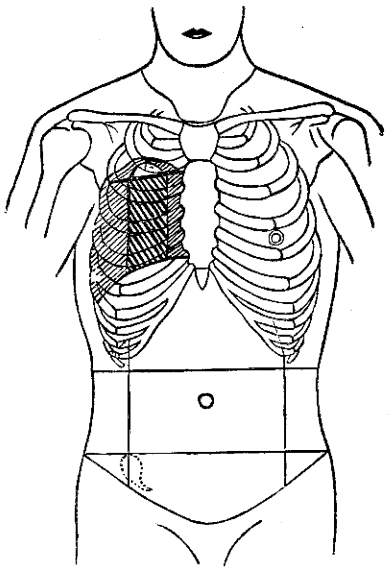

(B)

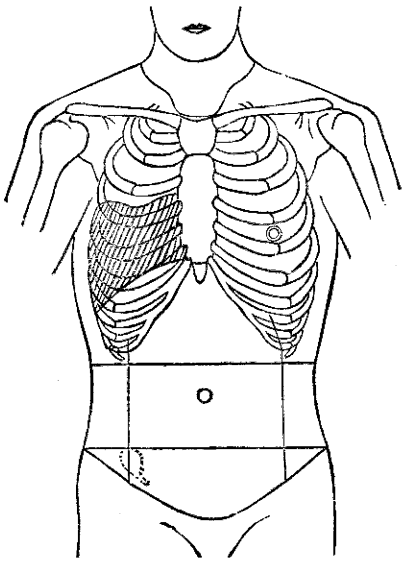

即チ右中葉、下葉共ニ一樣ニ濃厚ナル陰影ヲ形成シ、ソノ中ニ殊ニ濃厚ナル部分アリテ、ソノ頂點ニ瓦斯ヲ有ス。滲出液ノ面ハ水平ヲナス。二週間後ニ於テ再診セシニ、Bノ如ク瘢痕形成ヲナセルヲ見タリト。余モ亦、最近同樣ノ

症例ヲ實驗セリ。患者ハ二十五歳ノ男子ニシテ、數年來肋膜炎ヲ患ヒ、本年五月六日、重荷ヲ負フテ二里程徒步セシニ突然胸痛ヲ來シ、當醫院第二內科ニテ診察セシニ、症狀複雜ナリシ故ニ、確診センタメ當科ニ來リ、コレヲ「レントゲン線撮影術ヲ行ヒシニ、附圖ニ示ス如ク左胸下ニ包圍サレタル水氣胸ヲ形成シ、心臟ハ强ク右方ニ壓迫サレ右方ニ於テモ、肋膜炎性癒着アリテ心臟ハ固定サレタル狀ヲナセシモノナリ。同患者ハ高度ノ肺結核ヲ合併シ居リタル所ヨリ見レバ、恐ラクハ重荷ヲ持チシ時脆キ肺臟組織ニ裂創ヲ生ジ、氣胸ヲ生ゼシニアラザルカト信ズ。同患者ノ肋膜腔液體ハ少量ナリシタメ、撮影像ニテハ不著明ナリ。

四、多房性肋膜炎 (Gekammerte Pleuraexsudat)

肋膜ハ種々ノ部分ニテ癒着ヲ營ミ囊ヲ形成シ、滲出液或ハ瓦斯ヲ包裡シ、「レントゲン線像トシテハ、肺腔洞ノ如ク不規則ナル影像ヲ形成ス。

五、滲出性縱膈肋膜炎 (Pleuritis mediastinalis exsudativa)

極メテ稀有ナル型ニシテ、獨逸ノ文獻ニテハ未ダ報告ナカリシ症ナリ。化膿性炎症ノ場合多ク、結核性ノ症ハ少キモノノ如シ。本型ニ於テハ他ノ臨牀的診斷法ニテハ勿論、「レントゲン線診斷ニ於テモ、可ナリ注意ヲ要スルモノニシテ、後述ノ如ク鑑別診斷ハ極メテ容易ナラズ。他症ト誤診セラルルコト多キタメ、記載ニ乏シキモノナラン。本症ハ佛國ニテ可ナリ多數ニ記載サレ居レリ。本型ヲ二種ニ分類スルヲ得ベシ。

一、左及右後部縱膈肋膜炎 (Pleuritis mediastinalis posterior sin. u. dex.)

二、右及右後部縱膈肋膜炎 (Pleuritis mediastinalis anterior sin. u. dex.)

通常臨牀的症狀ハ前者ニ於テハ壓迫症狀トシテ、嚥下困難、呼吸困難、咳嗽、胸內苦悶、神經麻痺的症狀等ヲ來シ Frick ニヨレバ左右頻度ハ同樣ニシテ、兩側ニ來ルコト無カリシト云フ。グロエーデル氏ハ比較的急性ニ經過セル一例ヲ報告セリ。卽チ次ノV圖ニ示ス如ク、滲出液ハ漸次增加シテ、不良ノ轉歸ヲトリシ一例ナリト。本症ノ研究者

サーヴイ氏ハ本型ニ來ル影像トシテ、右又ハ左ノ心臓緣ニ一致シテ近ク影像ヲ形成シ恰モ心臓影像ノ二重ニナレル如キ像ヲアラハシ、其ノ形ハ其底ヲ下ニセル三角形ヲ呈スト。而シテ左方ニ於テハ、全ク大動脈瘤ヲ疑ハシムルコトアルモ、搏動ノ有無ニヨリ區別シ得ト云フ。又後部縱膈肋膜炎ニ於テハ、脊椎ニ平行セル帶狀ノ陰影ヲ形成スト。

V

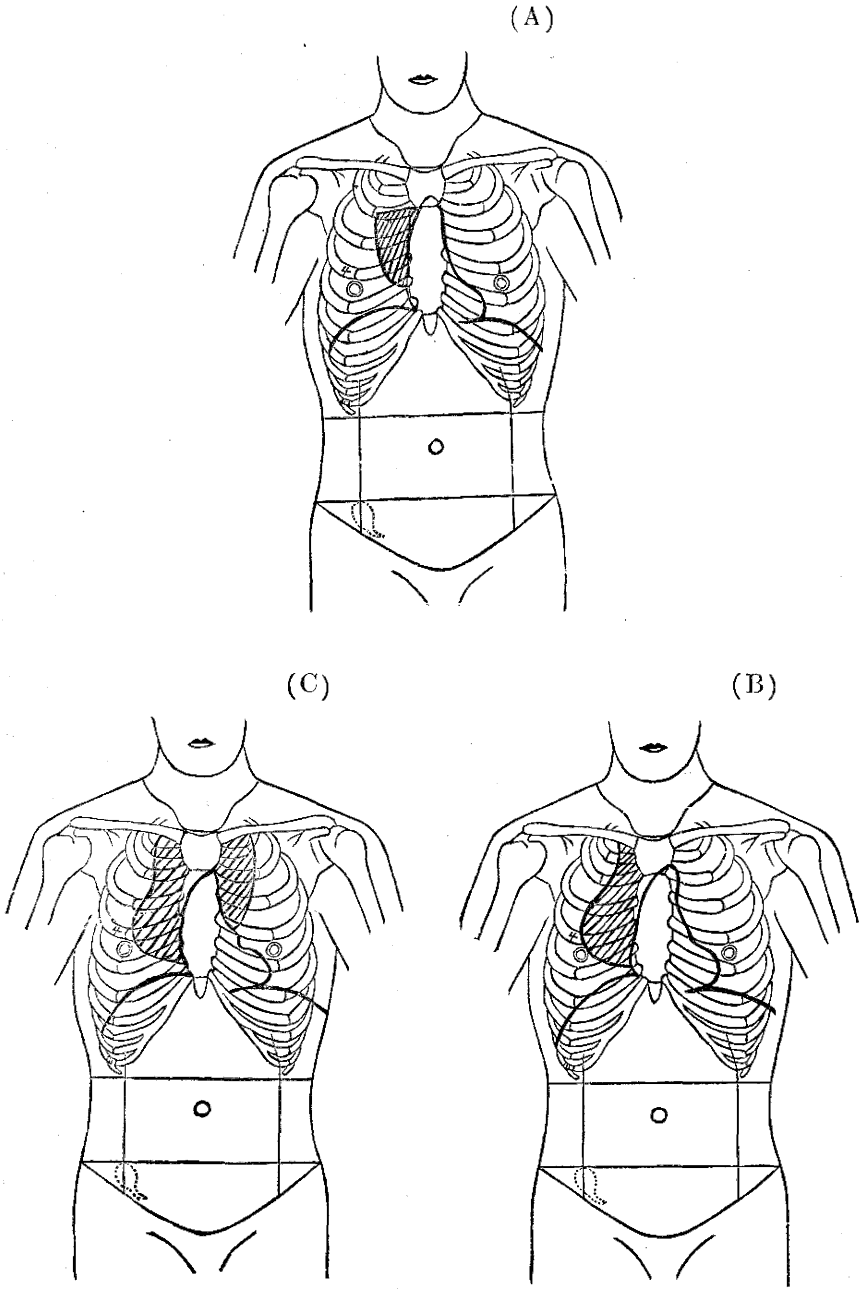

以上述ベシ所見ハ、滲出液ノ種々ナル場所ニ於ケル影像ナリ。滲出物ハ小量ノ場合ニ於テハ、障害ナク吸收サルルコト度々ナルモ、多量ノ場合ニ於テハ一部分ハ吸收サレ、一部分ハ肉芽形成及結締織變性ヲ起シ、廣汎ナル癒着ヲ形成ス。タメニ臨牀上「レントゲン線診斷的ニ發見サルル症ハ乾性肋膜炎ナルカ、滲出性肋膜炎ノ陳舊ナルモノ多ク、横膈膜呼吸運動微弱遲鈍及癒着ヲ來シ、所々ニ肋膜ノ瘢痕ヲ形成スルヲ見ル。滲出物ノ最モ多ク遺殘セル部位ハ、Sinus phreni costales ノ部ニテ頑固ナル横膈膜癒着ヲ見ル、後述ノ余ノ統計ニヨレバ、潛伏性ニ經過セル肋膜炎モ認メ得ベシ。

鑑別診斷

通常「レントゲン線診斷學上、肋膜炎診斷ニ對シテハ、横膈膜運動ニ注意スルハ最モ必要ナルコトナリ、以下鑑別診斷ニ必要ナル事項ヲ記セントス。

横膈膜運動ハ種々ノ疾患ニヨリ侵サルルモノニシテ、最モ度々來ルモノハ肋膜炎ナリ。卽チ横膈肋膜炎トシテ肺臟及胸壁ト癒着固定サレ、横膈膜ノ呼吸運動域ノ小ナルノミナラズ、運動ノ速サモ減退スルモノニシテ極少ノ運動障害ヨリ全ク固定サルル迄、種々ノ度ニ於テ侵サル。タメニ吸氣ノ際、横膈膜緣ハ鋸齒狀、波狀、天幕狀種々ノ形狀ヲトリ、特ニ左側ニ於テハ、ディートレン氏ニヨレバ心尖ノ部ニテ、心外膜ト癒着シテ、横膈膜ハ搏動性運動ヲナスト。他ノ疾病ニヨリ侵サルル場合トシテハ、肺臟ニ高度ノ浸潤アル時肺組織ノ彈力性吸引力ノ減退ノタメ、呼吸運動ノ微弱ヲ來ス。ホルツクネヒト氏ニヨレバ、三尖辨不全閉鎖ノ場合ニ横膈膜ハ肝臟ノ靜脈搏ノタメニ、搏動性運動ヲ行フト云フ。レーヴイ氏ハ筋力萎弱症患者ニ於テ、疲勞ノタメ横膈膜運動ノ缺クル場合アルヲ見ルコトアリト。進行性筋內萎縮症ニ於テハ重複横膈膜運動ヲ行フト云フ。グイロッツ、ヘリオット、アルンスベルゲル氏ハ脊髓腔洞症ノ患者ニ於テ頑固ナル吃逆アリテ、タメニ右横膈膜ハ不意ニ短時間下降スルヲ見ル。此ノ場合ニ於テ腹背透視方向ニヨリ見レバ中部影像ノ下部ニ於テ、右方ニ向ヒ一ノ衝動的運動ヲ見ル。此ノ時左側ハ全ク靜穩ニ通常ノ呼吸運動ヲ營ム。タ

ダ左横膈膜ニ於テ前述ノ運動ノ場合ニ、多少ノ波動ヲ呈スルコトアルノミ。要スルニ脊髓空洞症ニヨリ來ル右横膈膜ノ間代性痙攣ニヨルモノトセリ。

デラカンプ及他ノ二三ハ横膈膜ノ舞踏病性搐搦ヲ記載セリ。ソノ患者ハ自ラ嗚咽スルヲ覺エ、同時ニ右横膈膜ハ搐搦ヲ營ミ健側迄波及スルヲ見ル。卽チ、横膈膜ノ不規則ナル跳躍運動ナリ。横膈膜痙攣ノ場合ニ於テハ其ノ頂部ハ切斷サレタル如ク水平ニシテ、其ノ外方緣ノミ吸氣ノ時强ク下降ス。クーバー氏ハ「ヒヨスチン」ニヨリ治スルヲ實驗セリ。横膈膜神經ノ麻痺シタル時ハ特ニ興味アルモノニシテ、能動的運動ノ缺クルタメ、横膈膜ハ位置高ク吸氣ノ場合ニ全ク運動セズ。其ノ程度ハ麻痺ノ度ニヨリ種々ナリ。麻痺セル横膈膜ノ畸形運動ハ、吸氣ノ場合ニ胸腔內壓ヲタカムルノミナラズ、腹部內臟ハ横膈膜ニ向ヒ壓迫シ、同時ニ麻痺セル横膈膜ハ高位ヲトル。其他シイフ氏ニヨレバ、小兒ニ於テハ運動微弱ナルコト及波狀ノ緣ヲ有スルモ、常ニ結核性ナラズト稱セリ。フォエルステル氏ハ腹部臟器ノ疾患ニテ結核性腹膜炎ノ場合ハ一側ニ運動障害ヲ來シ、腎臟外膜炎ニ於テハ兩側ニ障害ヲ來スト云フ。其他ウンフエルリヒト氏ハ變化アル場合トシテ次ノ如ク記載セリ。

一、Thrakaler Athmung von Pleuritis.

二、Paradoxe Bewegung durch Serophenmothorax.

三、bei Phrenicotomierten u. bei trockenen Pheumothorax.

四、Tierexperiment. Ammoniackinhalation, Lähmung der sensiblen proprioceptiven nervenendigung im Diaphragma (1% Cocainlösung) ト稱セリ。卽チ、カカル非結核性疾患及他臟器疾患ニヨリ來ル。横膈膜運動ノ障害ト本症ニヨリ來ルモノトノ鑑別ハ、常ニ容易ナラズシテ、他ノ臨牀的所見ヲ參考セザルベカラザルコトアリ。

「レントゲン線診斷上鑑別スベキ他ノ疾患ハ概ネ次ノ如シ。

一、滲出性肋膜炎ト區別スベキモノ。

下部肺炎、肺腫瘍、肺壞疽、充滿セル肺腔洞、肺結核性浸潤、肺栓塞症、包蟲病等。

二、乾性肋膜炎ト區別スベキモノ。

前記橫膈膜運動障害ヲ來ス諸疾患、其他肋膜瘢痕ハ肺臟實質ノ病的陰影ト區別スベキナリ。例ヘバ肺浸潤等ナリ。

三、葉間肋膜炎ト區別スベキモノ。

陰影ハ特有ニシテ區別スベキ疾病ナシト雖モ肺炎、肺腫瘍、肺栓塞包蟲病等ニシテ、葉間ノ瘢痕形成ハ肺門淋巴腺炎、氣管支周圍炎ノ複雜ナルモノト區別スベキナリ。

四、包圍性、外傷性肋膜炎ト區別スベキモノ。

區別スベキ疾患ハ殆ンド無ク、水氣胸ノ場合ハ特ニ容易ナリ。

五、多房性肋膜炎ト區別スベキモノ。

結核性及非結核性肺腔洞

六、滲出性縱膈肋膜炎及其瘢痕形成ト區別スベキモノ。

縱膈竇ノ腫瘍、大動脈瘤、肥大セル胸腺、氣管支周圍ノ淋巴腺肥大等ナリ。

以上ノ諸疾患ト鑑別スベキ要點トシテハ、前述ノ影像ノ性質、橫膈膜運動ノ狀態、呼吸運動ニヨリ肺及氣管支ノ病竈ト分離シ得ルヤ否ヤ、透視方向ヲ種々變換セシムルコト、及解剖學的關係等ナリ。

三、他ノ理學的診斷ト「レントゲン線診斷

他ノ理學的診斷法ノ「レントゲン線診斷法ニ遠ク及バザルコト、特ニ胸部臟器ニ於テ然ルハ、何人モ默認スル所ナルベシ。本症ニ於テハ「レントゲン線診斷法ニヨラズトモ、診斷シ得ベケンニ事實ハ必ズシモシカラズシテ、余ハ昨年以來本教室ニ來リシ肋膜炎患者二三九例ニ就キテ、次ノ如キ事實ヲ知ルヲ得タリ。卽チソノ所見ヲ次ノ如ク分類シ

テ其ノ統計ヲトリタリ。

I、A、明瞭ナル高度ノ陰影ヲ呈セルモノ　右 三〇　左 二三　兩側 二

B、Sinus phrenico costales ノ部ニ僅ニ滲出物ノ遺殘セル陰影ヲ見ルモノ　右 二三　左 二〇　兩 二

C、横膈膜運動微弱及遲延スルモノ卽チ乾性肋膜炎カ、又ハ陳舊性肋膜炎ノ場合（前述ノ横膈膜運動ノ障害セル疾患ヲ除ク）　右 八七　左 二一　兩 二四

D、葉間肋膜炎及其瘢痕形成　右 五　左 二

II、他ノ理學的診斷法ニテ肋膜炎ト診斷サレ、「レントゲン線檢査ニテ陰性ノ場合、一六六ニ對シ三七但シ乾性肋膜炎及陳舊性ノ肋膜炎ノ場合ニ多シ。

III、他ノ疾患トシテ診斷サレシモノ（肺尖加答兒、神經衰弱症「ヒステリー」動脈硬化症等）ノ中ヨリ、八五例ノ陳舊性及潛伏性肋膜炎ヲ發見セリ。

IV、年齡ノ關係

一五歲次下	四〇	二五歲次下	九七	三五歲次下	六〇
四五歲次下	二六	老年期	一六		

以上ノ所見ハ要スルニ、右側ニ來ル肋膜炎ハ著シク多ク、兩側ニ來ルハ稀ナリ。當教室ニテハ横膈膜運動ノミヲ殘ス陳舊性、乾性及輕症ノモノ多ク。著明ナル滲出性型之ニツグ。著明ナル像ヲ形成スルモノノ中ニハ、壁着性ノモノ三例ヲ見タリ。III ノ事項ハ「プロチエント」ヨリ云ヘバ、極メテ小ナルモ自覺的及他覺的ニ潜伏シテ經過スル肋膜炎モアルベク、勿論臨牀上ノ意義ノ多寡ニツキテハ問題外ナリ。年齡ハ思春期ニ來ルコト多キハ勿論ナリ。カカル症ニ於テハ肺結核ニ合併サルルモノ多ク、「レントゲン線診斷ヲ最モ有意義タラシムルコト多シ。

四、肋膜炎ノ經過轉歸豫後確定ニ對スル「レントゲン線診斷ノ意義

第三項統計ハ事實ナリ。余ハ肋膜炎診斷ニ對シ「レントゲン線ヲ應用スルノ必要ヲ力說スルト同時ニ次ノ事項ニ付キ切ニ述ベントス。

一、經過及轉歸

肋膜炎ノ重輕ノ度ヲ確診シ得ザル症ハ勿論、確診シ得ルモソノ吸收ニ向ツテハ、前述ノ如ク種々ノ經過ヲトルモノニシテ、吾人ハ日常往日經過セシ肋膜炎ヲ主治醫ト對診スルコトニヨリ以外ニ遺殘シ、又ハ種々ノ不快ノ經過ヲトレルヲ見テ、主治醫ヲ驚カシムルコトハ常ニ經驗スル所ナリ。最近ニ於テモ肺結核ノ診斷ノモトニ安靜ヲ命ゼラレタル患者ニテ、「レントゲン線撮影術ノ結果、左程重症ノ肺結核症ニアラズシテ、遠キ以前ニ存セシ右肋膜炎ノ尙吸收極メテ不充分ナル症ナルヲ見タリ。他ノ一例ハ某大學病院ニテ肋膜炎ノ治癒セシモノノ如ク傳ヘラレ、下熱後數週ニシテ退院セシニ再度ノ熱發ニテ當教室ニ來リ診スルニ、肋膜炎ハ殆ンド全ク吸收シ居ラズ、其ノ影像中ニ二三ノ斑狀ノ像ヲ見ル。種々ノ所見ヨリ見テ、肋膜炎ノ滲出物ノ一部ハ肉芽變性或ハ結締織變性等ヲ來セルニアラザルヤノ疑ヲ置ケルモノニテ、一ケ月後再度ノ撮影ニテ比較的吸收縮少セルヲ見テ益々感ヲ深カラシメタリ。故ニ高度ノ肋膜炎ニ於テ治療ノ結果尙種々ノ不快症狀ヲ遺ス場合ニ於テハ、一度「レントゲン線檢査ノ必要ノ存スルモノニシテ、余ハ當教室

ニ於テ患者ニ一般的治療ヲナシテ二三週ノ間ヲ置キ再三檢診シテ滲出物吸收ノ狀ヲ見ナガラ治癒セシメシ例アリ。醫患共ニ滿足ニ感ジタリ。日常心得ベキコトニアラズヤ。

二、豫後

通常ノ肋膜炎ノ生命ニ對スル豫後ハ殆ンド常ニ良好ナルモ、通常他ノ理學的診斷法ニテ胸部內臟ノ結核性變化ヲ完全ニ知ルヲ得ザル以上ハ、的確ナル永久ノ豫後ヲ確定シ得ザルモノナリ。余ノ以前ニ記述セシ如ク、高度ノ肺癆患者ニテ尙診斷ノ誤ルコトヲマヌカレザルニアラズヤ。況ンヤ肺癆ノ經過中肋膜炎ヲ併發スルコト多ク、其症狀ノミ著明ナルニ於テオヤ益々肺癆ノ見逃サルルコト必定ナリ。之レ余ノ的確ナル豫後ヲ判定シ得ズト云フ、最モ重要ナル根據ノ一ナリ。タトヒ肺癆ナラズトモ種々ノ度ニ於ケル原發性變化ヲ確診シテ、以テ比較的確實ナル豫後ヲ判定スルハ醫家ノ重要ナル責任ナリト信ズ。

五、結　論

一、如何ナル豐富ナル、他ノ理學的診斷所見ヲ有スル肋膜炎ナルモ「レントゲン線診斷ノ上ニ於テ所見乏シキトキハ其ノ症ハ憂フルニ足ラザルモノナリ。

二、肋膜炎患者ノ持續的豫後ハ、「レントゲン線診斷ノ結果ニヨラザレバ確定シ得ズ。

三、肋膜炎經過中少クモ二三回ノ「レントゲン線檢査ハ必要ニシテ、醫患共ニ得ル所アリ。

四、二三九例中、本症ハ思春期ニ多ク、スベテノ型ニ於テ右側ニ著シク多ク、他ノ理學的診斷法ニテ陽性ニシテ、「レントゲン線診斷所見ニテ陰性ノモノ一六六中三七ナリ。

五、特別ナル型トシテ(外傷性)包囊性水氣胸ノ一例、葉間肋膜炎七例アリ。縱膈肋膜炎ハ未ダ發見セズ。

終リニ臨ミ駒田誠一氏ノ一例ヲ與ヘラレシヲ謹謝シ伊達講師ノ御校閲ノ勞ヲ謝陳ス。（一九二二年六月下旬脫稿。）

1) **Irisawa,** Innerenmedizin. 2) **[illegible]** 內臟レントゲン診斷學。 3) **L. Aschaf,** Pathologische Anatomie. 4) **B. Bandelier u. O. Roepke,** Die Klinischer Tuberkulose. 5) **Pottenger,** Clinical Tuberkulosis. 6) **V. Mering,** Lehrbuch der Inneren Medizin. 7) **H. Assmann,** Erfahrungen über die Röntgenuntersuchung der Lungen. 8) **Arnsperger,** Die Röntgen untersuchung der Brustorgane u. ihre Ergebniss für Pathologie u. Physiologie. 9) **H. Dietlen,** Beitrag zur Röntgendiagnose von pleuropericardialen Verwachsung Zent. blatt. für Rönt. u. Radium 1922. No 12. 10) **Fritz—Eisler,** Die interlobäre pleuritische Schwarten der kindlicken Lungen im Röntgenbild Zent. blatt für Röat u. Rad. 1913. No 4. 11) **H. Dietlen,** Über interlobäre Pleuritis Zent. blatt für Ront u. Rad 1914. No. 9/10. 12) **Darbois,** Pleuropulmonäre Verkalkung. 13) **Lorey,** Über den Wert des Röntgenverfahrens bei abgesackten Pleuraergussen. 14) **Groedel,** Abgekapselte Pleuritiden im Röntgenbild (Fortschritt auf den Gebiete der Röntgen. st. 1920. Iuni) 15) **Schiff,** Die röntgenologische Untersuchungen über Zwerchfellbewegung in Kinderalter Dentche med wo. Schrif. 1920Nr. 11. 16) **Förster,** Über röntgenologisch feststellbare Zwerchfellbewegungs störungen bei Bauchfell tuberkulore u. Paranephritis Mün Mud. W, S. 1920 Nr 2. S. 38. 17) **Unverricht,** Über paradoxe Zwerchfellbeegung Ber. kli. W S. 1921. Nr. 28,
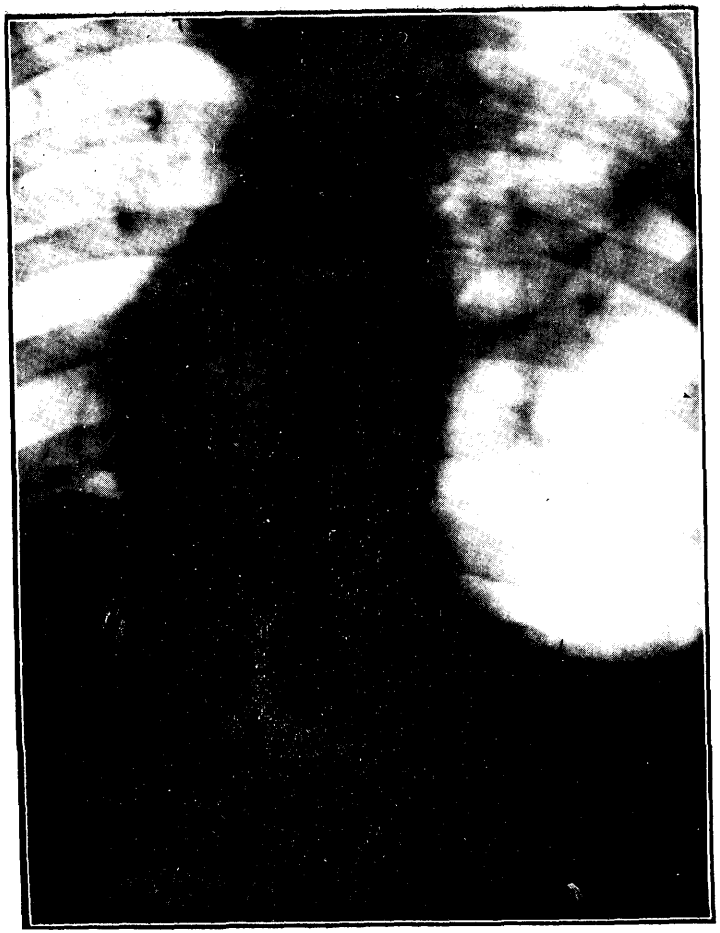
生駒論文附圖