猫咬症ノ一例

メタデータ	言語: jpn 出版者: 公開日: 2017-10-04 キーワード (Ja): キーワード (En): 作成者: メールアドレス: 所属:
URL	http://hdl.handle.net/2297/37832

猫咬症ノ一例

金澤醫學專門學校外科學教室（主任下平博士）
講師　田中一次郎

本症例ハ、大正六年十月十八日、第十七回北陸醫學會并ニ同年十一月七日、金澤醫學專門學校十全會講話大會ニ於テ、講述セシモノナリ。

猫咬症ニ關スル報告ハ、我國ニ於テ、明治三十四年、岡山ノ藤田荒次郎氏ガ「猫咬ニヨリ鼠毒症狀ヲ起シタル實驗例」トシテ報告セラレタルヲ始メトシ、大正三年迄ニ十三例ヲ算シ、本年ニ至リテ、愛知醫學專門學校病理教室ノ北川錠次郎、向山孝之、兩氏ニヨリ二例、九州帝國醫科大學、三宅外科教室ノ泉伍朗、加藤守吉、兩氏ニヨリ一例、東京帝國醫科大學、皮膚科教室ノ中野等、折茂鼎、殿村種夫、三氏ニヨリ一例ノ報告アリ、合計十七例ナルニ過ギズ、我ガ石川縣金澤病院外科部ニ於テ本年八月、本症ヲ實驗セシヲ以テ此ノ一例ヲ追加セントス。

抑モ猫咬症トハ鼠咬症ガ鼠咬ニリヨ發生スルガ如ク猫咬ニヨリ惹起スル一種ノ病症ヲ稱スルモノナリ、蓋シ所謂鼠咬症ナルモノハ、鼠咬ヲ受ケタル場合ノミナラズ、鼬、猫等ノ咬傷ヲ受ケタル場合ニ於テモ皆殆ンド同樣ノ發症ヲ見ルモノナルコトハ、一般ニ認メタル所ニシテ、其ノ猫咬ニヨリシモノヲ特ニ猫咬症ト命名セズ、鼠咬症トシテ報告セラレタルコトアリ、是レ未ダ今日ノ如ク、鼠咬症、猫咬症ノ兩者ノ關係ガ互ニ獨立スベキ疾患ナリヤ否ヤ、又其ノ病原ニ於テ果シテ同一ナリヤ否ヤ等ヲ斷定シ能ハザリシニ基因セシモノナラン。

一、猫咬症ノ原因的關係

從來本症ハ猫咬ニ由リ偶〻鼠毒症ヲ起セシモノナリト云ヒ、或ハ本症ハ鼠毒性ニ類似スル疾患ナリト唱ヘ、其ノ病原不明ナリシガ、明治四十三年、前島淳一氏ガ緒方博士ノ鼠咬患者ノ血液、潰瘍及水泡ニハ常ニ鼠咬症「スポロツオア」ヲ發見スルモノナリトノ記載ニ基キ、猫咬症患者ノ血液ヲ檢索セシモ成績陰性タリシ、又同年佐藤博士ハ恐ラク

本症ハ一種ノ毒質ニ因ルモノト假定セラレシモ、鼠咬症病原トノ異同ハ之ヲ明カニセラレザリシ、而ルニ大正五年、二木博士ハ鼠咬症ノ病原ハ「スピロヘータ」ナルコトヲ確定セラレタルニヨリ、猫咬症病原モ一般ニ亦恐ラク「スピロヘータ」ナラント想像セラレ、之ガ檢索ノ結果、本年ニ於テ、愛知醫專ノ北川、向山、兩氏並ニ、九州帝大ノ泉、加藤、兩氏ノ實驗的證明ニヨリテ鼠咬症病原ト同一ナル「スピロヘータ」ヲ、猫咬症ノ病原体ト確認セラレタルモ、東京帝大ノ中野、折茂、殿村、三氏ハ全ク鼠咬症病原ト異リタル一種ノ「スピロヘータ」ヲ以テ猫咬症ノ病原物ナラント第一回報告ヲ發表セラレタリ。

二、猫咬症ノ臨床的概要

猫咬症ハ猫咬後必ズ或ル潜伏期ヲ有ス、早キハ一週間乃至十日間、遲キハ數ケ月或ハ數年後ナルヲ常トス。

前驅症狀トシテハ身神ノ違和、四肢ノ倦怠、冷温ノ感覺、頭痛、腹部ノ鈍痛等ナリ。

主要症候ハ(1)週期的ニ來ル熱發ニシテ多クハ惡寒或ハ惡寒戰慄ヲ以テ始マリ、發作性ニ回歸樣熱型ヲトルヲ常トス時ニハ稽留性又ハ弛張性ナルコトアリ、其ノ間歇及ビ持續時間ハ一定セズト雖ドモ三、四日乃至十日未滿ノ間歇ヲトルコト多シ、一般ニ本病ノ初期ニ於テハ、間歇時短ク持續時長ク、末期ニ近ヅクニ從ヒ無熱期ノ長クナルコト鼠咬症ノ熱型ト同樣ナリ、(2)紫紅色ヲ呈スル皮膚ノ浸潤性班紋ニシテ、軀幹、四肢等ニ生ズレドモ咬傷部ニ近ク著シキヲ常トス、熱型ト共ニ發スルコトアルモ、大抵少シク遲發ノ傾向アリ、其ノ形狀樣々ナルモ、圓形乃至橢圓形ヲ呈スルコト多シ、大サ粟粒大乃至手掌大ニシテ、指壓ニヨリ褪色スル性質ヲ有ス、其ノ新ラシキモノハ着色鮮明ニシテ赤味ヲ帶ビ浸潤ヲ能知スルモ、陳久性ノモノハ褪色シテ漸次赤味ヲ失ヒ浸潤亦減少ス、後ニハ上皮ノ剝脱ヲ來シ、長ク其ノ痕跡ヲ認ムルコト多シ、(3)淋巴腺ノ腫脹ハ咬傷部週邊ノ淋巴管炎ニ次デ起ルモノニシテ其ノ領域内ノ淋巴腺ニ止ルヲ普通トス、(4)筋肉及ビ關節ノ疼痛ニシテ文獻ニハ壓痛、「リロマチコ」樣疼痛、電戟樣疼痛等ヲ區別スレドモ每常之レヲ認ルモノニアラズ、(5)脾臟ノ腫大ハ淋巴腺腫ノ如ク每常遭遇スル所見ニアラズ、(6)咬傷部ノ變化トシテハ、瘢痕ヲ

以テ治癒スル場合ト、潰瘍ヲ形成スル場合トアリ、其ノ瘢痕ニテ治癒シタル場合ニ本病發來スルコトアレバ局部ノ瘙痒、或ハ輕度ノ疼痛ヲ訴ヘ浸潤、浮腫等現ハレ時ニ紫紅着色ヲ來スコトアリ、又タ潰瘍ヲ形成シタル場合ハ多ク混合傳染ノ際ニシテ、潰瘍面ハ比較的深部ニ向テ侵害セラレ、特ニ壞疽ニ陷ル傾キヲ有ス。

本病ノ豫後ハ幼兒、老人或ハ特ニ衰弱セルモノ、或ハ他ノ合併症アルモノ、外一般ニ佳良ナリ、從フテ其ノ經過モ適當ノ療法ヲ施ス時ハ二、三週日ニシテ治癒スレドモ、然ラザル時ハ數週乃至數ケ月、或ハ數年ニ及ブコトアリ。

本病ノ療法トシテ從來種々ノ藥物ヲ用ヒラレタルモ、何レモ其ノ効果「サルヴァルサン」或ハ其ノ製劑ノ効力ニ及バズ、著シキ腺腫アルモノニハ成ルベク、早期ニ腺摘出ヲ施シ、次デ「サルヴァルサン」注射ヲ施セバ良効果ヲ得ベシ。

三、猫咬症ノ文獻例

從來報告セラレタル諸氏ノ文献例ヲ摘錄スレバ左ノ如シ。

(一)、藤田荒次郎氏例、　四十一歳ノ男子明治三十一年九月九日、同年生ノ小猫ニヨリ、左小指球部ニ咬傷ヲ受ケ、同年十一月一日頃ヨリ發症、咬傷部ノ發赤、左耳及ビ左顳顬部ノ疼痛、腋窩腺腫脹、發作性惡寒熱發、左眉毛部ノ紫紅色、蠶豆大諸節等ノ發生アリシ。

(猫ノ咬傷ニヨリ鼠毒症樣ノ症狀ヲ來セル一實驗、岡山醫學會雜誌第一四〇號、明治三十四年)

(二)、前島淳一氏例ノ一、　三十四歳ノ男子、京大、伊藤教授「クリニック」ニ於ケル一例ニシテ左拇指ニ猫咬ヲ受ケ、左側腋窩腺ノ腫脹及ビ疼痛アリシガ、之レヲ剔出シタルニ其ノ後定型的鼠咬症々狀ヲ呈セズシテ治セリト。

(三)、同上例ノ二、　三十五歳ノ男子、右環指ニ猫咬ヲ受ケ、咬傷部ノ腫脹、發赤、熱感、上肢ノ疼痛、肘腺、腋窩腺及ビ鼠蹊腺ノ腫脹、左大腿ノ紫斑、患側ノ筋痛及ビ知覺麻痺等ノ症狀アリシ。

(鼠咬症ニ就テ、中外醫事新報、第六九四號、明治四十二年)

(四)、熊谷玄且、松浦保、兩氏例ノ一、　五十九歳ノ患者、左示指ニ猫咬ヲ受ケ、咬傷部腫脹、發作性ノ惡寒、熱

發、頭痛、精神朦朧、肘腺及ビ腋窩腺ノ腫脹等ノ症狀アリシ。

（五）、同上例ノ二、　五十九歳ノ男子、左示指ノ猫咬ニシテ咬傷部ノ腫脹、疼痛、熱發作、肘腺腫脹、肝臓腫大等ノ症狀アリ。

（六）、同上例ノ三、　四十七歳ノ女子、左環指ノ猫咬ニシテ、咬傷部ノ發赤腫脹、熱發作、神經痛等ノ症狀アリ。

（猫咬症ニ就テ、第十五回、九州沖繩醫學會誌、明治四十二年）

（七）、佐藤勤也氏例、　四十六歳ノ婦人、明治四十三年六月廿四日、野猫ヲ捕ヘントシテ右手ノ拇指側ヲ咬傷セラレ、咬傷ハ七日ニシテ一時治癒シ其ノ後約七日ヲ經テ熱發ニ伴ヒ、創痕ノ炎性化膿ヲ來シ、其部ノ切開後二日ニシテ特意ナル麻疹若クハ猩紅熱樣發疹ヲ生ジテ、全身ニ蔓延シ、三週日餘ヲ過ギ、疹ハ消失セシガ、此期間ニ於ケル熱ハ不正麻刺利亞型ヲ呈シ、疹ノ消退スルニ至リ、殆ンド稽留型ニ移リ、而モ其ノ熱低ク漸次衰弱ニ傾キ、斯クノ如キ狀態ニテ一ケ月餘ニ亘リ、死亡一週日前、直腸後壁ヨリ排膿スルニ至リ、發熱シテヨリ約六十日ニシテ遂ニ衰弱ニ由テ斃レタリ。

（猫咬傷ノ一例、好生館醫事研究會雜誌、第十七卷、第五六八號、明治四十三年及、中外醫事新報、第七三八號、明治四十三年）

（八）、前島淳一氏例ノ三、　四十三歳ノ男子、明治四十三年六月二十七、八日頃、他家ノ小猫（生後一ケ月）ヲ捕ヘントシテ左環指末節掌面ヲ咬嚙セリ、同年七月廿八日咬傷部ノ發赤、腫脹疼痛ヲ來シ、次デ左ノ上肢及肩胛並ニ腰部、顏面等ニ赤色結節樣班點、熱發作、左側腋窩腺腫脹、左ノ大胸筋、三角筋、二頭膊筋ニ於ケル握痛等アリ、而シ血液ニ就テ細菌學的檢査ヲ施シタルモ成績陰性ナリシ。

（猫咬ニ因スル鼠咬症ノ一例、好生館醫事研究會雜誌、第十八卷、第一號、明治四十四年）

（九）、松原朋三氏例、　六十二歳ノ男子、左小指ニ猫咬ヲ受ケ、咬傷部ノ發赤、腫脹、熱發作、浮腫、患側ノ發疹、

肘腺及ビ腋窩腺ノ腫脹等アリシ。

（猫咬症ニ就テ、中外醫事新報、第七四三號、明治四十四年）

（一〇）、大庭芳一氏例、　六十一歳ノ男子、捕鼠ノ巧妙ナル愛猫ノ爲メ左示指ニ咬傷ヲ受ケ後二週日ニシテ咬傷部發赤腫脹、惡寒熱發作、患側淋巴管炎及ビ發疹等ノ症狀ヲ來セリ。

（猫咬症ニ「サルヴァルサン」ノ應用、研瑤會雜誌、第一〇五號、明治四十五年）

（一一）、田仲九郎氏例、　三十六歳ノ女子、大正元年九月七日、野猫ヲ捕ヘントシテ左中指ノ尖端ニ咬傷ヲ受ケ、後チ二日目、肘腺、腋窩腺、頸腺ノ疼痛、眼瞼ノ發疹、漸次全身ニ及ボセル不定ノ發疹、熱發作、不定ノ疼痛等アリシガ、「ネオサルヴァルサン」靜脈注射一回施行ニヨリ全治セリト。

（猫咬症ト鼠咬症トハ同一疾患ナリヤ、否ヤ、及ビ其ノ療法ニ就テ、東京醫事新法、第一八〇四號、大正二年）

（一二）、坂正夫氏例、四十三歳ノ男子、左示指ニ猫咬ヲ受ケ、咬傷部ノ硬結、壓痛、發作性熱發、左前膊ノ淋巴管炎及ビ腋窩腺腫脹、筋痛、發疹等ノ症狀アリシ。

（鼠咬症〔猫咬症〕ノ一例、中外醫事新報、第八〇九號、大正二年）

（一三）、池田長太郎氏例、二十四歳ノ婦人、大正三年九月二十四日猫ノ爲メ左手指、中指及環指掌骨間部ニ咬傷ヲ受ク、爾後約十日間ヲ經テ、左腋窩及ビ大胸筋部ニ疼痛ヲ覺エ次デ惡寒熱發作アリ、左腋窩腺ノ腫脹周圍ノ浸潤著シク、疼痛甚ダシ、同十月二十九日大阪血清藥院連鎖狀球菌血清一・〇c.c.mヲ大脉皮下ニ注射シタルニ諸症漸次消退全治セリ。

（猫咬症ニ連鎖狀球菌血清ヲ應用セシ一例、近世醫事、第三卷、第十二號、大正三年）

（一四）、北川錠次郎、向山孝之、兩氏例ノ一、　三十七歳ノ左官職、大正五年九月二十日頃、自宅ニ生レタル子猫ノ爲メニ、右手拇指尖端ヲ咬マレ、同年十月三日頃ニ至リ咬傷部、腫脹、疼痛、次デ右腋窩腺ニ疼痛硬結ヲ來シ發熱アリ、發熱ハ常ニ惡寒ヲ伴ヒ、其ノ後五回ノ定型的發作アリ其ノ間ニ全身ノ處々ニ紫紅色ノ班紋ヲ生ジ四肢、殊ニ右

側深部ニ倦怠樣ノ疼痛アリ、十一月十五日名古屋衛戍病院ニテ「アルサミノール」〇・四注射ヲ施サレ、躰力恢復、熱發等ナカリシガ、十二月二十三日ニ至リ、再ビ四肢、頸部ノ鈍痛、右上肢ノ紫斑、熱發、右腋窩腺腫ヲ來セシヲ以テ、十二月二十七日愛知病院外科部ニテ右腋窩腺ノ摘出ヲ施サレタリ。

（軍醫團雜誌、第七〇號、記載ノ「猫咬症ノ一例、小林佐市郎」ハ北川、向山、兩氏例ノ一ニ該當セリ）

（一五）、同上例ノ二、　三十五歳ノ醫師、大正五年十一月初旬（時日ヲ確認セズ）、他家ヨリ貰ヒ受ケタル猫ニ食餌ヲ與ヘントシテ捕ヘタル際、左拇指背側第一節、掌骨頭ヨリ約二糎外方並ニ之ニ對スル掌面ニモ咬傷ヲ受ケ、尚ホ右手背掌兩面ニ數多ノ爪傷ヲ受ケタリ、然ルニ同年十二月一日頃ヨリ前記咬傷部ノ深部ニ硬結、疼痛ヲ來セリ、依テ同月六日之ガ剔出ヲ某醫ニ依賴セシガ同月八日淋巴管炎ヲ起シ、腋窩腺ノ腫起、疼痛次デ惡寒熱發セリ、十二月十四日、愛知病院外科ニテ、左腋窩腺雀卵大ノモノ二個剔出セラレ後、同月二十六日再ビ熱發ス、左腋窩腺ニ又二個ノ雀卵大腺腫二個アリ之レヲ剔出シ、更ニ十二月三十一日「アルサミノール」〇・三注射ス、爾後熱發ナシ。

（猫咬症ノ二例並ニ同病原ニ就テ、東京醫事新誌、第二〇一六號、同第二〇一七號、大正六年）

（一六）、泉伍朗、加藤守之、兩氏例、　五十歳ノ農婦、大正四年十月五日頃、飼養ノ中等大子猫ノ脚ヲ誤テ踏ミタル際、左下腿內面ニ咬傷ヲ受ク、發熱發作ハ猫咬後二十五日目、十月三十日第一回ノ發作アリ三日餘ニシテ輕快、第二回發作ハ大正五年一月二十三日（第一回熱發作後八十五日）就褥九日餘ヲ費セリ、皮膚紅ノ班ハ第一回熱發作後二三日ヲ經テ左下肢ノ所々ニ現ハレ尚ホ咬傷部、兩上肢モ認メ第二回熱發作時ニハ右下肢ニモ生ズルニ至リ、左右股腺ハ豌豆大乃至鳩卵大ノ腫脹アリ、剔出淋巴腺並ニ採取血液ハ病原檢査ニ供シ、全ク鼠咬症病原ト同一ナルコトヲ確認セラレタリ。

（猫咬症並ニ其ノ病原ニ就テ、東京醫事新誌、第二〇二一號、大正六年）

（一七）、中野等、折茂鼎、殿村種夫、三氏例、　二十八歳ノ女子、大正六年二月五日、昨年九月頃出生ノ子猫ノ爲

メ、右示指第一第二指骨間關節部ヲ咬マレタリ、同二月十五六日頃、咬傷部ヲ瘙破セシニ腫脹シ次デ疼痛ヲ來セリ二月十九日ニ至リ、惡寒ヲ感ジ漸次、熱發アリ、同月二十六日右示指手背ヨリ前膊ニ亘リ淋巴管炎ヲ現ハシ、之ニ沿ヒテ稍帶紫色ノ硬結數個ヲ生ゼリ、淋巴腺腫脹ナシ、而シテ發病後熱發ハ大抵四日ノ間歇ヲ以テ上昇シタリ、四月四日「タンワルサン」靜脉內注射ヲ行ヒ、四日以上ヲ經タルモ全ク熱發ナク、更ニ同月十二日同注射ヲ行ヘリ、尙ホ熱發ノ最高時及下熱時ニ於ケル血液檢査ヲ行ヒ、一種ノ「スピロヘーテ」ト其ノ病原的關係ニ就テ(第一回報告)、皮膚科及泌尿器科雜誌、第十七卷、第六號、大正六年)

四、猫咬症ノ實驗例

患者、　石川縣鶴來町、吳服商、桑崎某男、三十八歲、

血族關係、　父健存、母十年前肺結核症ニテ病死、配偶健康、擧子四人皆健在、他ニ遺傳病ノ證スヘキモノナシ。

既往病歷、　生來强健ナラサルモ、亦タ著患ナシ、幼時種痘及ヒ痲疹ヲ經過シ、二十年前、輕度ノ脚氣症ニテ每年憎ミタルモ、數年前ヨリ之レヲ見ス、又當テ、鼠咬ヲ受ケシコトナシト。

本症病歷、　大正六年七月六日自家出產ノ子猫(生後一ケ月)ヲ捕ヘントシテ左拇指ヲ咬々シ、當時、齒痕ヨリ僅カノ出血アリシ外ニ、著シキ疼痛、腫脹等ナク經過シタリ。

七月二十二日(猫咬後十七日目)輕度ノ惡寒ヲ以テ熱發シ檢溫三十八度アリ、且ツ咬傷部ニ稍鈍痛ヲ感セリト云フ、翌二十三日、左腋窩部ニ淋巴腺ノ腫脹、約梅干大ノモノ一個ヲ生シ疼痛アリ、熱發ハ尙ホ持續漸次昇騰シテ二十五日ニハ四十一度ニ達シタリ、然ルニ同日午後著シキ發汗後解熱シテ平溫トナレリ、又淋巴腺腫ハ罨法ヲ施シタルニ漸次消退セリ、次テ七月二十八日(猫咬後二十三日目)、再ヒ熱發三十八度アリ、同時ニ左前膊屈側部ニ四五個ノ帶赤色硬結物ヲ生シテ一列ニ連續セリ、壓スルニ僅カ疼痛ヲ感シタリト云フ、熱發ハ亦前同樣持續シテ、七月三十日ニ至リ平溫トナレリ、然ルニ、八月一日又第三回ノ熱發アリ、前膊ノ赤色幷ニ硬結ハ消退セサルニヨリ來院スト。

現症及經過、　大正六年八月二日初診、躰格榮養共ニ中等、胸腹部、理學的診査異常ヲ認メス、又各皮下淋巴腺ニ觸レ得ル腫脹ヲ認メシメス、特ニ左側。腋窩及ヒ肘部ヲ檢スルモ同樣ナリ。

左手ヲ檢スルニ拇指ノ尖端ニ於テ掌面ノ橈骨側緣ニ近ク稍淡紅色ヲ呈スル小班点(咬齒痕)五個アリテ弧形狀ニ並列スルヲ見ルモ、炎症々狀ナシ、左前膊ハ屈側ニ於テ橈骨下端部ヨリ肘部ニ達スル間ニ、所々豆粒大乃至小指頭大ノ境界判明セサル、僅カノ硬結物ヲ生シ、恰モ細長ナル淡紅帶黃色ノ皮膚變色部アリテ之レヲ連結スルカ如キ狀ヲナシ觸ルヽニ僅カ疼痛ヲ訴フ、上膊部ニハ異常ヲ認メス、躰溫三十九度六分アリ直チニ入院

セシム。

入院後、躰溫ハ漸次下降シ、八月四日全ク平溫ニ復セリ、左ノ前膊ハ硼酸水罨法ヲ施シタルニ硬結并ニ浸潤ハ漸次消退セリ、然ルニ、八月八日ニ至リ躰溫ハ又漸次階段狀ニ昇騰シテ第四回ノ發熱發作ヲ來シ八月十日四十度ニ達シタルモ、亦タ前回同樣發汗ト共ニ分利狀ニ下降シテテ、其ノ翌十一日ニハ全ク平溫トナレリ、依テ、同月十三日「アルサミノール」○・三靜脈內注射入ヲ施セリ爾後全ク躰溫ノ昇騰ナク、今日ニ至ルモ異狀ナシト云フ、尙ホ入院中血液檢査ヲ行ヒシモ病原体ヲ證明シ得サリシ。

五、概　括

以上ノ記述ヲ概括スレバ左ノ如シ。

一、本症例ハ猫咬ニ由テ發生シタルハ明カナリ。

二、猫咬症ノ病原躰ハ一種ノ「スピロヘータ」ナルモ鼠咬症病原「スピロヘータ」トノ異同ハ未ダ確定セラレズ。

三、猫咬症ノ臨床的所見ハ咬鼠症ニ全ク酷似ス。

四、本症例ハ其ノ症狀鼠咬症ニ酷似シ猫咬症ト稱シ得ルモ其ノ病原躰ヲ證明シ得ザリキ。

五、「サルヴァルサン」ハ猫咬症ニ於テモ鼠咬症ニ於ケルガ如キ著大ノ奏効ヲ見ルモノトス。

附　記
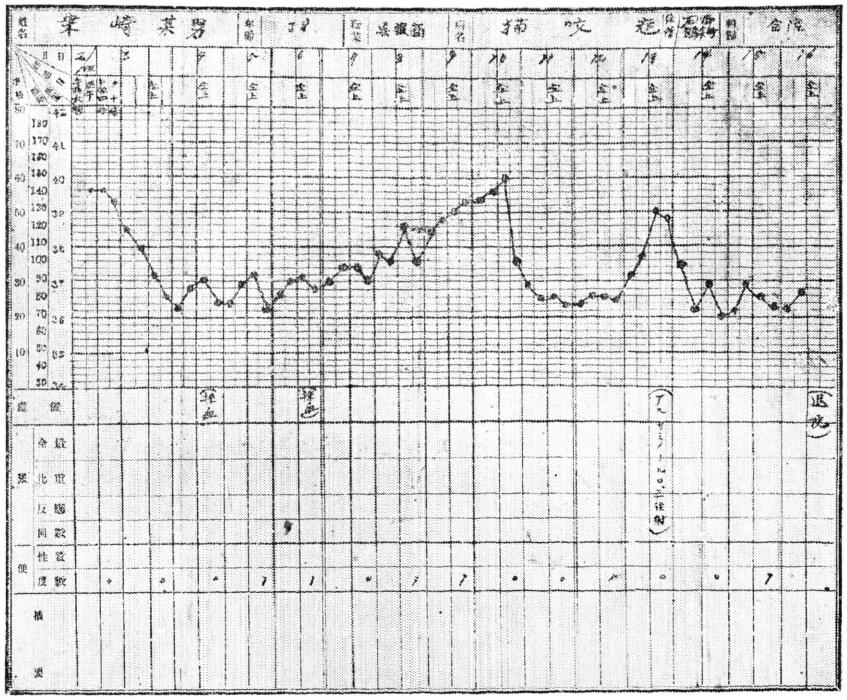
昨年九月發行、醫事新聞（第九八一號）九州帝國大學小兒科教室佐野重一氏ハ病原体證明ニヨリ診斷シ得タル鼠咬症（猫咬症）ノ一例トシテ本症ノ一例ヲ報告セラレタリ。