後腹膜脱分化型脂肪肉腫の1例

メタデータ	言語: jpn 出版者: 公開日: 2017-12-12 キーワード (Ja): キーワード (En): 作成者: メールアドレス: 所属:
URL	http://hdl.handle.net/2297/40301

泌尿器外科 2011年
24(6), 1063～1066

後腹膜脱分化型脂肪肉腫の1例

町岡 一顕 前田 雄司 三輪聰太郎 川口 昌平
金谷 二郎 大井 章史 並木 幹夫

金沢大学附属病院泌尿器科*

要旨：症例は69歳男性。体重減少を主訴に2009年7月近医受診。左腎腫瘤を認め，当科紹介受診。CTでは左腎上極に径15cmの内部不均一で造影効果に乏しい腫瘤を認め膵尾部への浸潤が疑われた。MRIではT1強調像で低信号，脂肪抑制では腫瘍内部に脂肪成分と思われる所見を認めた。以上から，malignant fibrous histiocytoma等の軟部組織腫瘍が疑われた。経腹的アプローチによる切除術を行い，胃噴門部・横隔膜の一部，左腎・左副腎・膵体尾部・脾臓を一塊に摘出した。病理組織診断で腎周囲脂肪組織が発生由来の脱分化型脂肪肉腫と診断された。

key words 脂肪肉腫，軟部組織腫瘍，後腹膜腫瘍

はじめに

脂肪肉腫は軟部組織腫瘍の一種であり，後腹膜に発生するものでは平滑筋肉腫と同等によくみられる。無症状のまま経過し，発見時にはすでに巨大化している症例が多い。今回，われわれは後腹膜脱分化型脂肪肉腫の1例を経験したので若干の文献的考察を加えて報告する。

I 病 例

患者：69歳，男性。

主訴：体重減少。

既往歴：20歳，虫垂炎（術後），甲状腺機能亢進症（内服加療中）。

家族歴：特記事項なし。

生活歴：特記事項なし。

現病歴：体重減少（3ヵ月で3kg減）を主訴に2009年7月に近医受診。エコーおよびCT検査で左腎上極に15cm大の腫瘤を認めたため，精査加療目的に8月当科紹介となった。

入院時現症：身長：166.5cm，体重：56kg。体温：36.3℃，血圧：126/78mmHg，脈拍：80/分 整腹部：平坦，軟，圧痛なし，腹部腫瘤触知せず。疼痛や血尿などの明らかな自覚症状は認めなかった。

検査所見：血液検査データ上はCRPが2.5mg/dlと軽度高値である他は特に異常所見は認めなかった。尿沈査では血尿や膿尿を認めなかった。

腹部造影CT所見：左腎背側に150×125×111mmの腫瘤を認めた。腫瘤は分葉形態をとり，頭側へ突出し，横隔膜を圧排していた。膵尾部への直接浸潤を疑う所見を認めた。腫瘍は造影早期での造影効果は弱く，後期相で濃染された。肺や肝臓，リンパ節には転移を疑わせる所見は認めなかった（**図1**）。

腹部造影MRI所見：境界は比較的明瞭で，一部に不鮮明な部分を認めた。腫瘍内部はT1強調像で低信号の部分が多く，T2強調像ではステンドグラス様に多彩な信号が混在し，著明な高信号の部分が存在した。T1強調像で高信号であった部分と同じエリアがT2脂肪抑制像では抑制されており，脂肪の存在が疑われた。造影では早期造影効果は乏しく，CTと同様に遅延相で造影効果

* 金沢市宝町13-1（076-265-2393）〒920-8641
2010年10月28日受付

Presented by Medical*Online

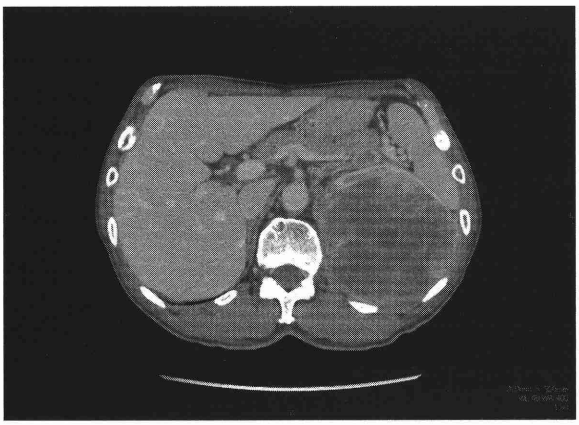

図1　腹部造影CT
左腎に15cmの腫瘤を認めた。

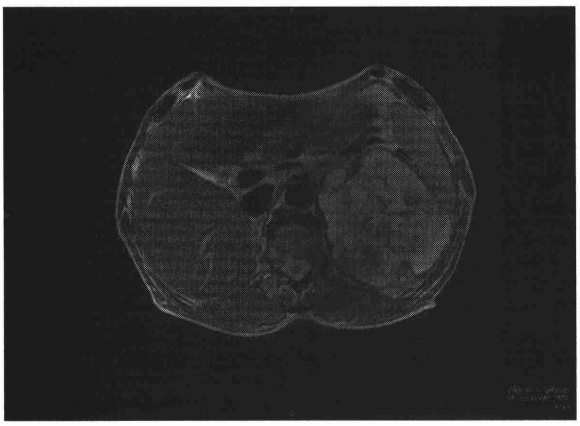

図2　腹部MRI
T1 強調像で高信号であった部分と同じエリアがT2 脂肪抑制像では抑制されており脂肪の存在が疑われた。

を示した（**図2**）。

以上の所見より，malignant fibrous histiocytoma（MFH）等の軟部組織腫瘍が疑われた。

手術所見：時間：7時間30分，出血：1100m*l*，輸血：濃厚赤血球4単位。

L字切開（剣状突起－臍－横切開）による経腹膜的開腹手術を行った。胃噴門部の一部，横隔膜の一部，左腎・左副腎・膵体尾部・脾臓を一塊に摘出した。腫瘍は被膜様物に覆われた黄白色の充実性腫瘍で，一部粘液腫様であった。膵尾部は腫瘍の頭側で一塊になっていた。明らかな腫瘍の露出は肉眼的に認めなかった。

病理所見：組織学的に腫瘍は紡錘形から不整形の核を有する異型細胞が粘液腫様な間質に増殖していた。細胞成分が密な部分もあれば，ほとんど細胞のない疎な部分もみられた。

腎実質と腫瘍とが境界不明瞭な部分があった。また，正常腎の腎周囲被膜に沿うように，異型細胞が浸潤し，ところどころで結節を形成していた。膵は膵尾部に近い背側で，腫瘍成分を含む線維性の結節と癒合し，境界が不明瞭であった。腫瘍辺縁の脂肪成分には，脂肪細胞の大小不同，多形性のある核を有する異型細胞，脂肪芽細胞などがみられ，高分化脂肪肉腫と一致した。一方，非脂肪性の腫瘍本体は多形性肉腫の組織像を示しており，high grade な脱分化を示した脂肪肉腫と診断した（**図3**）。



図3　病理組織学的所見
腫瘍辺縁の脂肪成分には脂肪細胞の大小不同，多形性のある核を有する異型細胞，脂肪芽細胞など高分化脂肪肉腫と一致する所見を認める一方で，非脂肪性の腫瘍本体は多形性肉腫の組織像を示しており，high grade な脱分化を示した脂肪肉腫と診断した。

免疫染色では上皮系マーカーのAE1/AE3や，神経系マーカーのS-100は陰性であり，間質系マーカーであるdesminが一部陽性であった。脂肪肉腫ではMDM2遺伝子の増幅がほとんどの症例で認められるが，本例でもFISH（蛍光in situハイブリダイゼーション）でMDM2遺伝子の増幅が確認された。

以上より，腎周囲脂肪組織が発生由来の脱分化型脂肪肉腫が考えられた。

術後経過：術後，脾摘に関連すると思われる一時的な血小板増多を認めたが，その他は問題なく良好に経過し，10月4日に退院した。腎周囲脂肪組織由来の腫瘍で，悪性度も高いことから，術後補助療法目的に放射線治療を行った。現在経過観察中である。

Ⅱ　考　察

脂肪肉腫は軟部組織腫瘍の一種であり，好発年

Presented by Medical*Online

齢は40～70歳代と成人に多くみられる[1]。無症状のまま経過し，発見時にはすでに巨大化しているケースが多い。

後腹膜脂肪肉腫について2002年WHO分類では，高分化型，脱分化型，粘液型，多形型，混合型の5つに分類されている[2]。脱分化型は分化型脂肪肉腫の部と非脂肪性の低分化肉腫が同一腫瘍の中に境界明瞭に存在するとされている。発生頻度は，高分化型が最も多く，全ての脂肪肉腫の中で半数前後を占めるが，脱分化型脂肪肉腫は数%とされている[3]。

脂肪肉腫の治療は原則的に外科的切除であり，周囲組織も含んだ完全摘除が理想とされている。しかし，発見時には巨大化を呈していたり浸潤していることが多いため，完全摘除率は低い（15～30%）との報告もある[3]。再発予防目的の補助療法に確立されたものはないが[4]，本例ではNCCN軟部組織腫瘍ガイドラインに従って，腫瘍摘出部に術後放射線療法を追加した[5]。組織学的に脱分化型の予後は悪く，5年生存率は約28～40%，と報告されている[6, 7]。局所再発は概ね50%以上，術後の遠隔転移は14～45%とされており，肺，肝臓に多くみられる[8]。本症例も今後厳重な経過観察が必要と考えられた。

結　語

今回，われわれは後腹膜脱分化型脂肪肉腫の1例を経験した。脱分化型脂肪肉腫は再発率が高く，予後も悪いことから今後厳重な経過観察が必要と考えられた。

文　献

1) 土山克樹，伊藤秀明，他：後腹膜脂肪肉腫の1例．泌外 **21**：1541-1543，2008
2) Fletcher CDM, Unni KK and Mertens F (eds)：Pathology and Genetics of Tumours of Soft Tissue and Bone. IARC, Lyon, 2002
3) 寺部雄太，吉村一良，他：左側腹部痛を主訴とした後腹膜脱分化型脂肪肉腫．臨泌 **63**：913-917，2009
4) Singer S, Corson JM, Demetri GD, et al：Prognostiv factors predictive of surviaval for truncal and retroperitoneal soft-tissue sarcoma. Ann Surg **221**：185, 1995
5) Alektiar KM, et al：Adjuvant radiotherapy for margin-positive high-grade soft tissue sarcoma of the extremity. Int J Radiat Oncol Biol Phys **48**：1051-1058, 2000
6) Henricks WH, Chu YC, Goldblum JR, et al：Dedifferentiated liposarcoma. A clinicopathological analysis of 155 cases with a proposal for an expanded definition of dedifferentiaion. AM J Surg Pathol **21**：271-281, 1997
7) Chiara Mussi, et al：The Prognostic Impact of Dedifferentiation in Retroperitoneal Liposarcoma. Cancer **113**：1657-1665, 2008
8) 西沢恒二，寒野　徹，高橋　毅，他：診断に苦慮した後腹膜原発脂肪肉腫の1例．泌尿紀要 **52**：11-14，2006

Presented by Medical*Online

Abstract

A case of retroperitoneal dedifferentiation type liposarcoma

Kazuaki Machioka, Yuji Maeda, Soutaro Miwa, Syouhei Kawaguchi,
Jiro Kanaya, Akifumi Oi and Mikio Namiki

Department of Urology, Kanazawa University Hospital

A 69-year-old man visited our hospital in July 2009 due to weight reduction. Computed tomography revealed a heterogeneous mass 15cm diameter in the upper pole of the left kidney. The tumor was poorly enhanced, and direct invasion to the pancreatic tail was suspected. Magnetic resonance imaging showed a low intensity on T1-weighted images, and apparent fat suppression inside the tumor on fat-suppressed images. Therefore, soft tissue tumor, such as malignant fibrous histiocytoma, was suspected. We performed resection of the left kidney, the left adrenal gland, and parts of the neighboring organs via the transabdominal approach. The pathological diagnosis was dedifferentiation-type liposarcoma, the origin of which was adipose tissue around the kidney.

key words：liposarcoma, soft tissue sarcoma, retroperitoneal neoplasm

Jpn J Urol Surg 24(6)：1063～1066, 2011

Presented by Medical*Online