

肝硬変例における呼吸同期肝イメージングおよびフーリエ解析による肝運動性評価の試み

著者	Seto Mikito, Nakajima Kenichi, Bunko Hisashi, Aburano Tamio, Takayama Teruhiko, Tonami Norihisa, Hisada Kinichi, Kojima Kazuhiko, Yamada Masato, Iida Yasuharu, Kawamura Masaaki
雑誌名	核医学
巻	21
号	7
ページ	867-870
発行年	1984-07-01
URL	http://hdl.handle.net/2297/3336

《研究速報》

肝硬変例における呼吸同期肝イメージングおよび
フーリエ解析による肝運動性評価の試み

瀬戸 幹人* 中嶋 憲一* 分校 久志* 油野 民雄*
 高山 輝彦* 利波 紀久* 久田 欣一* 小島 一彦**
 山田 正人*** 飯田 泰治*** 河村 昌明***

I. はじめに

超音波領域においては、び慢性肝疾患の新しい評価法として肝左葉の形態について、最大吸気位と安静呼気位の2点における形態の変化に関する報告はすでにみられる¹⁾。すなわち朝井らの報告によると、肝左葉矢状断像において長径A、深さB、下方辺縁角度 θ として、最大呼気位および安静呼気位にてそれぞれ計測すると(Fig. 1)、結果は①吸気・呼気においてBおよび θ は変化なく、Aは深吸気にて増加する。②肝硬変例の吸気位のBおよび θ は正常に比して高値であるが、Aは有意差を認めない。③長径比A/Bの吸呼気での変化率(Ai/Bi)÷(Ae/Be)は加齢や肝硬変例で低下する。以上をふまえて呼吸による肝左葉形態の変化は、横隔膜運動に対する肝のコンプライアンスに依存すると考えており、肝全体の呼吸移動は真上下でなく、右上から左下への下垂変形と想像されている。

今回われわれは、彼らの仮説を証明することを目的として、マルチゲート法による呼吸同期肝スキャンにより、吸気位・呼気位の2点のみならず、全呼吸周期中の肝運動性の観察および位相解析を試みた。

* 金沢大学医学部核医学教室

** 金沢大学医療技術短期大学部

*** 金沢大学病院アイソトープ部

受付: 59年2月15日

最終稿受付: 59年4月6日

別刷請求先: 金沢市宝町13-1 (☎920)

金沢大学医学部核医学教室

瀬戸 幹人

II. 対象と方法

正常2例と肝硬変3例を対象として、まずリニア電子スキャン超音波装置(東芝SAL-30, 3.5 MHz)を用いて、正中線上の矢状断像において、最大吸気位と安静呼気位における左葉の長径A、深さB、下方辺縁角度 θ を計測し、長径比の変化率(Ai/Bi)÷(Ae/Be)を求めておいた¹⁾。

われわれの考案した呼吸同期肝スキャンには、^{99m}Tc-フチン酸10 mCi 静注後、高分解能平行コリメータ装着のガンマカメラSigma 410 S (Ohio Nuclear)を用いて撮像した。この間のデータ収集には患者の鼻孔部に取り付けられた熱電対にて呼気の開始時点でトリガーし、1呼吸周期を24フレームに分割した。呼吸は5秒間に1回の規則正しい深呼吸を120秒間(24回分)行い、高時間分解能の画像を作製した。得られた画像のシネモード表示による肝運動性の観察およびフーリエ解析による位相・振幅イメージの作製を試みた²⁻⁴⁾。

III. 結果

超音波所見と肝運動シネモード表示および位相・振幅イメージの対比(Table 1)

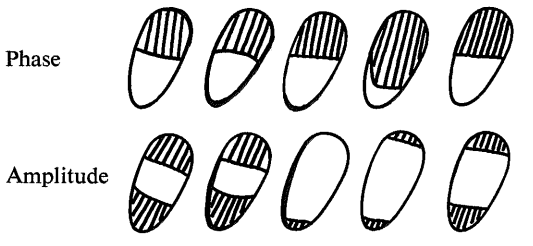
肝硬変例では左葉辺縁角 θ および深さBが吸気・呼気ともに正常より大きく、長径比の変化率は正常より低かった。

肝運動のシネモード表示による観察では、正常例で正面像ではほとんど上下方向、左側面像では真上下ではなく後上方から前下方への呼吸に伴う運動を認めた。

Table 1 The results of ultrasonic measurements and phase and amplitude images of the left lobe of the liver.

The oblique-lined areas show the slow phase area in phase images and high amplitude area in amplitude images.

Case Diag.	A.N. Healthy	T.N. Healthy	T.F. PBC	N.M. LC	S.H. LC
Varix	(-)	(-)	(-)	(+)	(+)
Ascitis	(-)	(-)	(+)	(-)	(-)
Ai/Bi	134/48	124/46	95/95	70/74	90/74
θ_i	40	40	45	60	55
Ae/Be	90/47	86/45	96/113	66/78	91/91
θ_e	40	42	45	65	65
Change- ability	1.47	1.41	1.18	1.12	1.22



Length index: A/B

Changeability of length index
with respiration: (Ai/Bi)

\div (Ae/Be)

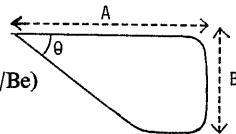


Fig. 1 Measurement of the left lobe of the liver in ultrasonogram at inspiration (i) and expiration (e).

左側面像振幅イメージにおいて正常では左葉後上方と前下方に高振幅領域を広く認めたが、肝硬変例では高振幅領域がほとんど消失している例があった。

位相イメージでは正常・肝硬変例とも左葉上半分と下半分とで約 180 度の位相差をもって 2 分されていた。このことは呼気の開始に応じた肝の上昇移動により、下方はカウント数が最大から減少し始め、上方はカウント数が増加し始めるために、約 180 度の差をもって上下で 2 相性の位相分布となるものと考えられる。

IV. 症例呈示

1. 正常例 (Fig. 2)

振幅イメージで左葉後上方と前下方に高振幅領域を広く認める。位相イメージでは後上方と前下方で 2 相に分かれ、そのヒストグラムにて呼気時にカウントが減少し始める 0 度付近に分布する肝下方と、カウントが増加し始める +180 度付近に分布する肝上方との 2 峰性の分布を示した。実際には呼出開始後呼気が鼻孔部の熱電対に達するまでの時間の遅れがあり、位相は 0 度と +180 度よりやや進んだ部位を中心に分布している。

2. 肝硬変例 (Fig. 3)

左葉上方の高振幅領域は消失し、左葉下縁にわずかな高振幅領域を認めるのみである。

位相イメージは正常と著差はないが、ヒストグラム上位相のばらつきを認める。また正常例の位相値の平均土標準偏差は 25 ± 94 に対して、本例では 44 ± 116 であるが、肝硬変例では脾の描出があり、ヒストグラム上の位相値の分布は脾の位相値の影響を受けていると思われる。

V. 考 察

(1) 本法においては超音波上の正中線矢状断における肝左葉の形態変化とは異なり、左側面像ではそれより左右方向に厚く広がった部分も含めたより広汎な肝左葉運動を促しているため同一断面での比較ではないが、超音波所見との関連の可能性が示唆された。

(2) 症例呈示でも触れたように、肝硬変例では脾の描出・腫大のために、Fig. 3 のごとく肝左葉と脾との境が明確にし難くなり、位相値のヒストグラム上は脾の位相値の影響が混入することになる。

したがって、この解決のためには真左側面ではなく軽度の左前斜位で撮像するなどして、次報では肝左葉と脾を分離して評価していきたい。

(3) 本法では、深呼吸時の 1 回換気量 (TV) をみていないが、肝運動度の違いは TV の差に影響を受けられる。たとえば腹水などの存在に

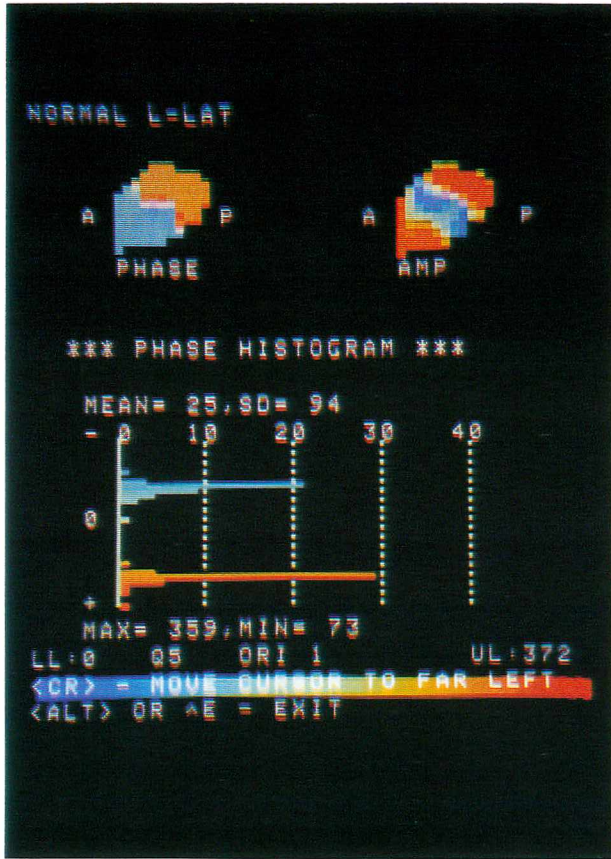


Fig. 2 A case of healthy man (left lateral view)
 Upper left: phase image
 Upper right: amplitude image
 Lower: phase histogram

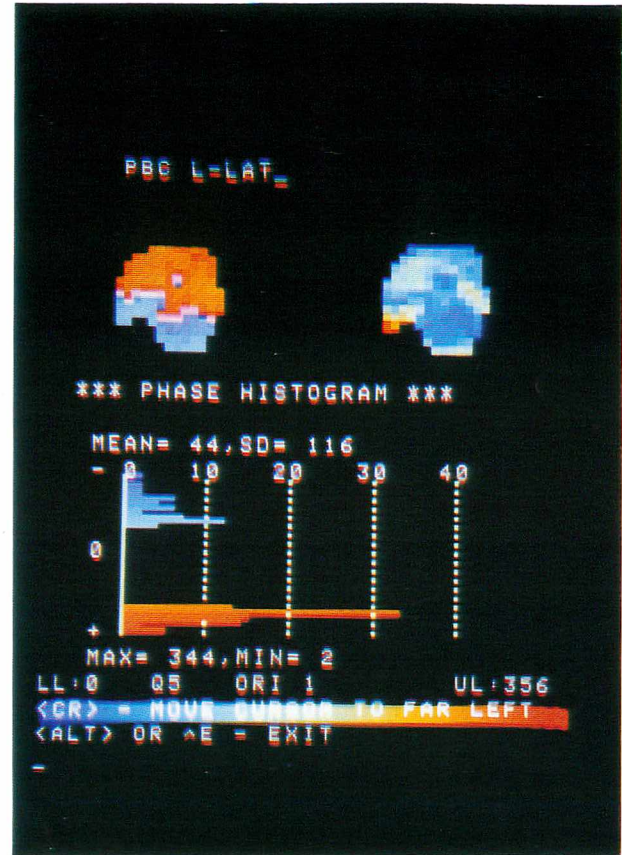


Fig. 3 A case of liver cirrhosis (left lateral view)
 Upper left: phase image
 Upper right: amplitude image
 Lower: phase histogram

より横隔膜運動が制限され TV が低下する例もありうるので、同じ TV で肝運動度に差を認めるならばコンプライアンスに差があると言えるであろう。

しかし肝硬変による肝コンプライアンスの低下によって変形しにくくなり、逆に横隔膜運動が制限されて TV が低下する状態を考えれば、やはり本法は肝運動度を見ることによって肝硬化度をある程度反映しうると考える⁵⁾。

(4) 本法では各ポイントにおける肝の移動・変形によるカウントの変化をとらえているわけであり、実際の肝の同じ部位の変化を追っているわけではない点に留意しておく。

VI. 結 語

(1) マルチゲート法による呼吸同期肝イメージングとフーリエ解析を試み、肝運動性の評価が可能であることがわかった。

(2) 肝左葉の呼吸運動は後上方から前下方へ

の運動であった。

(3) 肝硬変例では肝運動性が低いと予想されるが、肝のコンプライアンスの変化などの肝が原因であるもの以外による 1 回換気量の低下を除外する必要がある。

文 献

- 1) 中村 滋, 朝井 均, 他: 超音波断層法による肝左葉形態の観察. 日本超音波医学会講演論文集 **42**: 47-48, 1983
- 2) Links JM, Douglass KH, Wagner HN Jr: Patterns of ventricular emptying by Fourier analysis of gated blood-pool studies. *J Nucl Med* **21**: 978-982, 1980
- 3) 井上登美夫, 山川通隆, 永井輝夫, 他: マルチゲート法による呼吸曲線同期 ¹³³Xe 換気イメージングの検討. 核医学 **20**: 341-347, 1983
- 4) 町田喜久雄, 西川潤一, 大嶽 達, 他: 動態肺トランスミッションシンチグラムの Temporal Fourier Transform. *Radioisotopes* **31**: 23-24, 1982
- 5) 南条 環, 田中卓雄, 長瀬勝也: 肝シンチグラムにおける臥位および立位の比較検討. 核医学 **16**: 1226, 1979 (abst)

Summary

Experiment of Respiratory Gated Liver Imaging with Fourier Analysis in Patients with Liver Cirrhosis

Mikito SETO*, Kenichi NAKAJIMA*, Hisashi BUNKO*, Tamio ABURANO*,
Teruhiko TAKAYAMA*, Norihisa TONAMI*, Kinichi HISADA*, Kazuhiko KOJIMA**,
Masato YAMADA***, Yasuharu IIDA*** and Masaaki KAWAMURA***

*Department of Nuclear Medicine, School of Medicine, Kanazawa University

**Department of Junior College for Medical Technology, Kanazawa University

***Central Radioisotope Service, Kanazawa University Hospital

Respiratory gated liver imagings were acquired by multigate mode. At the beginning of expiration, triggered by the signals from the thermo sensor on the patient's nose, data acquisition was performed. The patients were ordered to keep regular deep breathing (12 cycles/min) for 120 seconds. Serial images of about 200 msec interval were made from 24 respiratory cycles data acquisition.

Cinemode display of respiratory gated images enable us to evaluate the respiratory movements of

the liver.

Phase and amplitude images by temporal Fourier transform were made and could be the indication of the liver compliance according to the movements of the diaphragm.

We supposed that respiratory movement of the liver might be restricted in patients with liver cirrhosis.

Key words: Respiratory gated liver imaging, Fourier analysis, Liver cirrhosis.