

## 脳シンチグラフィ用剤としての $^{99m}\text{Tc}$ -グルコネイトの有用性-特に腫瘍と非腫瘍性疾患の鑑別に関して-

著者	Maeda Toshio, Luo Xi Gui, Matsuda Hiroshi, Oguchi Manabu, Takayama Teruhiko, Hisada Kinichi, Matsudaira Masamichi
雑誌名	核医学
巻	19
号	5
ページ	837-840
発行年	1982-06-01
URL	<a href="http://hdl.handle.net/2297/3338">http://hdl.handle.net/2297/3338</a>

《ノート》

脳シンチグラフィ用剤としての<sup>99m</sup>Tc-グルコネイトの有用性

—特に腫瘍と非腫瘍性疾患の鑑別に関して—

<sup>99m</sup>Tc-Gluconate as a useful Brain Imaging Agent—Possibility of Differential Diagnosis of Tumor from Non-tumor Lesion—前田 敏男\* 羅 錫圭\* 松田 博史\* 大口 学\*  
高山 輝彦\* 久田 欣一\* 松平 正道\*\*Toshio MAEDA\*, Luo Xi GUI\*, Hiroshi MATSUDA\*, Manabu OGUCHI\*, Teruhiko  
TAKAYAMA\*, Kinichi HISADA\* and Masamichi MATSUDAIRA\*\*\*Department of Nuclear Medicine, \*\*Section of Central Radioisotope Service,  
Kanazawa University, Kanazawa

## I. はじめに

X線CTスキャンが普及した今日では、脳シンチグラフィによる病巣検出率を向上するとともに病巣の鑑別診断も可能にすることが重要な課題である。脳シンチグラフィ用剤としては、<sup>99m</sup>Tc-ジェチレントリアミン五酢酸(<sup>99m</sup>Tc-DTPA)、<sup>99m</sup>Tc-グルコヘプトネイトあるいは<sup>99m</sup>Tc-グルコネイトなどは<sup>99m</sup>Tc-過テクネチウム酸塩(<sup>99m</sup>TcO<sub>4</sub><sup>-</sup>)よりも優れていると報告されている<sup>1-7)</sup>。

われわれは<sup>99m</sup>Tc-グルコネイトによる経時的脳シンチグラフィを行い、本剤の有用性と腫瘍と非腫瘍性疾患の鑑別について検討したので報告する。

## II. 対象ならびに方法

<sup>99m</sup>Tc-グルコネイト(CIS TCK-10, ミドリ十字)と<sup>99m</sup>Tc-DTPAの血中クリアランスを3人の正常人で測定した。

\* 金沢大学医学部付属病院核医学診療科  
\*\* 同 アイソトープ部

受付: 57年2月9日

最終稿受付: 57年4月9日

別刷請求先: 石川県金沢市宝町13-1 (☎920)

金沢大学医学部核医学教室

前田 敏 男

頭蓋内疾患が疑われた26人に、約20 mCi (15~25 mCi)の<sup>99m</sup>Tc-グルコネイトを静脈注射し、脳シンチグラフィを施行した。撮像時間はRI投与後約5分、2時間および24時間を原則として予定したが、5分像と24時間像が撮像されなかった症例がおのおの1例と6例ある。<sup>99m</sup>Tc-グルコネイトと<sup>99m</sup>Tc-DTPAによる検査結果を比較するために、24例に<sup>99m</sup>Tc-グルコネイトを投与する約3日前に<sup>99m</sup>Tc-DTPAによる脳シンチグラフィを施行した。脳シンチグラムに描画された病巣部の異常RI集積を視覚的に評価した。つまり頭頂部の頭蓋輪郭部よりも病巣部の黒化度が大きなものを卍、両者が同等なものを卍、病巣部の黒化度が頭蓋輪郭部よりも小さなものを+、さらに病巣部の異常集積増加がわずかに認められるものを土として、病巣コントラストの判定基準とした。

## III. 結 果

<sup>99m</sup>Tc-グルコネイトの血中クリアランスは、RI投与後2時間は<sup>99m</sup>Tc-DTPAと同様な速度であるが、それ以後は<sup>99m</sup>Tc-DTPAよりも遅い速度を示した。静脈注射後5分、15分、30分、1時間、

Key words: Brain scintigraphy, <sup>99m</sup>Tc-gluconate, <sup>99m</sup>Tc-DTPA, Brain tumor.

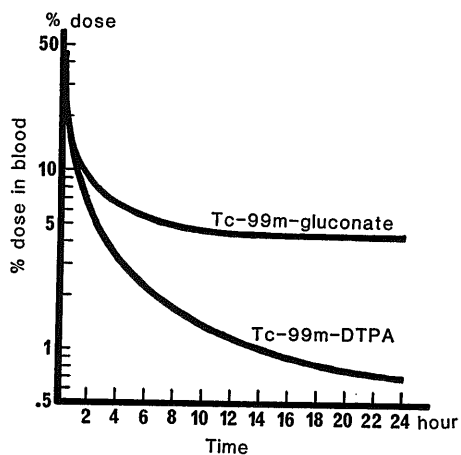


Fig. 1 The blood clearance of <sup>99m</sup>Tc-gluconate and <sup>99m</sup>Tc-DTPA in three normal volunteers. Blood volume is estimated as 7% of body weight.

2時間, 4時間および24時間における<sup>99m</sup>Tc-グルコネイトと<sup>99m</sup>Tc-DTPAとの血中残存率の比は, おのおの1.2, 1.1, 1.0, 1.1, 1.3, 2.1 および6.4を示した(Fig. 1).

<sup>99m</sup>Tc-グルコネイトによる脳シンチグラムは26例中23例が病巣部に一致した異常集積を示し, cavernous angiomaの1例以外は5分像よりも2時間像のほうが病巣を明瞭に描画した(Table 1). 脳シンチグラムの所見が正常を示した3例はX線CTスキャンも正常であった. <sup>99m</sup>Tc-グルコネイトと<sup>99m</sup>Tc-DTPAによる脳シンチグラフィを施行した24例の再検査における2時間像を比較検討した結果, 22例は再者とも病巣部に一致した異常集積を示し, 他の2例は両者とも正常所見を示した. つまり病巣検出率に関しては両者の差を認めなかった.

Table 1 Cases Investigated and the Results

The lesion contrast is classified into ±, +, ++, and ###, indicating respectively faint accumulation, less prominent than peripheral rim, as same as peripheral rim and more prominent than peripheral rim. The change of lesion contrast on 24-hour image as compared with the 2-hour image is marked with <, =, or >.

Case	Age (y)	Diagnosis	<sup>99m</sup> Tc-gluconate			<sup>99m</sup> Tc-DTPA	
			5 min.	2 hour	24 hour	5 min.	2 hour
1	72	Metastatic brain tumor	±	##	<##	+	##
2	59	"	##	##	<##	+	##
3	60	"	##	##	=##	##	##
4	75	"	+	##	<##	±	+
5	64	"	##	##	N.D.	##	##
6	60	"	##	##	N.D.	##	##
7	68	"	+	##	N.D.	##	##
8	54	" (Central necrosis)	-	+	<+	±	##
9	73	Glioblastoma	N.D.	+	<##	-	+
10	65	"	+	##	N.D.	+	##
11	57	" (necrosis)	+	##	>##	+	##
12	19	Cystic astrocytoma	-	##	>±	-	##
13	68	Cavernous angioma	##	##	=##	##	##
14	32	Tumor without operation	##	##	<##	##	##
15	18	"	±	+	=+	±	+
16	59	"	##	##	<##	N.D.	N.D.
17	6	"	-	±	=±	-	±
18	8	Adrenoleukodystrophy	+	##	>+	+	##
19	57	Brain abscess	+	##	>±	+	##
20	66	Cerebral infarction	+	##	N.D.	±	##
21	50	"	-	±	>-	-	+
22	56	Giant aneurysma	±	##	>-	±	##
23	48	Transient ischemic attack	-	-	N.D.	-	-
24	28	Non-tumor calcification	-	+	>-	-	+
25	59	Spinal cord lesion	-	-	-	-	-
26	37	Epilepsy	-	-	-	N.D.	N.D.

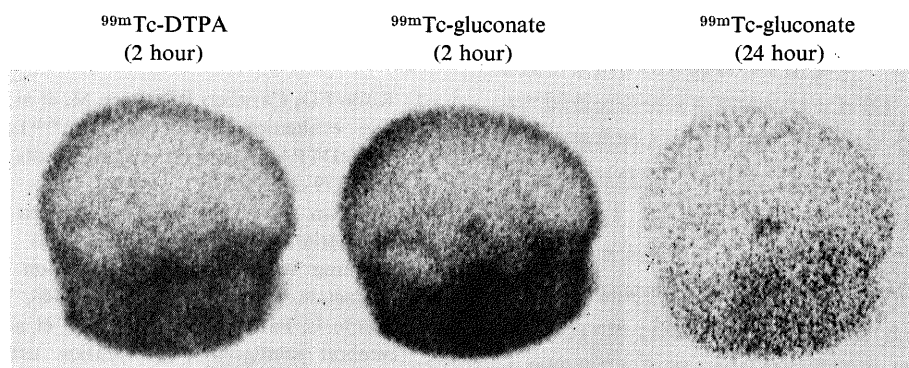


Fig. 2 METASTATIC BRAIN TUMOR (lateral view)  
The lesion contrast on 24-hour image is more prominent than that of 2-hour image.

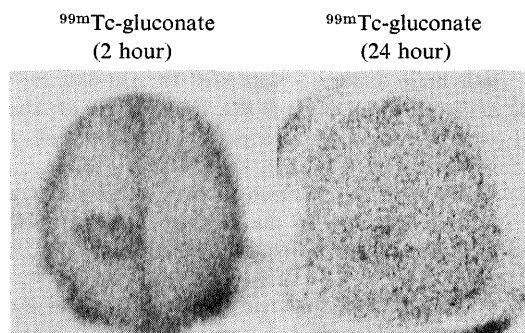


Fig. 3 BRAIN ABSCESS (vertex view)  
The lesion contrast on 24-hour image is less prominent than that of 2-hour image.

#### IV. 考 案

$^{99m}\text{Tc}$ -グルコネイトは Charamza らによって開発された<sup>8)</sup>。本邦でも腎スキャン用剤として報告されている<sup>9)</sup>。最近本剤は腫瘍に集積することが注目されている<sup>3-7,10)</sup>。 $^{99m}\text{Tc}$ -グルコネイトによる脳シンチグラムは転移性脳腫瘍の検出においては  $^{99m}\text{TcO}_4^-$ 、 $^{99m}\text{Tc}$ -クエン酸あるいは  $^{99m}\text{Tc}$ -ブレオマイシンよりも優れており<sup>4)</sup>、 $^{99m}\text{Tc}$ -DTPA あるいは  $^{57}\text{Co}$ -ブレオマイシンと同等であると報告されている<sup>3,4)</sup>。今回の検討では、 $^{99m}\text{Tc}$ -グルコネイトは転移性腫瘍のみならず他の原発性腫瘍や非腫瘍性病巣にも  $^{99m}\text{Tc}$ -DTPA と同等な異常集積を示した。delayed scan 時の  $^{99m}\text{Tc}$ -グルコネイトの血中残存率が  $^{99m}\text{Tc}$ -DTPA よりも高いことは、通常の脳シンチグラフィやシングルフォトン ECT に有利であると考えられる。

$^{99m}\text{Tc}$ -グルコネイトを投与した場合、腫瘍病巣のコントラストは時間と共に増加するといわれており、30分と6時間の2回撮像が報告されている<sup>7,10)</sup>。今回の検討では5分像よりも2時間像のほうが良好な病巣コントラストを示したが、これは腫瘍のみならず非腫瘍性疾患でも同様であり、また  $^{99m}\text{Tc}$ -DTPA による脳シンチグラフィでも常識となっている。24時間像について検討した結果、非腫瘍性疾患や、ほとんど全体が嚢胞や壊死組織である腫瘍は24時間像の病巣コントラストが

$^{99m}\text{Tc}$ -グルコネイトによる2時間像と24時間像は20例において撮像した結果、18例が異常集積像を示した。この異常を示した18例について2時間像と24時間像を比較した結果、腫瘍13例中11例は24時間像の病巣コントラストが2時間像と同等あるいはそれ以上を示した (Fig. 2)。24時間像の病巣コントラストが2時間像よりも減弱を示した2例は、広範な壊死を有した神経膠芽腫と嚢胞性星細胞腫であった。非腫瘍性疾患は5例あり、いずれも24時間像の病巣コントラストは2時間像よりも減弱を示した (Fig. 3)。

なお  $^{99m}\text{Tc}$ -グルコネイトと  $^{99m}\text{Tc}$ -DTPA を同一症例に投与しても副作用は認めなかった。

2時間像よりも減弱するのに対し、他の充実性腫瘍は逆のパターンを示すのは興味ある現象である。 $^{99m}\text{Tc}$ -グルコネイトは、障害された脳血液関門を通過した後、おそらく増殖している腫瘍細胞に取り込まれると考えられる。壊死巣、嚢胞部あるいは非腫瘍性病巣では、血管外に漏出した $^{99m}\text{Tc}$ -グルコネイトが時間の経過とともに再度血管内にもどるため、病巣コントラストが24時間像では減弱を示すと考えられる。Chandlerらは $^{99m}\text{TcO}_4^-$ や $^{99m}\text{Tc}$ -DTPAの24時間像では、腫瘍は2時間像よりもコントラストの減弱を示すものがあるが、脳梗塞や硬膜下血腫は2時間像よりもコントラストの増強を示したと報告しており<sup>11)</sup>、 $^{99m}\text{Tc}$ -グルコネイトは逆のパターンである。これは血管内外における $^{99m}\text{TcO}_4^-$ や $^{99m}\text{Tc}$ -DTPAの代謝が $^{99m}\text{Tc}$ -グルコネイトと異なるためと考えられる。つまり、 $^{99m}\text{TcO}_4^-$ や $^{99m}\text{Tc}$ -DTPAが病巣から洗い流される速度は、脳腫瘍病巣では比較的速いため、24時間像には血管内外におけるRI濃度差が減少するのに対し、脳梗塞や硬膜下血腫のような血流の少ない病巣では病巣からのRIの洗い流しがおそく血中のRIクリアランスとの差が大きいため24時間像の病巣コントラストが良くなるのであろう。 $^{99m}\text{Tc}$ -グルコネイトは4時間以後の血中クリアランスが比較的小さいため脳梗塞部のコントラストが24時間像では悪くなるのであろう。

以上の観点から $^{99m}\text{Tc}$ -グルコネイトは脳シンチグラフィ用剤として有用である。2時間像が異常を示した場合には24時間像を追加することにより腫瘍かどうかの判定に役立つと考えられる。

謝意： $^{99m}\text{Tc}$ -グルコネイトのキットを提供下さいましたミドリ十字に感謝いたします。本研究を御提案下さいました国立金沢病院放射線科立野育郎博士の御厚意と、金沢大学脳神経外科学教室(山本信二郎教授)の御協力に深く感謝いたします。

## 文 献

- 1) Rollo FD, Cavalieri RR, Born M, et al: Comparative evaluation of  $^{99m}\text{TcGH}$ ,  $^{99m}\text{TcO}_4^-$ , and  $^{99m}\text{TcDTPA}$  as a brain imaging agents. *Radiology* **123**: 379-383, 1977
- 2) Waxman AD, Tanacescu D, Siemsen JK, et al: Technetium-99m-glucoheptonate as a brain scanning agent: critical comparison with pertechnetate. *J Nucl Med* **17**: 345-348, 1976
- 3) Mamo L, Panneciere C, Perez R, et al: Value of cerebral scintigraphic exploration using labeled calcium gluconate  $^{99m}\text{Tc}$  in the diagnosis of spaceoccupying intracranial lesions. *Nouv presse Med* **4**: 795-797, 1975
- 4) Akerman M, deTovar G, Chorny DB: Comparative study of technetium-99m gluconate and four other technetium complexes (pertechnetate, DTPA, citrate and bleomycin) in the diagnosis of metastatic brain tumors. *J Nucl Med* **18**: 630-631, 1977
- 5) D'Onofrio M, DeFilippi PG, Polloni R, et al: Use of  $^{99m}\text{Tc}$ -gluconate as a positive tumor agent. *J Nucl Biol Med* **4**: 210, 1974
- 6) Mussa GC: Results with Tc-99m gluconate as a positive indicator in the diagnosis of brain and lung cancers in children. *J Nucl Med* **16**: 552-553, 1975
- 7) Mussa GC, Martini-Mauri M, Bona C: The use of  $^{99m}\text{Tc}$ -gluconate as a positive indicator in the tumors of children. *J Nucl Biol Med* **20**: 106, 1976
- 8) Charamza O, Budikova M: Method of preparation of a  $^{99m}\text{Tc}$ -tincomplex for renal scintigraphy. *Nuclear Medizin* **8**: 301, 1969
- 9) 石橋 昂, 石井勝己, 依田一重, 他:  $^{99m}\text{Tc}$  標識グルコン酸カルシウムによる腎シンチフォットの臨床評価. *Radioisotopes* **24**: 643-646, 1975
- 10) Aprile C, Favino A:  $^{99m}\text{Tc}$ -gluconate imaging in the follow-up of head and neck lymphnode metastases. *Progress in Radiopharmacology*, Cox PH, ed, Biomedical Press, North Holland, 1979, p 75
- 11) Chandler HL, DeMaster DR: Value of 24-hour Tc-99m brain scans. *J Nucl Med* **20**: 620-621, 1979