

## 気管・気管支に発生した腺様嚢胞癌切除例の臨床病理学的検討

清水淳三<sup>1</sup>・小田 誠<sup>2</sup>・松本 勲<sup>2</sup>・荒能義彦<sup>1</sup>・  
石川紀彦<sup>1</sup>・斎藤健一郎<sup>1</sup>・湊 宏<sup>3</sup>

**要旨**——**目的.** 気管・気管支原発の腺様嚢胞癌 (ACC) 手術症例につき検討した。**対象と方法.** 切除標本で ACC と病理診断された 5 例を対象とした。年齢は 37~67 (平均 50.8) 歳, 全例女性であった。発生部位は中枢:4, 末梢:1 例であった。リンパ節転移は N2:1, N1:1, N0:3 例で, 病理病期は IA:1, IIB:2, IIIB:2 例であった。術式は肺全摘:2, 葉切:2, 気管分岐部切除:1 例で, 気管・気管支形成術を 3 例に施行した。**結果.** N2 例は袖状右肺全摘術後 15 ヶ月で遠隔転移により死亡した。N1 例は袖状右中葉切除術後 9 年 6 ヶ月で局所再発し, 残存右肺全摘術を施行, さらに 4 年 10 ヶ月健在である。N0 例 3 例のうち末梢発生の 1 例は左上葉切除術後 7 年 11 ヶ月で他病死した。他の N0 例は切除断端陽性例で, 1 例は気管分岐部切除・二連銃型再建術後に放射線療法を施行し 12 年健在, もう 1 例は左肺全摘術後に放射線療法を施行し 10 ヶ月健在である。**結論.** ACC は一般的には slow growing であり, 転移することはまれだが気管支壁に沿って進展するために根治切除が困難な症例も少なくない。手術では気管・気管支形成術が必要とされる症例も多い。断端陰性例に対する術後放射線療法については未だ controversial な問題である。(肺癌. 2008;48:261-265)

**索引用語**—— 腺様嚢胞癌, 気管・気管支原発, 気管支形成術, 術後放射線療法

## Clinicopathologic Study of Surgically Treated Cases of Tracheobronchial Adenoid Cystic Carcinoma

Junzo Shimizu<sup>1</sup>; Makoto Oda<sup>2</sup>; Isao Matsumoto<sup>2</sup>; Yoshihiko Arano<sup>1</sup>;  
Norihiko Ishikawa<sup>1</sup>; Kenichiro Saitoh<sup>1</sup>; Hiroshi Minato<sup>3</sup>

**ABSTRACT**——**Objective.** We conducted a clinicopathologic study of surgically treated cases of tracheobronchial adenoid cystic carcinoma (ACC). **Materials and Methods.** Of the 1,909 patients with lung cancer who underwent resection in our hospital and associated institutes during the 28-year period between 1980 and 2007, five (0.3%) were pathologically diagnosed as ACC of the trachea, bronchus and lung. All 5 patients were women aged from 37 to 67 years, with an average age of 50.8 years. Four tumors were located in the larger airways (one in the carina, one in the right main bronchus, one in the left main bronchus, one in the middle lobe bronchus) and one tumor was located in the peripheral lung of left S<sup>6</sup>. The following operations were done: bronchoplastic procedures in 3 (carinal resection with double-barreled carinoplasty in 1, sleeve right pneumonectomy in 1, sleeve middle lobectomy in 1), left pneumonectomy in 1, and left upper lobectomy in 1. **Results.** Three of 5 patients have survived for 172, 144, and 10 months after surgery, respectively, but 2 of the patients died 15 and 95 months after surgery, respectively (The cause of death of one patient

<sup>1</sup>KKR 北陸病院外科; <sup>2</sup>金沢大学医学部呼吸器外科; <sup>3</sup>金沢医科大学臨床病理.

別刷請求先: 清水淳三, KKR 北陸病院外科, 〒921-8035 金沢市泉が丘 2-13-43 (e-mail: junzo432@yahoo.co.jp).

<sup>1</sup>Department of Surgery, KKR Hokuriku Hospital, Japan; <sup>2</sup>Department of Chest Surgery, Kanazawa University School of Medicine, Japan; <sup>3</sup>Department of Clinical Pathology, Kanazawa Medical

University, Japan.

Reprints: Junzo Shimizu, Department of Surgery, KKR Hokuriku Hospital, 2-13-43 Izumigaoka, Kanazawa 921-8035, Japan (e-mail: junzo432@yahoo.co.jp).

Received February 27, 2008; accepted May 20, 2008.

© 2008 The Japan Lung Cancer Society

was distant metastases to the skin, breast, and lung, and that of the other patient was colon cancer). **Conclusion.** For local treatment for ACC of the major airway, the best method is considered to be sleeve resection of the trachea or bronchus in an area where airway reconstruction may not be disturbed and to add postoperative irradiation when there is residual carcinoma at the stump. However, it seems controversial to recommend adjuvant radiotherapy in all patients undergoing resection. (*JJLC*. 2008;48:261-265)

**KEY WORDS** — Adenoid cystic carcinoma, Tracheobronchial origin, Bronchoplastic procedure, Postoperative radiotherapy

## はじめに

気管・気管支原発の腺様嚢胞癌 (adenoid cystic carcinoma: 以下 ACC と略) は気管支腺由来の低悪性度癌と分類されており, 比較的まれな疾患である. ACC の発育は緩徐であるが, 浸潤が壁内壁外へ広範囲に及ぶ症例もあり, 手術に際しては気管・気管支の適切な切除範囲が問題となり, また補助療法として放射線治療の併用が要求されることが多い. 病理組織学および発生部位において特殊な性格をもつ本腫瘍に関して, 当院および関連施設で手術した症例について検討し, 若干の知見を得たので報告する.

## 対象と方法

1980 年より 2007 年 12 月までに当院および関連施設において手術された肺癌症例 1,909 例のうち, 病理組織学的に ACC と診断された 5 例 (0.3%) を対象とした. 年齢は 37~67 (平均 50.8) 歳で, 性別は全例女性であった. 発生部位は, 気管から区域支までの中枢発生が 4 例, 亜

区域支以下の末梢発生が 1 例であった. リンパ節転移は N2 が 1 例, N1 が 1 例, N0 が 3 例であり, 最終的な病理病期は IA 期 1 例, IIB 期 2 例, IIIB 期 2 例となった. 術式については肺全摘 2 例, 肺葉切除 2 例, 気管分岐部切除 1 例で, 気管・気管支形成術が 3 例に施行された (Table 1).

## 結果

術後成績は袖状右肺全摘を施行した N2 例が遠隔転移 (皮膚, 乳腺, 肺転移) により術後 1 年 3 ヶ月で死亡した. N1 例では袖状右肺中葉切除術後 9 年 6 ヶ月で局所再発したため, 残存右肺全摘術を施行しさらに 4 年 10 ヶ月生存している. N0 例の 3 例のうち, 末梢発生 of 1 例が左肺上葉切除術後 7 年 11 ヶ月で他病 (大腸癌) 死した. 他の N0 の 2 例は切除断端陽性の症例で, 1 例は気管分岐部の ACC に対し肺切除を伴わない気管分岐部切除の後, 二連銃型に再建, 術後に放射線療法が追加され 12 年健在, もう 1 例は左主気管支発生 of ACC に対し左肺全摘術を施行し, 術後に放射線療法が追加され 10 ヶ月健在である

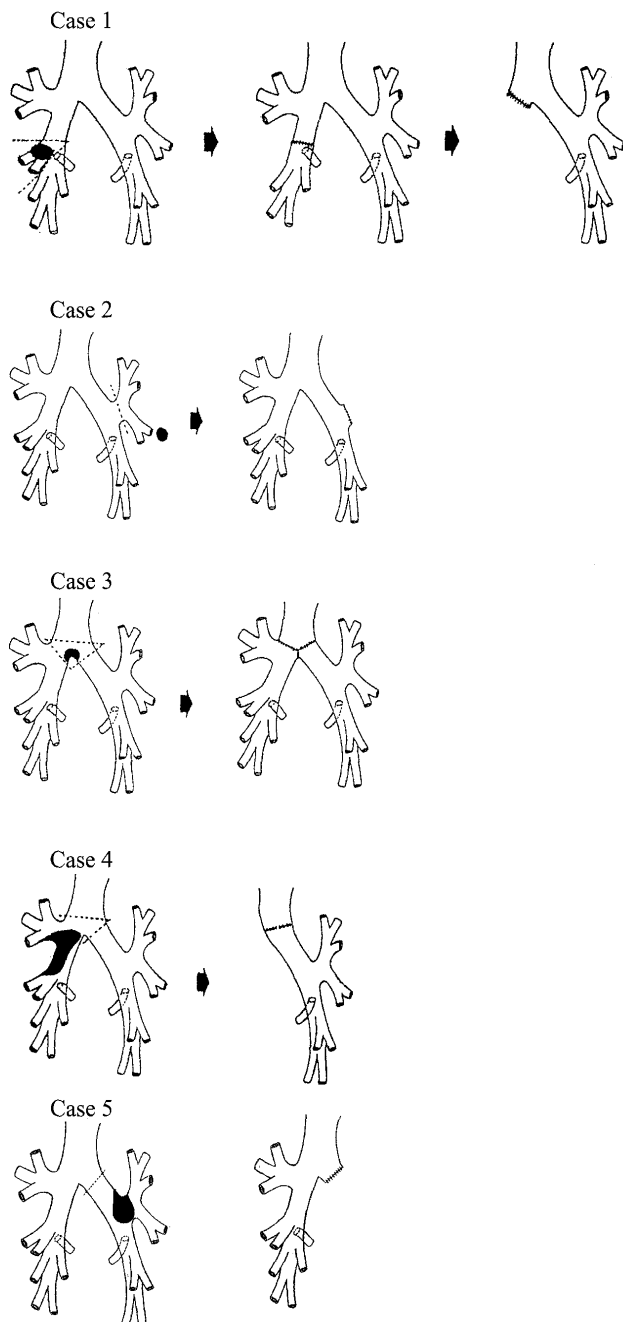
**Table 1.** Characteristics of Patients with Adenoid Cystic Carcinoma (n=5)

Age (years)	37-67 (average 50.8)		
Gender	Male	0	Female 5
Location	Larger airway		4
		Carina	1
		Right main bronchus	1
		Left main bronchus	1
		Middle lobe bronchus	1
	Periphery		1
Pathological stage	IA		1
	IIB		2
	IIIB		2
Operative procedure	Bronchoplasty		3
		Double-barreled carinoplasty	1
		Sleeve right pneumonectomy	1
		Sleeve right middle lobectomy	1
	Pneumonectomy		1
	Lobectomy		1

**Table 2.** Clinical Course and Prognosis of Patients with Adenoid Cystic Carcinoma (n=5)

Case no.	Age/Sex (years)	Location of the tumor	pTNM	Operative procedure	Result (months)
1	54/F	Rt. middle br. Local recurrence	T2N1M0	Sleeve rt. middle lob. Completion pneumo.	Alive (114) Alive (58)
2	67/F	Lt. S <sup>4</sup> b	T1N0M0	Lt. upper lob.	Died from colon cancer (95)
3	42/F	Carina	T4N0M0	Double-barreled carinoplasty	Alive (144)
4	37/F	Rt. main br.	T4N2M0	Sleeve rt. pneumo.	Died of disease (15)
5	54/F	Lt. main br.	T3N0M0	Lt. pneumo.	Alive (10)

F, female; Rt., right; Lt., left; br., bronchus; lob., lobectomy; pneumo., pneumonectomy.



**Figure 1.** A diagram of operative procedures of 5 patients with tracheobronchial adenoid cystic carcinoma.

(Table 2).

次に各症例の概略を示す (Figure 1).

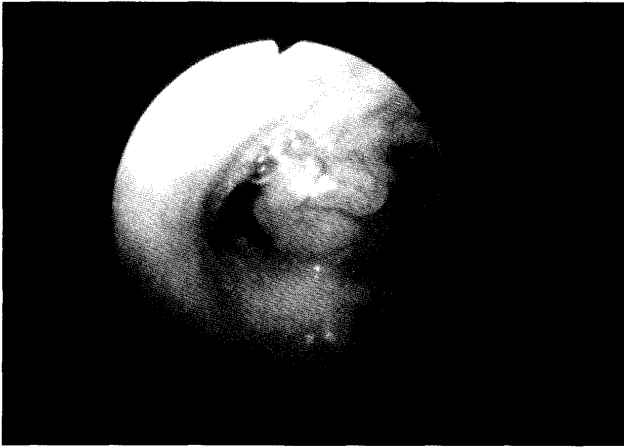
症例 1 は 54 歳女性で、右中葉支原発の ACC に対し袖状中葉切除術を施行、9 年 6 ヶ月後に残存右肺に再発を認めた。他に遠隔転移を認めないため、再手術を施行した。再発巣は S<sup>6</sup> に存在し、肺門部リンパ節転移が肺動脈に浸潤していたため、残存右肺全摘術となった。患者は初回手術より 14 年 4 ヶ月 (再手術より 4 年 10 ヶ月) を経過し健在である。

症例 2 は 67 歳女性で、5 症例中唯一の肺野型の ACC である。左肺上葉の coin lesion に対し、左肺上葉切除術を施行し、ACC と病理診断された。肉眼的には腫瘍と太い気管支との間には明確な関連性は見られなかったが、組織像において腫瘍の辺縁部に軟骨を欠く細気管支が存在したことから、5 ないし 6 次分岐の細気管支より発生したものと推定された。術後 7 年 11 ヶ月に大腸癌で死亡した。

症例 3 は 42 歳女性で、咳嗽を主訴に当科に紹介された。気管支鏡と CT スキャンで気管分岐部に 10×10 mm 大の ACC を認めた (Figure 2)。手術は肺切除を伴わない気管分岐部切除・二連銃型再建を施行した (Figure 3)。永久標本の病理検査で右主気管支の切離断端陽性と診断されたため、術後に 50 Gy の放射線照射を追加し、12 年健在である。

症例 4 は 37 歳女性で、右主気管支発生の ACC の症例である。腫瘍は右主幹を中心に、その内腔をほぼ閉塞する形で増殖し、主気管支周囲の肺門リンパ節や気管分岐部リンパ節も大きく腫脹し、壁内壁外浸潤型であった。en bloc で切除するために、袖状右肺全摘術を施行したが、術後 1 年 3 ヶ月で、皮膚、乳腺、左肺転移を認め癌死した。

症例 5 は 54 歳女性で、左主気管支発生の ACC の症例である。腫瘍は左主気管支の内腔をほぼ閉塞し、腫瘍より末梢に気管支鏡の挿入は不可であった。左肺全摘術を施行したが、腫瘍は気管支壁内から外方に浸潤しており、



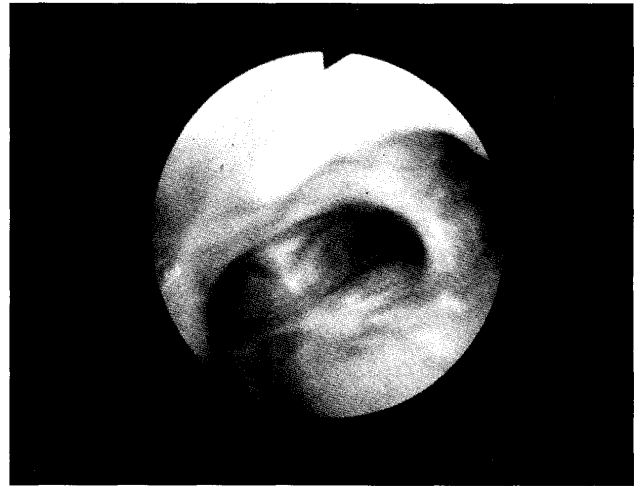
**Figure 2.** Bronchoscopy on admission revealed the presence of a tumor at the carina measuring 10×10 mm (Case 3).

永久標本の病理診断で気管周囲の剝離部の一部と左主気管支切離断端が陽性と診断され、術後に 50 Gy の放射線照射を追加した。術後 10 ヶ月健在である。

## 考 察

上部気道の原因性腫瘍は比較的まれな疾患であり、その出現頻度は 100,000 人に 0.2 人以下/年と低く、剖検例でも 15,000 例に 1 例の割合でしか見られないとされている。<sup>1</sup> 気管腫瘍の中では扁平上皮癌が最も多く、ACC はその次に多い組織型である。<sup>2</sup> 性別に関しては、Clough ら<sup>3</sup> は男性 4 例に対し女性 9 例、Albers ら<sup>4</sup> は男性 5 例に対し女性 9 例、Prommegger ら<sup>5</sup> は男性 9 例に対し女性 7 例の ACC 症例を報告しており、他の組織型の肺癌と異なり男性優位ではないと言える。われわれの症例も 5 例全例が女性であった。

腫瘍の進展様式から切除の対象となる気管腫瘍としては ACC が最も多いとされている。<sup>6,7</sup> このように ACC は気管から葉気管支までの比較的太い気管支に発生することが多く、近年の気管・気管支形成術の技術的進歩と相まって、積極的に手術されるようになり、その報告例が増加してきた。<sup>1</sup> しかし、気管の広範囲切除とその再建には自ずから限界があり、発見時に既に気管の長軸方向への病巣の広がりが高く、根治的な気管の切除・再建が困難なことも少なくない。気管原発 ACC の特徴として、肉眼的または触診上腫瘍を認める部位から上下とも 1 cm 離して気管を切断しても、断端陽性となる症例も存在する。このような症例に対しては、術後の放射線治療は必須と思われる。Toronto Group の報告<sup>1</sup> でも術後の adjuvant radiotherapy は生存率により結果をもたらしていると報告している。このように ACC には放射線感受性があるという生物学的特性を有することから、



**Figure 3.** Bronchoscopy 24 months after surgery showed double-barreled carinoplasty with smooth and patent bilateral orifices (Case 3).

Sayar ら<sup>8</sup> は術後に病理学的切離断端が陽性とされても、ACC に限っては臨床的にはあまり重要な問題ではないとまで述べている。

一方、Toronto Group<sup>1</sup> や Boston Group<sup>9</sup> は気管・気管支の ACC に対しては癌遺残の有無にかかわらず術後の放射線治療をルーチンに追加するべきであると強く主張している。何故なら、断端陰性ということで放射線治療を追加しなかった症例の中に最長で 18 年後に局所再発が出現した例があったという Grillo 自身の経験から、1984 年以後は癌遺残の有無にかかわらず術後は全例に放射線治療を追加し、局所制御率を上げようとするねらいからの主張である。しかし術後に放射線治療を追加することで、どれくらい局所制御率が上がったかという具体的な数値は報告されていない。これに対し、Regnard ら<sup>10</sup> は 64 例の ACC の解析から断端陰性例では術後放射線治療を行っても長期生存率に有意差はなかったと述べており、ACC の切除症例全例に放射線治療を追加するという件は controversial な問題であると思われる。

ACC に対する治療法の第一選択は、外科的に腫瘍を完全切除することであるが、ACC は気道の長軸方向に進展するという特性を有しており、術前評価を超えて切除限界以上に癌細胞が浸潤している症例が多いことも事実である。したがって、手術では多くの症例で気管・気管支形成術が必要とされ、われわれの症例においても気管分岐部切除・二連銃型再建術（症例 3）や袖状右肺全摘術（症例 4）などの極めて高度のテクニックを必要とする術式が施行された。このことから ACC の手術は習熟した呼吸器外科医が施行すべきであると考えている。

一方、ACC には症例 2 の如く末梢肺組織に発生する症

例も存在し、少数の報告例がある。<sup>11</sup>末梢肺組織発生のACCが少ない理由としては、腺細胞の分布と密接に関連していると思われる。気管支腺の構造は、第5次気管支以降は末梢型となり分布密度も低下し、6次気管支では中樞側気管支の11.3%と低下し、7次気管支以降ではほとんどなくなるとされている。このことがACCの末梢発生が少ない理由と考えられる。<sup>12</sup>末梢発生ACCは気管支形成術の手技を駆使することなく比較的容易に完全切除が可能である場合が多いため、良好な予後が期待できるとされる。しかし、末梢発生ACCの一部の症例には巨大な腫瘍径、急速な発育、局所浸潤の特性を有した症例も存在するので、慎重な経過観察が必要と思われる。<sup>13</sup>

化学療法に関しては、明らかに有効とされる薬剤についての報告はないが、われわれの症例4では遠隔転移が認められたことから、進行症例に対しては化学療法が不可欠と考え、cisplatin (CDDP) をbaseとした多剤化学療法を術後に施行している。最近、Suemitsuら<sup>14</sup>は気管原発ACCで切除後の縦隔・肺門リンパ節再発および肺内転移症例に対し、uracil-tegafur (UFT)、CDDPと放射線治療によるchemoradiotherapyが有効で長期生存が得られた症例を報告した。今後検討していきたいregimenであると考えている。

気管・気管支原発のACCは晩期になって局所再発や遠隔転移を起こす症例も多いとされている。<sup>5</sup>したがって治療の根治性の評価については5年生存率ではなく、さらに長期間の観察が必要であり、10年生存率で評価するのが妥当であると思われる。すなわちACCは一般的にはslow growingであり、転移することはまれで、気管支壁に沿って広範に進展する症例が多いと言える。

## おわりに

ACCはslow growing tumorと呼ぶのがふさわしいと考える。断端陽性例には術後放射線療法を追加して長期生存を得る症例も多い。多くの症例で気管・気管支形成術が必要とされ、中には気管分岐部切除などのリスクの高い手術が必要となる症例もあり、手術には高度のテクニックが要求される。

## REFERENCES

1. Maziak DE, Todd TR, Keshavjee SH, Winton TL, Van Nostrand P, Pearson FG. Adenoid cystic carcinoma of the airway: thirty-two-year experience. *J Thorac Cardiovasc Surg.* 1996;112:1522-1532.
2. Yang PY, Liu MS, Chen CH, Lin CM, Tsao TC. Adenoid cystic carcinoma of the trachea: a report of seven cases and literature review. *Chang Gung Med J.* 2005;28:357-363.
3. Clough A, Clarke P. Adenoid cystic carcinoma of the trachea: a long-term problem. *ANZ J Surg.* 2006;76:751-753.
4. Albers E, Lawrie T, Harrell JH, Yi ES. Tracheobronchial adenoid cystic carcinoma. A clinicopathologic study of 14 cases. *Chest.* 2004;125:1160-1165.
5. Prommegger R, Salzer GM. Long-term results of surgery for adenoid cystic carcinoma of the trachea and bronchi. *Eur J Surg Oncol.* 1998;24:440-444.
6. Grillo HC, Mathisen DJ. Primary tracheal tumors: treatment and results. *Ann Thorac Surg.* 1990;49:69-77.
7. Refaely Y, Weissberg D. Surgical management of tracheal tumors. *Ann Thorac Surg.* 1997;64:1429-1433.
8. Sayar A, Metin M, Solak O, Turna A, Alzafer S, Ece T. A new surgical technique for adenoid cystic carcinoma involving tracheal carina. *Asian Cardiovasc Thorac Ann.* 2005;13:280-282.
9. Gaissert HA, Grillo HC, Shadmehr MB, Wright CD, Gokhale M, Wain JC, et al. Long-term survival after resection of primary adenoid cystic and squamous cell carcinoma of the trachea and carina. *Ann Thorac Surg.* 2004;78:1889-1897.
10. Regnard JF, Fourquier P, Levasseur P, The French Society of Cardiovascular Surgery. Results and prognostic factors in resections of primary tracheal tumors: a multi-center retrospective study. *J Thorac Cardiovasc Surg.* 1996;111:808-814.
11. Ratto GB, Alloisio A, Costa R, Chiaramondia M. Primary peripheral adenoid cystic carcinoma of the lung. A case report. *Acta Chir Belg.* 2003;103:414-415.
12. 西山勝彦, 木村研志, 由良 博. 肺末梢に発生した腺様嚢胞癌の1例. 日臨外会誌. 2004;65:647-650.
13. Moran CA, Suster S, Koss MN. Primary adenoid cystic carcinoma of the lung. A clinicopathologic and immunohistochemical study of 16 cases. *Cancer.* 1994;73:1390-1397.
14. Suemitsu R, Okamoto T, Maruyama R, Wataya H, Seto T, Ichinose Y. A long-term survivor after aggressive treatment for tracheal adenoid cystic carcinoma: a case report. *Ann Thorac Cardiovasc Surg.* 2007;13:335-337.