

原発性胆汁性肝硬変の胆管病変におけるミトコンドリア蛋白の発現

著者	佐々木 素子, 宮腰 菜沙美, 佐藤 保則, 中沼 安二
雑誌名	消化器と免疫 = Digestive organ and immunology
巻	48
ページ	135-139
発行年	2011-01-01
URL	http://hdl.handle.net/2297/31522

原発性胆汁性肝硬変の胆管病変における ミトコンドリア蛋白の発現

ささき もとこ
佐々木素子

みやこし まさみ
宮腰菜沙美

さとう やすのり
佐藤 保則

なかぬま やすに
中沼 安二

金沢大学 医薬保健研究域医学系 形態機能病理学

要 旨： 原発性胆汁性肝硬変 (PBC) は血清抗ミトコンドリア抗体 (AMA) 陽性を特徴とする。今回、ミトコンドリア蛋白 (Mit-P) の発現とオートファジー、胆管病変の関連を検討した。PBCの肝内小型胆管では、対照肝と比較して有意に高率に、胆管炎部を中心に細胞質内に粗顆粒状のMit-P発現を認めた ($P < 0.01$)。細胞内のMit-Pは、オートファジーマーカーLC3と共発現を示す傾向にあった。PBC胆管病変におけるMit-Pの顆粒状発現はオートファジーと関連して病態形成に関与する可能性が示唆された。

《消化器と免疫 48: 135-139, 2011》

Keywords: 原発性胆汁性肝硬変 (primary biliary cirrhosis) ;
オートファジー (autophagy) ; 細胞老化 (cellular senescence) ;
E2 component of pyruvate dehydrogenase complex (PDC-E2) ;
抗ミトコンドリア抗体 (anti-mitochondrial antibody: AMA)

背景と目的

原発性胆汁性肝硬変 (PBC) は血清抗ミトコンドリア抗体 (AMA) 陽性を特徴とするが、胆管病変の発生機序における AMA の意義は十分解明されていない。私どもは、PBC の胆管病変における細胞老化と老化関連分泌因子による胆管周囲微小環境の制御、PBC の胆管病変におけるオートファジー亢進、オートファジー異常と細胞老化の関連を報告してきた^{1,2,3,4,5})。オートファジーは、飢餓状態などの細胞ストレスに

さらされた細胞が、細胞内のタンパク質やオルガネラを“自食”，分解する細胞プロセスで、細胞恒常性維持の役割を持つ⁶)。糖尿病、神経変性疾患など様々な疾患の発生・進展におけるオートファジー異常の関与が相次いで報告されている⁶)。さらに最近、オートファジー機構は感染症を含めた炎症や免疫機構にも深く関連することが明らかになりつつある^{7,8})。特に、オートファジーはMHCクラスI、MHCクラスIIを介した自己抗原の呈示にも重要な役割を持つことが知られている^{7,8})。ミトコンドリ

アはオートファジーの代表的な標的小器官のひとつであり、PBCの胆管病変で蓄積するオートファゴソーム/オートライソソーム内には、当然ミトコンドリアも含まれていると考えられる。私どもは、PBCの胆管病変におけるオートファジー/オートファジー異常は、ミトコンドリア抗原に対する免疫反応異常に関与する可能性があるのではないかと考えた。そこで今回、オートファジーとミトコンドリアの関連に着目して、PBCと原発性硬化性胆管炎(PSC)など対照肝疾患におけるミトコンドリア蛋白発現と胆管病変の関連を検討した。

方 法

PBC 46 症例 (1, 2 期 : 28 例, 3, 4 期 : 18 例), 対照肝 77 症例 (PSC 13 例 ; 慢性ウイルス性肝炎 (CVH) 38 例 ; 閉塞性黄疸肝 (EBO) 10 例 ; 正常肝 (NL) 16 例) の肝組織切片を用いて、免疫組織化学的にミトコンドリア蛋白 cytochrome c oxidase, subunit I (CCO), E2 component of pyruvate dehydrogenase complex (PDC-E2) の発現を検討した。発現の程度を、4 段階 (score 0~3) に分類して半定量的に評価した。また、胆管細胞の染色性と肝細胞の染色性を症例毎に比較検討した。さらに 2 重免疫染色にて CCO, PDC-E2 発現とオートファジーマーカー LC3, ライソソームマーカー LAMP1, オートファジー異常マーカー p62 との発現局在の比較検討を行った。

結 果

(1) 肝内小型胆管におけるミトコンドリア蛋白発現

a) CCO 発現 : 正常肝や PSC, CVH など対照肝の肝内小型胆管では、CCO 発現はないか、弱い発現を示すのみであった。肝細胞には




図1 PBCの炎症性胆管ではミトコンドリア蛋白 CCO の粗顆粒状発現をみる
PBCの CNSDC 部では、障害胆管の細胞質内に粗顆粒状の CCO 発現亢進をみる (矢印)。

CCO 発現を認めた。これに対して PBC の肝内小型胆管では、胆管炎部を中心に、細胞質内に粗顆粒状の強い CCO 発現を認めた (図1)。また、PBC では、組織学的には著変をみない小型胆管の一部にも、粗顆粒状の強い CCO 発現をみた。半定量的評価を行い疾患間で比較すると、PBC の小型胆管における粗顆粒状の CCO 発現は、PSC, CVH, 正常肝に比較して有意に高率であった ($P<0.01$) (図2-A)。

胆管細胞の染色性と肝細胞の染色性の比較では、PBC 症例の 44% に、胆管細胞の肝細胞より強い CCO 発現を認めた。一方、PSC などの対照肝の胆管細胞には、肝細胞より強い CCO 発現は認めなかった (図2-B)。

b) PDC-E2 発現 : 正常肝や PSC, CVH など対照肝の肝内小型胆管では、PDC-E2 発現はないか、弱い発現を示すのみであった。これに対して PBC の小型胆管では、胆管炎部を中心に PDC-E2 の細胞質内粗顆粒状の発現亢進を認めた (図3)。細胞によって不均一に強弱を示す PDC-E2 発現亢進もみた。半定量的評価を行い疾患間で比較すると、PBC の小型胆管における粗顆粒状の PDC-E2 発現は、PSC, CVH, 正常肝に比較して有意に高率であった ($P<0.01$) (図4)。

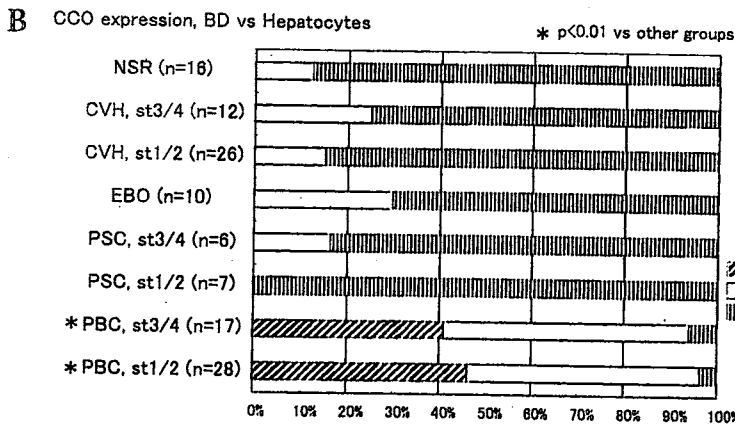
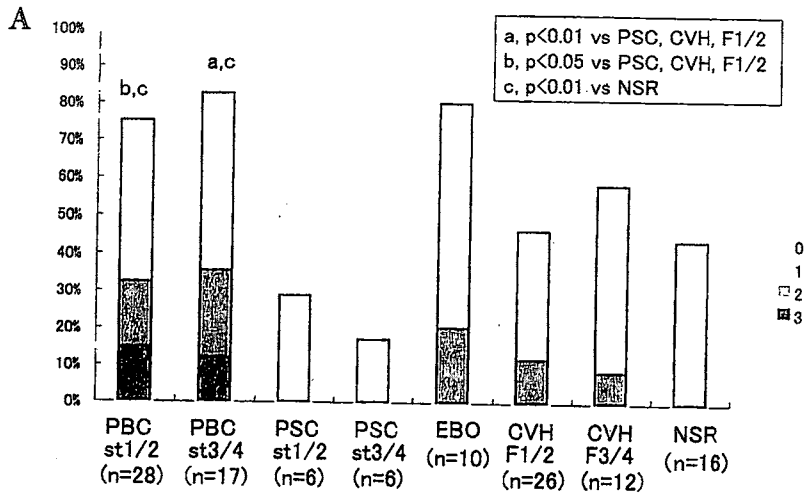


図2 PBCの小型胆管ではミトコンドリア蛋白CCO発現が亢進する
 A: PBCと対照肝の肝内小型胆管におけるCCO発現の半定量的解析
 B: 胆管細胞と肝細胞でのCCO発現の比較 [BD, 胆管細胞; H, 肝細胞]




図3 PBCの炎症性胆管ではミトコンドリア蛋白PDC-E2の粗顆粒状発現をみる
 PBCのCNSDC部では、障害胆管の細胞質内に粗顆粒状のPDC-E2発現亢進をみる (矢印)。

(2) ミトコンドリア蛋白とオートファジー関連蛋白の発現

2重免疫染色では、PBC小型胆管での粗顆粒状CCO発現、PDC-E2発現は、オートファジーマーカーLC3と共発現を示した(結果未呈示)。また、一部ではライソゾームマーカーLAMP1との共局在も認めた(結果未呈示)。オートファジー異常マーカーp62は、粗顆粒状CCO発現、PDC-E2発現を示す胆管細胞において凝集体状の発現を示す傾向にあり、細胞内での局在は異なっていた(結果未呈示)。

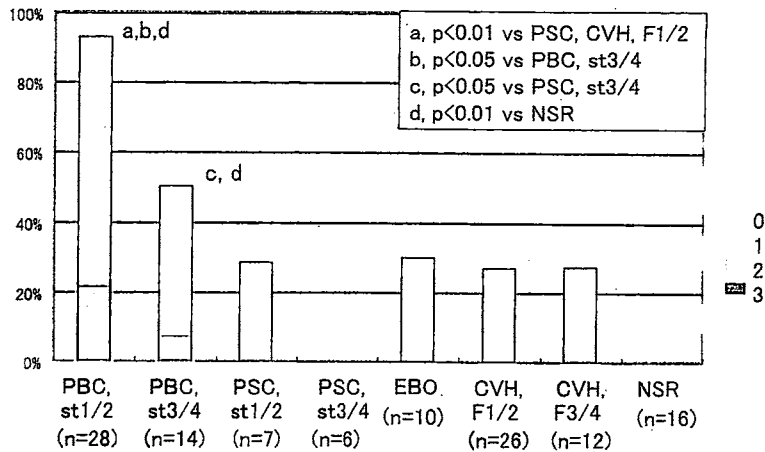


図4 PBCの小型胆管ではミトコンドリア蛋白PDC-E2発現が亢進する

考 察

今回の検討より、① PBCの小型胆管では、胆管障害部を中心にミトコンドリア蛋白CCO, PDC-E2の顆粒状発現亢進があり、この発現は対照肝と比較して有意に高率であること、② 2重免疫染色では、顆粒状のミトコンドリア蛋白の一部はオートファジーマーカーLC3, ライソゾームマーカーLAMP-1と局在が一致すること、が明らかとなった。この結果は、PBCの胆管病変部の胆管細胞では、ミトコンドリア蛋白を含むオートファゴソーム/オートライソゾームが増加していることを示唆している。興味深いことに、電顕所見上、PBCの胆管病変では細胞質内にオートファゴソーム/オートライソゾームの増加がみられることが以前に報告されている⁹⁾。PBC胆管の電顕所見で初期段階オートファゴソーム内のミトコンドリアを直接とらえた報告はない。しかし、今回の検討結果では、この増加したオートファゴソーム/オートライソゾーム内のミトコンドリア蛋白局在、すなわちミトコンドリアのオートファジーが示唆される。最近、オートファジーはMHCクラスI,

MHCクラスIIを介した自己抗原の呈示にも重要な役割を持つことが知られている^{7,8)}。PBCの病変部胆管におけるMHCクラスII (HLA-DR) 発現の亢進は以前より報告されている¹⁰⁾。報告では、細胞膜上のMHCクラスII (HLA-DR) 発現が特に注目されており、オートファゴソームとの関連は不明である。今回の検討結果は、PBCの小型胆管におけるオートファジーはミトコンドリア抗原の呈示を介して自己免疫性病態形成に寄与する可能性を示唆しており、今後より詳細な検討を行う予定である。さらに、胆管病変で生じているオートファジー異常を制御することで、ミトコンドリア蛋白の異常表出を含めたPBCの病態機序の制御が可能になり、PBCの発生、進展を抑制しうるかもしれない。

結 論

PBCでは、胆管病変を中心にミトコンドリア蛋白の発現亢進を認め、オートファジー亢進との関連も含め、病態形成に関与する可能性が示唆された。

文献

- 1) Sasaki M, et al: Frequent cellular senescence in small bile ducts in primary biliary cirrhosis: a possible role in bile duct loss. *J Pathol* 205: 451-9, 2005.
- 2) Sasaki M, et al: Telomere shortening in the damaged small bile ducts in primary biliary cirrhosis reflects ongoing cellular senescence. *Hepatology* 48: 186-95, 2008.
- 3) Sasaki M, et al: Activation of ATM signaling pathway is involved in oxidative stress-induced expression of mito-inhibitory p21 (WAF1/Cip1) in chronic non-suppurative destructive cholangitis in primary biliary cirrhosis: An immunohistochemical study. *J Autoimmun* 31: 73-8, 2008.
- 4) Sasaki M, et al: Modulation of the microenvironment by senescent biliary epithelial cells may be involved in the pathogenesis of primary biliary cirrhosis. *J Hepatol* 53: 318-25, 2010.
- 5) Sasaki M, et al: Autophagy mediates the process of cellular senescence characterizing bile duct damages in primary biliary cirrhosis. *Lab Invest* 90: 835-43, 2010.
- 6) Mizushima N, et al: Autophagy fights disease through cellular self-digestion. *Nature* 451: 1069-75, 2008.
- 7) Levine B, et al: Autophagy in immunity and inflammation. *Nature* 469: 323-35, 2011.
- 8) Saitoh T, et al: Regulation of innate immune responses by autophagy-related proteins. *J Cell Biol* 198: 925-35, 2010.
- 9) Chedid A, et al: Ultrastructural aspects of primary biliary cirrhosis and other types of cholestatic liver disease. *Gastroenterology* 67: 858-69, 1974.
- 10) Nakanuma Y, et al: Expression of HLA-DR antigens on interlobular bile ducts in primary biliary cirrhosis and other hepatobiliary diseases: an immunohistochemical study. *Hum Pathol* 22: 431-6, 1991.

佐々木 素子

(金沢大学 医薬保健研究域医学系
形態機能病理学)

〒920-8640 金沢市宝町 13-1

TEL 076-265-2197 / FAX 076-234-4229