

## 胆道癌におけるFoxp3 発現とIgG4 組織反応

著者	原田 憲一, 木村 康, 中沼 安二
雑誌名	消化器と免疫 = Digestive organ and immunology
巻	48
ページ	88-91
発行年	2011-01-01
URL	<a href="http://hdl.handle.net/2297/31523">http://hdl.handle.net/2297/31523</a>

## 胆道癌における Foxp3 発現と IgG4 組織反応

原田 憲一<sup>はらだ けんいち</sup> 木村 康<sup>きむら やすし</sup> 中沼 安二<sup>なかぬま やすに</sup>

金沢大学大学院医学系研究科 形態機能病理

**要 旨：** 胆道癌症例の腫瘍部に種々の程度のIgG4陽性形質細胞を認め、癌腫瘍免疫に関連したIgG4組織反応と考えられている。IgG4組織反応の発生機序について検討した結果、胆管癌組織におけるFoxp3発現とIgG4組織反応との関連性が認められ、さらに胆管癌細胞株でFoxp3発現とIL-10 mRNA発現も確認された。癌細胞自身がTreg細胞類似の免疫抑制機序を有し、IgG4組織反応に関与している可能性が示唆された。《消化器と免疫 48：88-91, 2011》

Keywords: IgG4 ; 腫瘍免疫 ; 胆道癌 ; Foxp3

### 背 景

IgG4は、自己免疫性膵炎を代表とするIgG4関連硬化性疾患群の組織像を特徴付ける重要な免疫グロブリンサブタイプであるが、IgG4組織反応の発生機序や病的意義については未だ不明である。また、IgG4陽性形質細胞の浸潤は、IgG4関連疾患のみならず膵癌などの悪性腫瘍でも認められ<sup>1,2,3,4)</sup>、癌関連免疫とIgG4反応の関連性が想定されている。我々は、胆道癌組織内に見られるIgG4組織反応について検討した結果、胆道癌においてもIgG4陽性形質細胞浸潤を伴う症例が存在し、IgG4反応はTreg細胞等を介した腫瘍免疫回避機構を反映している可能性を示唆した<sup>5)</sup>。さて、IgG4陽性細胞の分化誘導および維持にTh2型サイトカインであるIL-4、IL-10が重要であ

り、またIL-10、TGF- $\beta$ 産生を特徴とするFoxp3陽性制御性T細胞(Treg細胞)の関与も示唆されている。一方、癌細胞自身がFoxp3を発現し、IL-10産生を介したTreg細胞類似の免疫抑制機序により腫瘍免疫回避に関与することが報告されている<sup>6,7,8,9)</sup>。今回、胆道癌におけるIgG4組織反応の発生機序として癌組織におけるFoxp3発現との関連性について検討した。

### 方 法

対象は胆道癌(肝外胆管癌、胆嚢癌)56症例の外科的摘出組織で、ホルマリン固定パラフィン包埋切片を作成した。HE染色による組織学的観察に加え、IgG4、CD8およびFoxp3

図1 胆道癌(胆嚢癌)のIgG4免疫染色  
腫瘍組織内に多数のIgG4陽性細胞を認める。


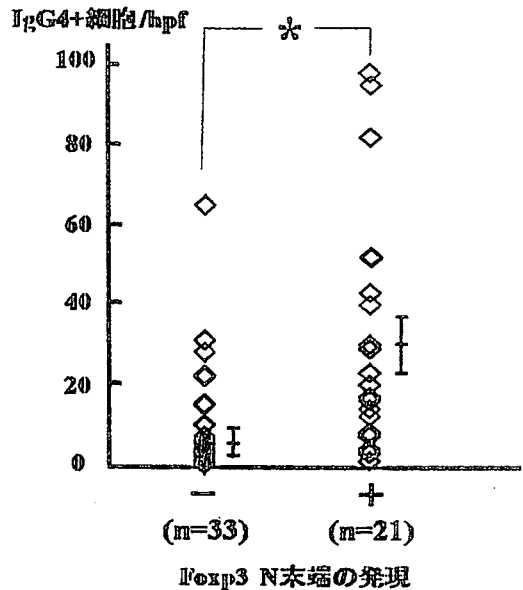


図2 胆道癌(総胆管癌)のFoxp3免疫染色  
N末端を認識する抗体を使用。Treg細胞と思われる単核球(矢頭)の他に、癌組織(矢印)にも発現を認める。

(N末端を認識する抗体を使用)の免疫染色を施行し、免疫染色陽性細胞の有無および組織学的分布について観察した。IgG4、CD8の免疫染色の半定量的評価法として、陽性細胞が目立つ代表的な部位を強拡大(HPF)にて3視野を選定し、IgG4陽性細胞数の平均を算定した。Foxp3発現は、Treg細胞と思われる浸潤単核球の他に癌組織部における発現を観察した。また、ヒト胆管癌培養細胞2株(HuCCT1 [ヒューマンサイエンス研究資源バンク、大阪] CCKS1<sup>10)</sup>)を用いて、Foxp3とIL-10のmRNAをRT-PCR法にて検出した。



\* , <0.05

図3 胆道癌におけるFoxp3(N末端)発現とIgG4陽性細胞との関連

Foxp3陽性症例では陰性症例に比べて、有意にIgG4陽性細胞浸潤を高度に認める。

## 結果

IgG4陽性細胞浸潤は胆道癌腫瘍の中心部に比し腫瘍辺縁部の間質浸潤部で目立つ傾向があったが、癌表面の粘膜固有層内にIgG4陽性細胞浸潤を伴う症例や非癌部胆道粘膜にもIgG4陽性細胞浸潤を伴う症例もあった(図1)。腫瘍部におけるIgG4陽性細胞数が10以上、20以上、50以上の症例が各々37%、28%、6%に見られた。また、CD8陽性の細胞障害性T細胞は腫瘍周囲および腫瘍細胞間に浸潤を認めたが、IgG4陽性細胞浸潤が10/HPF以上見られる症例では10/HPF未満の症例に比べ腫瘍細胞間に浸潤しているCD8陽性細胞が少ない傾向にあり、さらに予後も悪い傾向が見られた。腫瘍部におけるFoxp3の発現は核および細胞質に認められ(図2)、Treg細胞の発現パターンである核発現のみ陽性と評価した結果、56例中陽性症例が21例(38%)であっ

た。さらに、腫瘍部における Foxp3 発現と IgG4 陽性細胞浸潤との関連性を検討した結果、Foxp3 陽性症例における IgG4 陽性細胞浸潤の程度は Foxp3 陰性例に比べて高度であった(図3)。ヒト培養胆管癌細胞2株を用いた検討にて、癌細胞は2株とも Foxp3 mRNA を恒常的に発現していたが、一部の Exon 部を欠く splicing variant の存在と Frame-shift による C 末端での新規アミノ酸配列の存在が示唆された。また、癌細胞株2株中1株に IL-10 mRNA の発現を認めた。

## 考 察

IgG4 は IgG の 3% 程度と最も少ないサブクラスであるが、IgG4 関連疾患の患者では血中の IgG4 が高値(通常 135 mg/dl 以上)となる。また、病変部での IgG4 陽性形質細胞の著明な浸潤も特徴であり、さらに IgG4 陽性細胞浸潤部では硬化性病変やまれに腫瘤形成を伴うことから、IgG4 関連疾患は常に腫瘍との鑑別が臨床病理学的に問題となる。また、IgG4 反応または血清 IgG4 高値を伴う膵癌症例<sup>1,2,3,4)</sup>や IgG4 関連疾患を背景に発痛した膵癌、胆管癌症例<sup>11,12)</sup>も報告されており、IgG4 関連疾患と悪性腫瘍との鑑別は注意を要する。IgG4 関連硬化性胆管炎の病態形成における IgG4 へのクラススイッチまたは IgG4 陽性細胞の増殖分化促進に、Th2 型のサイトカイン環境や Treg 細胞から産生される IL-10 の関与が想定されている<sup>13,14,15)</sup>。以前我々は、胆道癌症例における IgG4 反応について検討した結果、胆道癌症例にも IgG4 反応を伴う症例があり、IgG4 陽性形質細胞浸潤を伴う胆道癌症例では、Foxp3 陽性 Treg 細胞の浸潤が目立つことを報告しており、胆管癌における Treg 細胞を介した腫瘍免疫回避機構と IgG4 組織反応との関連性を示唆した<sup>5)</sup>。また、今回我々は腫瘍細胞自身が Foxp3 発現を発現、さらには IL-10 を産生し、

Treg 細胞と同様な調節機能を有することにより IgG4 反応をきたす可能性を検討した予備実験にて C 末端を認識する Foxp3 抗体では Treg 細胞と思われる単核球のみが染色され、胆管癌細胞における発現は全く認めなかったが、N 末端を認識する Foxp3 抗体では、Treg 細胞に加え胆道癌症例の 38% に核発現を認めた。Foxp3 アイソタイプの存在が示唆されたため、培養胆管癌細胞を用いて mRNA レベルでの検討を施行した結果、胆道癌細胞はメラノーマ細胞で報告されている splicing variant 型の Foxp3<sup>8)</sup> を発現しており、Frame-shift による C 末端での新規アミノ酸配列の存在が示唆され、C 末端を認識する Foxp3 抗体では検出できない Foxp3 であることと考えられた。転写因子としての Foxp3 機能については今後検討する余地はあるが、文献的に癌細胞培養株にて Foxp3 発現と IL-10 産生との関連性が報告されており<sup>9)</sup>、また今回用いた胆管癌細胞株2株中1株に IL-10 mRNA の発現を認めたことより、Foxp3 アイソタイプ発現と IL-10 mRNA 発現との関連性が示唆され、調節性転写因子としての機能的発現が示唆された。

## 結 論

腫瘍組織に Foxp3 の発現を示す胆道癌症例があり、IgG4 陽性細胞浸潤との関連性も認められた。また、胆管癌培養細胞で Foxp3、IL-10 の発現も確認され、癌細胞自身が Treg 細胞類似の免疫抑制機序を有し、IgG4 組織反応に関与している可能性が示唆された。

## 文 献

- 1) Raina A, Krasinskas AM, Greer JB, et al: Serum immunoglobulin G fraction 4 levels in pancreatic cancer: elevations not associated with autoimmune pancreatitis. *Arch Pathol Lab Med* 132: 48-53, 2008.
- 2) Ghazale A, Chari ST, Smyrk TC, et al: Value of serum IgG4 in the diagnosis of autoimmune pancreatitis and in distinguishing it from pancreatic cancer. *Am J Gastroenterol* 102: 1646-53, 2007.

- 3) Kamisawa T, Chen PY, Tu Y, et al: Pancreatic cancer with a high serum IgG4 concentration. *World J Gastroenterol* 12: 6225-8, 2006.
- 4) Dhall D, Suriawinata AA, Tang LH, et al: Use of immunohistochemistry for IgG4 in the distinction of autoimmune pancreatitis from peritumoral pancreatitis. *Hum Pathol* 41: 643-52, 2010.
- 5) 木村康, 原田憲一, 中沼安二: IgG4陽性形質細胞浸潤を伴う胆道癌の病理学的検討. *消化器と免疫* 47: 131-134, 2010.
- 6) Hinz S, Pagerols-Raluy L, Oberg HH, et al: Foxp3 expression in pancreatic carcinoma cells as a novel mechanism of immune evasion in cancer. *Cancer Res* 67: 8344-50, 2007.
- 7) Wang WH, Jiang CL, Yan W, et al: FOXP3 expression and clinical characteristics of hepatocellular carcinoma. *World J Gastroenterol* 16: 5502-9, 2010.
- 8) Ebert LM, Tan BS, Browning J, et al: The regulatory T cell-associated transcription factor FoxP3 is expressed by tumor cells. *Cancer Res* 68: 3001-9, 2008.
- 9) Karanikas V, Speletas M, Zamanakou M, et al: Foxp3 expression in human cancer cells. *J Transl Med* 6: 19, 2008.
- 10) Saito K, Minato H, Kono N, et al: Establishment of the human cholangiocellular carcinoma cell line (CCKS1). *Kanzo* 34: 122-129 (in Japanese), 1993.
- 11) Motosugi U, Ichikawa T, Yamaguchi H, et al: Small invasive ductal adenocarcinoma of the pancreas associated with lymphoplasmacytic sclerosing pancreatitis. *Pathol Int* 59: 744-7, 2009.
- 12) Oh HC, Kim JG, Kim JW, et al: Early bile duct cancer in a background of sclerosing cholangitis and autoimmune pancreatitis. *Intern Med* 47: 2025-8, 2008.
- 13) Zen Y, Fujii T, Harada K, et al: Th2 and regulatory immune reactions are increased in immunoglobulin G4-related sclerosing pancreatitis and cholangitis. *Hepatology* 45: 1538-46, 2007.
- 14) Jeannin P, Lecoanet S, Delneste Y, et al: IgE versus IgG4 production can be differentially regulated by IL-10. *J Immunol* 160: 3555-61, 1998.
- 15) Koyabu M, Uchida K, Miyoshi H, et al: Analysis of regulatory T cells and IgG4-positive plasma cells among patients of IgG4-related sclerosing cholangitis and autoimmune liver diseases. *J Gastroenterol* 45: 732-41, 2010.

原田 憲一

(金沢大学大学院医学系研究科 形態機能病理)

〒920-8640 石川県金沢市宝町13-1

TEL 076-265-2199 / FAX 076-234-4229