

CASE REPORT

術前血清 CK が異常高値を示した肺扁平上皮癌の 1 切除例

戸田有宣¹・松本 勲¹・小田 誠¹・渡邊 剛¹

An Operable Case of Squamous Cell Carcinoma of the Lung with Elevated Serum Creatine Kinase Level

Arinobu Toda¹; Isao Matsumoto¹; Makoto Oda¹; Go Watanabe¹

¹Department of General and Cardiothoracic Surgery, Kanazawa University, Japan.

ABSTRACT — Background. Elevated serum creatine kinase (CK) is a potential tumor marker in patients with lung cancer. Case. A 61-year-old woman visited our hospital because of an abnormal shadow detected on her chest X-ray film during a routine medical checkup. On admission, her CK level was elevated, but with a normal pattern of distribution of the CK isoenzymes. A diagnosis of neuromuscular disease was excluded on clinical and neurophysiological examinations. Chest CT showed an irregularly-shaped mass in S¹⁰ of the left lung. Sputum cytology and bronchial brushing cytology confirmed a diagnosis of squamous cell carcinoma (cT2N0M0 stage IB), and a left lower lobectomy with lymph node dissection was performed. Immunohistochemistry revealed focal staining of the tumor with both anti-CK-MM and anti-CK-BB antibodies. At the time of writing, 5 years after the operation, the patient remains alive without recurrence. Conclusion. We concluded that the lung tumor cells in this patient produced CK and that elevation of the serum CK level may serve as a marker of tumor recurrence.

(JLCC. 2010;50:162-165)

KEY WORDS — Lung cancer, Creatine kinase

Received March 5, 2009; accepted January 28, 2010.

要旨 — 背景. 肺癌患者において血清クレアチンキナーゼ (creatinine kinase : CK) 値が腫瘍マーカーのひとつとなることがある. 症例. 症例は 61 歳女性. 検診で胸部異常陰影を指摘され当院受診となった. 入院時の採血で CK 分画が正常な高 CK 血症を呈していた. 術前の精査にて神経筋疾患は除外された. 胸部 CT では左 S¹⁰ に不整形結節を認めた. 喀痰及び気管支鏡検査にて肺扁平

上皮癌と診断し (cT2N0M0 stage IB), 左肺下葉切除術を施行した. 免疫染色にて腫瘍細胞に CK-MM と CK-BB の発現を認めた. 術後 5 年経過した現在まで再発の徴候は認めていない. 結論. 血清 CK の上昇は腫瘍細胞の産生によるものと考えられ, 血清 CK 値が術後再発を予見させるひとつの指標となりうると考えられた.

索引用語 — 肺癌, クレアチンキナーゼ

はじめに

前立腺癌,¹ 乳癌,² 悪性リンパ腫³では血清クレアチンキナーゼ (creatinine kinase : CK) の上昇を認める場合がある. 肺癌においても癌の CK-BB 産生により高 CK 血症を呈するとの報告がある.^{4,6} 今回我々は, CK 分画が正常な高 CK 血症を呈し, 免疫組織学的に肺癌組織における CK-BB と CK-MM の両酵素を同定しえた 1 切除例を経験したので報告する.

症 例

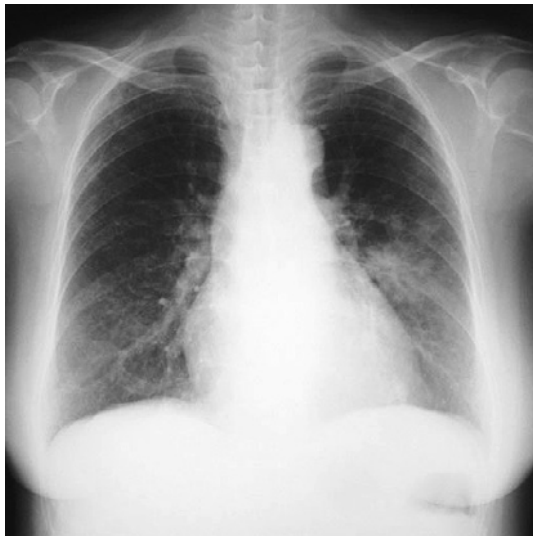症例 : 61 歳, 女性.
主訴 : 胸部異常陰影.
既往歴 : 60 歳時に脳挫傷.
喫煙歴 : 20 本/日 × 40 年.
現病歴 : 2003 年 10 月の検診で胸部異常陰影を指摘された. 同年 11 月当院呼吸器内科を受診した.
来院時現症 : 身長 156 cm, 体重 64 kg, 呼吸音清, 皮膚

¹金沢大学心肺・総合外科.

受付日 : 2009 年 3 月 5 日, 採択日 : 2010 年 1 月 28 日.

Table 1. Laboratory Data on Admission

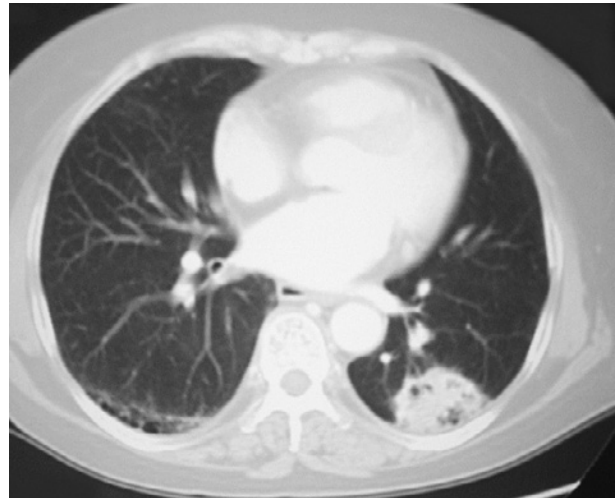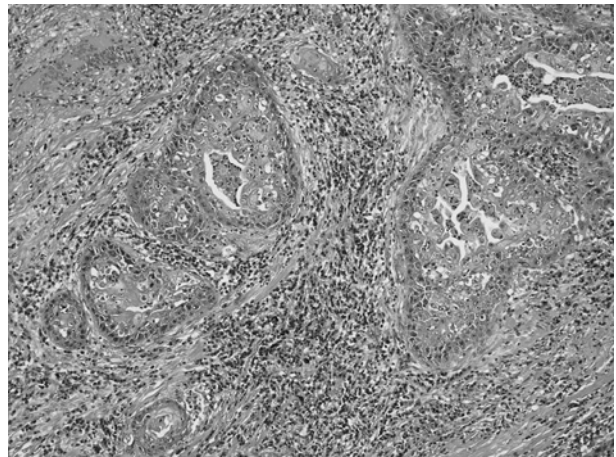
WBC	$7.0 \times 10^3/\mu\text{l}$	CK isoenzyme	
RBC	$3.23 \times 10^6/\mu\text{l}$	CK-BB	0%
Hb	11.4 g/dl	CK-MB	1.8%
Ht	32.6%	CK-MM	98.2%
Plt	$183 \times 10^3/\mu\text{l}$	CK-others	0%
Na	140 mEq/l		
K	3.6 mEq/l	Tumor markers	
Cl	102 mEq/l	CEA	9.4 ng/ml
BUN	12 mg/dl	SCC	6.3 ng/ml
Cr	0.7 mg/dl	CYFRA	2.2 ng/ml
AST	101 IU/l		
ALT	59 IU/l	Blood gas analysis: room air	
ALP	230 IU/l	pH	7.442
γ -GTP	92 IU/l	PCO ₂	37.4 torr
LDH	637 IU/l	PO ₂	70.1 torr
T.Bil	0.8 mg/dl		
ChE	72 IU		
CK	3472 IU/l		
TP	7.1 g/dl		
Alb	4.4 g/dl		

**Figure 1.** A chest X-ray film shows a mass in the left middle lung field.

所見異常なし。両側下肢に軽度浮腫あり。

来院時血液検査 (Table 1) : 軽度の貧血と肝機能異常を認めた。血清 CK は 3472 IU/l と高値を示したが、CK-BB 0%, CK-MB 1.8%, CK-MM 98.2%, と分画の異常は認めなかった。アルドラーゼは高値ではなく、骨格筋由来ではないと考えられた。腫瘍マーカーでは CEA が 9.4 ng/ml (<5 ng/ml), SCC が 6.3 ng/ml (<2.0 ng/ml) と上昇していた。CYFRA は 2.2 ng/ml と基準値内だった。

胸部単純 X 線写真 (Figure 1) : 左中肺野に 4.6 cm 大の不整形の腫瘍影を認めた。

**Figure 2.** Chest CT shows an irregularly-shaped mass measuring 4 × 2.5 cm in S¹⁰ of the left lung.**Figure 3.** Microscopic features of the tumor, showing well differentiated squamous cell carcinoma (HE original magnification × 10).

胸部 CT (Figure 2) : 左肺 S¹⁰ に 4 × 2.5 cm 大の境界明瞭で辺縁不整な腫瘍影を認めた。有意なリンパ節腫大は認めなかった。

喀痰細胞診及び気管支鏡検査における擦過細胞診で扁平上皮癌と診断した。

以上より cT2N0M0 stage IB の左肺下葉扁平上皮癌と診断し、2004 年 1 月胸腔鏡補助下左肺下葉切除 + ND2a を施行した。

病理組織所見 : S¹⁰ 領域に 5 × 4.5 × 2.7 cm 大の黄白色調で周囲に白色調の線維化を伴った腫瘍を認めた。組織学的には角化を伴う高分化型扁平上皮癌で結節分葉状に増殖していた (Figure 3)。

免疫組織学的検査 (Figure 4) : 腫瘍細胞に CK-MM

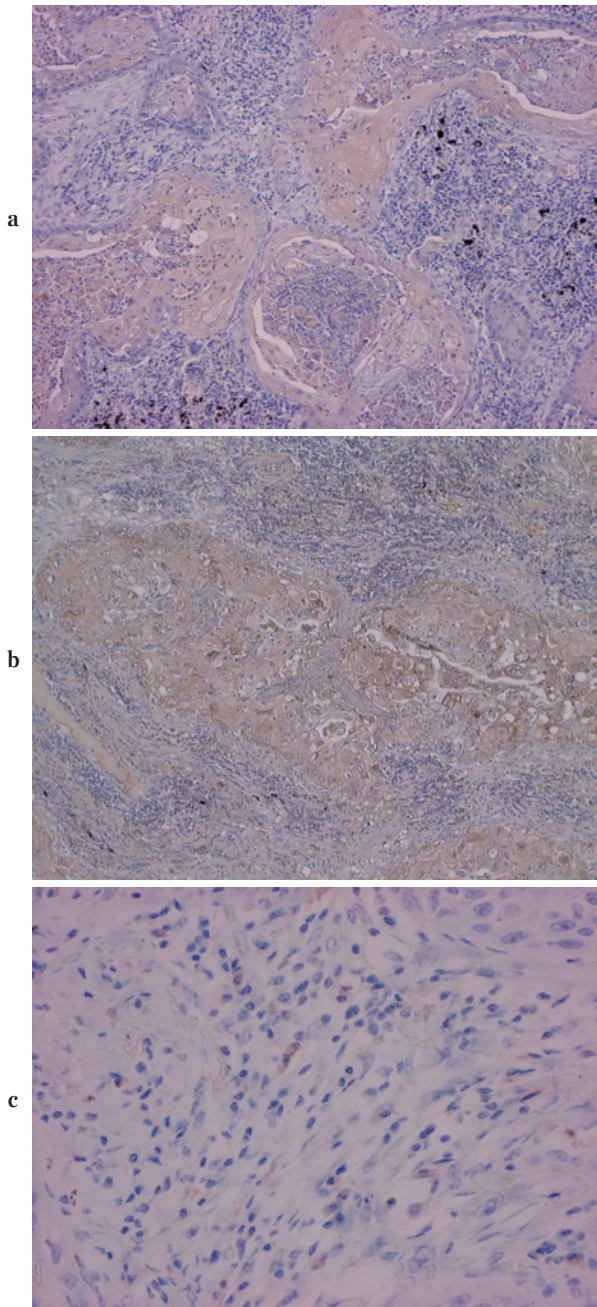


Figure 4. Positive antibody immunohistochemical staining of the tumor with anti-CK-BB (a) (original magnification $\times 10$), anti-CK-MM (b) (original magnification $\times 10$), and anti-IgA- λ (c) (original magnification $\times 40$).

と CK-BB, IgA- λ の発現を認めた. CK-MB の発現は認めなかった.

術後経過：術後経過は良好で第 11 病日に退院となった. 術前に高値であった血清 CK と腫瘍マーカーの CEA, SCC は術後に基準値内となった (Figure 5). 術後 5 年経過した現在まで再発の徴候はなく外来通院中である.

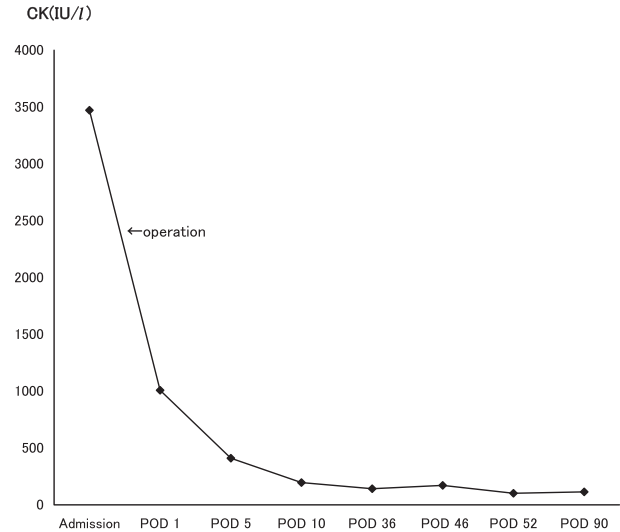


Figure 5. Changes in serum CK level (POD: postoperative day).

考 察

CK は M と B の 2 種類のサブユニットからなり 2 量体で MM, MB, BB の 3 種類のアイソザイムが知られている. 通常, 健常者の各分画は CK-MM $> 94\%$, CK-MB $< 5\%$, CK-BB $< 1\%$ とされ, CK-MM は骨格筋に, CK-MB は心筋に, CK-BB は脳に主に存在している.⁷

CK 値が上昇する疾患は多数あるが, 悪性腫瘍を基礎疾患として有する場合がある. 悪性腫瘍が CK 産生を行う場合やいわゆるマクロクレアチンキナーゼ (macrocreatin kinase: マクロ CK) の存在などが原因としてあげられ,⁸ 腫瘍マーカーのひとつとして CK 値が有用となる場合がある.

血清 CK-BB は小細胞肺癌や前立腺癌, 乳癌, 悪性リンパ腫などで上昇することが知られている. 碓氷らは非小細胞肺癌において血清 CK-BB 値の上昇を約 30% で認めたと報告している.⁶ また田村らは高 CK 血症を伴う肺癌において, 腫瘍細胞における CK-MM 及び CK-BB の産生を確認している.⁹ 本例においても免疫染色にて腫瘍細胞に CK-MM と CK-BB の発現を認めた. 手術後に CEA や SCC とともに CK 値が正常化していることから腫瘍細胞が CK を産生していたことが示唆された.

鑑別疾患としてマクロ CK の存在が第一にあげられる. 血中半減期が長いとされるマクロ CK は高分子化した状態により, 1) 免疫グロブリンと結合, 2) 免疫グロブリン以外の多糖体やリポタンパクと結合, 3) CK の重合体の存在, 4) ミトコンドリア由来の CK が何らかの転機により巨大分子化した状態, と分類される.¹⁰ 本例に

において腫瘍細胞に IgA- λ の発現を認めた。IgA- λ は CK-MM と結合しマクロ CK を形成することがあるが、血中にマクロ CK は認めず、マクロ CK により CK 値が上昇したとは考えられなかった。

その他の鑑別疾患として神経筋疾患や心疾患、脳梗塞などがあげられる。神経筋疾患については当院神経内科において、自己抗体やアルドラーゼなどの検査が正常であったことから否定された。心疾患については症状がなく心電図や心エコーにおいて正常であり、CK-MB が上昇していないことから否定された。脳梗塞については、脳 MRI 及び神経学的所見が正常であったことから否定された。

以上より CK の上昇は腫瘍細胞の産生によるものと考えられ、腫瘍マーカーのひとつとしてよいと考えられる。本例のように誘因なく CK 値が上昇する場合は、非小細胞肺癌も考慮すべきと考えられた。

結 論

術前血清 CK が異常高値を示した肺扁平上皮癌の 1 切除例を経験した。腫瘍細胞が CK を産生していたため、血清 CK 値が再発を予見させるひとつの指標となりうると考えられた。

本症例は第 50 回日本肺癌学会北陸支部会において発表した。

REFERENCES

1. Feld RD, van Steirteghem AC, Zweig MH, Weimar GW, Narayana AS, Witte DL. The presence of creatine kinase BB isoenzyme in patients with prostatic cancer. *Clin Chim Acta*. 1980;100:267-273.
2. Thompson RJ, Rubery ED, Jones HM. Radioimmunoassay of serum creatine kinase-BB as a tumor marker in breast cancer. *Lancet*. 1980;2:673-675.
3. Rubery ED, Doran JF, Thompson RJ. Brain-type creatine kinase BB as a potential tumor marker—serum levels measured by radioimmunoassay in 1015 patients with histologically confirmed malignancies. *Eur J Cancer Clin Oncol*. 1982;18:951-956.
4. Coolen RB, Pragay DA, Nosanchuk JS, Belding R. Elevation of brain-type creatine kinase in serum from patients with carcinoma. *Cancer*. 1979;44:1414-1418.
5. Carney DN, Zweig MH, Ihde DC, Cohen MH, Makuch RW, Gazdar AF. Elevated serum creatine kinase BB levels in patients with small cell lung cancer. *Cancer Res*. 1984;44:5399-5403.
6. 碓氷章彦, 藤田興一, 今泉宗久, 阿部稔雄, 井上広治, 松本修一, 他. Creatine kinase BB (CK-BB) および Neuron specific enolase (NSE) の肺癌腫瘍マーカーとしての意義. *癌の臨床*. 1987;33:1763-1770.
7. 五味邦英, 鶴澤竜一, 安井辰夫. クレアチンキナーゼ. *臨床病理*. 1983;55(Suppl):80-100.
8. 永井良三. クレアチンキナーゼ (CK) とアインザイム. *Medical Practice 編集委員会, 編集. 臨床検査ガイド*. 東京: 文光堂; 1999:220-223.
9. 田村光信, 廣島健三, 池田康紀, 長井千輔, 嶋田晃一郎. マクロ CK 血症を合併した CK 産生性肺腺癌の 1 切除例. *肺癌*. 2001;41:151-156.
10. 五味邦英, 高木 康. CK 結合性免疫グロブリン. *臨床病理*. 1984;60(Suppl):105-118.