

²⁰¹Tl-SPECT 上集積を呈した meningeal carcinomatosis の 1 例

川部 秀人*, 渡邊 直人*, 清水 正司*
野口 京*, 瀬戸 光*

要 旨

乳癌の髄膜播種の症例に対し Tl-SPECT 施行し、Tl-SPECT 上右側後頭蓋窩に腫瘍集積を示し、髄膜播種に一致した所見を呈した。

はじめに

²⁰¹Thallium chloride (以下 Tl) は様々な悪性腫瘍へ集積すると報告されている¹⁾²⁾。転移性腫瘍を含む多くの脳腫瘍で Tl の腫瘍集積が認められるといわれているが³⁾、今回我々は乳癌の髄膜播種に腫瘍集積を認めたので報告する。

症 例

症 例: 58 歳, 女性。

主 訴: 嘔気, 嘔吐。

既往歴: 93 年, 乳房 Paget 病にて Auchincloss operation, 96 年, 左乳癌再発にて胸壁切除, 放射線治療, 化学療法を施行されている。

現病歴: 2 カ月程前から歩行障害があったが嘔気, 嘔吐が増悪したため 98 年 8 月 17 日当院救急外来受診した。入院後, 意識障害がみられ再発乳癌の既往があることより乳癌の頭蓋内転移を疑い, Brain CT 施行したところ, 右脳表にそって不規則な造影効果を伴う腫瘍として meningeal enhancement を認め, meningeal carcinomatosis と画像診断された。同時期に腫瘍評価のため, Tl-SPECT を施行した。本症例は予後の改善が望めないため, その後積極的治療は行われず, 同年 10 月 27 日亡くなり剖検は行

われていない。

画像診断のポイント

1) Brain CT; 水頭症がみられる。小脳の右外側に高吸収域がみられ小脳は変位している。髄膜に沿って迂回槽にまで高吸収域がみられる (Fig. 1)。

2) Tl-201 SPECT; 横断像にて, CT でみられる高吸収域と同部位に強い集積を認める (Fig. 2)。

考 察

髄膜播種は癌の転移様式としては稀であり, 固形癌における転移頻度としては 1~5%といわれている⁴⁾。原発巣としては乳癌(31.0%), 肺癌(22.6%), 胃癌(13.8%), 悪性黒色腫(13.8%)等が報告されている。髄膜播種は全乳癌患者の 1~5%でみられ, 剖検による報告では 5.6%にみられている⁵⁾。

髄膜播種の診断は神経学的所見, 髄液所見, 画像所見, 等から総合的に行われる⁴⁾。神経学的所見としては頭痛, 精神神経症状, 嘔気/嘔吐, 脳神経症状など多彩な臨床症状を示す。髄液所見は採取髄液中に腫瘍細胞が証明されれば診断は確定的だが, 初回の髄液採取で陽性となる率は低いといわれている⁴⁾。また画像所見としては造影 CT 上, 脳溝, 脳槽に沿うようにび慢性の線状, 帯状の増強効果, 不規則なテントの増強効果, 脳溝と脳槽の閉塞による水頭症等が特徴的所見とされる。本症例では乳癌再発の既往があり, 嘔気, 嘔吐, 意識障害, 等の中中枢神経症状が見られており, CT にて上記所見が見られたため, 髄膜播種と診断された。

²⁰¹Tl-SPECT in a patient with meningeal carcinomatosis from breast cancer.

Hideto Kawabe*, Naoto Watanabe*, Masasi Shimizu*, Kyo Noguchi*, Hikaru Seto*

*Department of Radiology, Toyama medical and Pharmaceutical University 2630 Sugitani, Toyama, 930-0194, Japan
*富山医科薬科大学医学部放射線科 〒930-0194 富山市杉谷 2630 番地

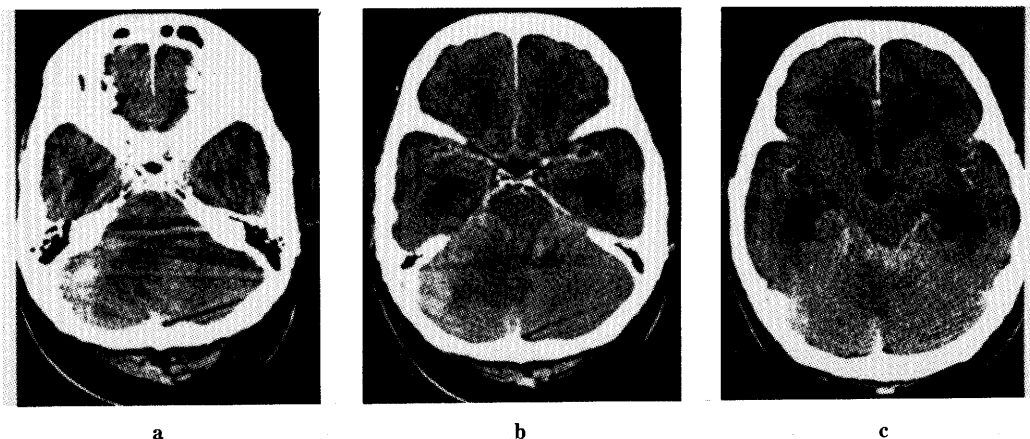


Fig. 1 Enhanced CT of the brain shows prominent enhancement in right cerebellar hemisphere and ambient cistern. Hydrocephalus is also shown.




Fig. 2 Tl-SPECT image shows abnormal accumulation in meningeal carcinomatosis.

^{201}Tl は様々な悪性腫瘍に集積すると言われており¹⁾²⁾, 乳房腫瘍に関しては良性腫瘍よりも悪性腫瘍に Tl の集積がみられやすいという報告がある⁶⁾。また肺癌, 乳癌, 悪性黒色腫, 胃癌, 大腸癌などが原発巣となった転移性脳腫瘍に関して Tl の集積が報告されている⁷⁾。しかし一般的に髄膜播種に Tl の集積が見られた例は現在まで報告がなく, 今回我々は乳癌による髄膜播種の患者に対して ^{201}Tl -SPECT を施行し ^{201}Tl の集積をみたので, ここに報告した。

文 献

- 1) Tonami N, Hisada K. Clinical experience of tumor imaging with Thallium 201 chloride. *Clinical Nuclear Medicine* 2: 75, 1977
- 2) 利波紀久, 腫瘍のタリウム診断. *核医学* 30: 445,

1993

- 3) Ancrì D, Basset JY, Lonchapt MF et al.: Diagnosis of cerebral lesions by thallium-201. *Radiology* 128: 417, 1978
- 4) Karim Fizazi, Bernard Asselain, Anne Vincent-Salomon, et al.: Meningeal Carcinomatosis in Patients with Breast Carcinoma, *Cancer* 77: 1315, 1996
- 5) Tukada Y, Fouad A, Pickren JW, et al.: Central nervous system metastases from breast carcinoma autopsy study. *Cancer* 52: 2349, 1983
- 6) Waxman AD, Ramanna L, Mesic A et al.: Thallium scintigraphy in the differentiation of malignant from benign mass abnormalities of the breast. *Journal of Nuclear Medicine* 31: 767, 1990
- 7) Ancrì D, Basset JY. Diagnosis of cerebral metastases by thallium-201. *British Journal of Radiology*. 53: 443, 1980