

赤芽球癆，ヘモクロマトーシスの Ga-67 シンチの 1 例： Deferoxamine 治療による Ga-67 の体内分布変化

上野 恭一*¹，三浦 裕次*²

要 旨

赤芽球癆と続発性ヘモクロマトーシスの 50 歳の女性に、Ga-67 シンチグラムを撮ったところ、腎、膀胱がわずかに描出されるのみで、正常の Ga-67 分布を示さず、全身像の計数も、正常例の 7~8%と、著明に低下していた。いわゆる Ga-67 の体内分布変化 (altered biodistribution of Ga-67) の状態で、鉄キレート剤 deferoxamine (商品名 Desferal) による病態と診断したが、その後の病歴調査により確認された。このようなシンチグラム所見は、上記の病態に特徴的で、画像のみで診断可能であり、核医学診断医はシンチグラムパターンや原理をよく理解しておく必要がある。

はじめに

核医学画像診断は、見ただけで診断が可能なもの、鑑別すべき疾患が多すぎて、診断が難しいものがあるが、ほとんどの症例は後者のことが多く、病歴、理学所見、血液生化学検査や、他の画像診断などを参考にして鑑別しなくてはならないことが多い。しかし、本症例は、画像のみで、診断が可能ではないかと考え、症例提示する。

症 例

症 例：50 歳，女性。

臨床診断名：1) 赤芽球癆

2) ヘモクロマトーシス

臨床経過：1982 年より、赤芽球癆で当院にて 2 週間に 1 回、輸血、検査に通院中。今回は、貧血が高度のため、入院となる。たまたま胸腺腫のチェックのため、Ga-67 シンチが依頼された。

主要な検査所見：RBC 125 万，WBC 3,400，Hb 3.7/dl，Hct 10.8%，Fe 247 $\mu\text{g}/\text{dl}$ ，フェリチン 9,220.0 ng/ml，骨髓穿刺 赤芽球系の著減。

治療は、1) シクロスポリン 200 mg + プレドニゾロン 10 mg 内服，2) MAP 400 ml 2 回輸血のほか，3) deferoxamine (Desferal) 1 g を 19 日間，0.5 g を 10 日間投与されており，Ga-67 の静注日，撮影日も 0.5 g 投与されていた。

核医学画像診断のポイント

核医学画像診断

Deferoxamine (desferal) による Ga-67 の体内分布変化

核医学画像所見は、腎と膀胱が淡く描画されるのみで、肝、骨(骨髓)、涙腺、唾液腺、鼻咽喉、腸管、外陰部などがまったく描画されず、全身の計数率が著明に低下している。Ga-67 111MBq 投与後 48 時間後にスキャン速度 22.5 cm/min で撮影しているが、全計数は 33 Kcounts で、通常例 (当院では 380~430 Kcounts くらい) の約 7~8% しかない。すなわち、Ga-67 が、体外へ腎から大量に排泄されたことを示している。このようなシンチ・パターンは、ヘモクロマトーシス治療に、deferoxamine を使用した場合に特徴的であり、診断は容易である。

Altered biodistribution of Ga-67 in a patient with pure red cell aplasia and hemochromatosis treated with deferoxamine.

Kyoichi Ueno*¹, Yuji Miura*²

*¹Department of Nuclear Medicine, *²Department of Hematology, Ishikawa Prefectural Central Hospital, Nu-153, Minami-shimbo, Kanazawa, 920-0064, Japan

*¹石川県立中央病院核医学科, *²同 血液免疫内科 〒920-0064 石川県金沢市南新保町ヌ153番地

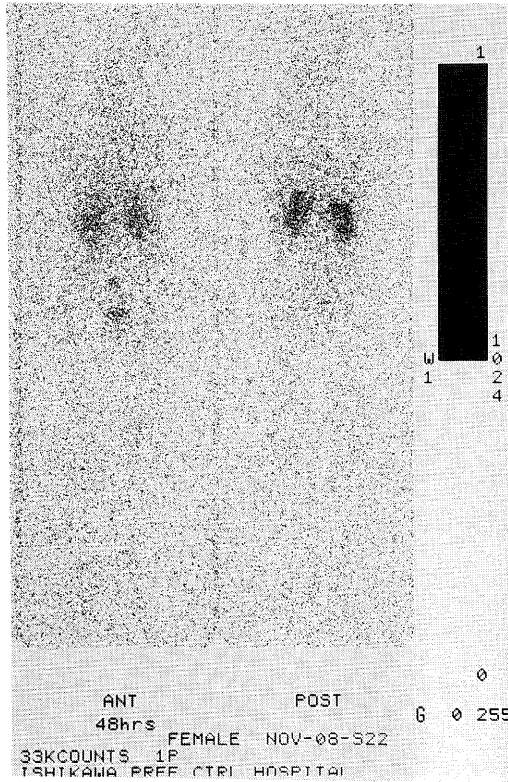


Fig. 1 Pure red cell aplasia and hemochromatosis. Ga-67 whole body scintigraphy (anterior, posterior views) 48 hr post iv of Ga-67 111MBq. Note markedly decreased uptake of Ga-67, and faint uptake in kidneys, and urinary bladder. No normal distribution of Ga-67 was seen (Altered biodistribution of Ga-67).

当初、Ga-67 シンチグラフィを撮像中、放射線技師より、撮影中の画像がおかしいと相談された。はじめ、放射性医薬品の投与間違い（投与量、種類）や、ガンマカメラのピークずれ、違うコリメータの装着なども考えたが、いずれも否定され、同じロットのGa-67 シンチが正常に撮影されていることを確認した。次に核医学検査依頼書の臨床診断名を確認したところ、1) 赤芽球癆、2) ヘモクロマトーシスであったので、deferoxamine による Ga-67 の生体内分布変化を疑い、入院カルテにて同剤の投与を確認した症例である。軽度の Ga-67 の体内分布変化は、よく経験するが、このように派手なのはまれで、当院では 20 年目にして初めて遭遇した。

赤芽球癆は、骨髄の赤芽球系だけが、低形成を示

し、著しい貧血を呈する疾患で、(1) 急性と(2) 慢性に大別される。また、胸腺腫を合併することがあることでも知られている。慢性例では、頻回の輸血をおこなうため、ヘモクロマトーシスを合併することがある。

ヘモクロマトーシスは、鉄過剰症の 1 つで、鉄の過剰沈着により臓器障害を来すもので、(1) 原発性（遺伝性）、(2) 続発性の 2 つに大別される。この症例は、頻回の輸血に伴う続発性ヘモクロマトーシスである。治療は、(1) 瀉血のほか、(2) deferoxamine 0.5~1 g/日が投与される。

Deferoxamine（商品名 Desferal）は、鉄キレート剤で、一般名がメシル酸デフェロキサミン（deferoxamine mesylate）であり、慢性鉄過剰症、時にアルミニウム中毒症の治療に使われる。同薬剤は、鉄同様、Ga にも強い親和性を有し、ガリウムと deferoxamine の結合は、トランスフェリンよりも強く、Ga-67 の尿中排泄を著明に増加させることが知られている。

Nagamachi S らは¹⁾、コントロールでは、Ga-67 は、静注後 3 日目で、体内放射能は約半分に減少するが、deferoxamine 4 g/日投与例では約 5% に、2 g/日投与例では、約 1/3 に減少したと報告している。また、Ga-67 の体内分布変化の原因として、通常 UIBC の低下も考えられるが、彼らの症例では UIBC の高い症例の方が著明な Ga-67 の集積低下を示し、UIBC よりも、deferoxamine の作用の方が強く働いていることが示唆された。なお、本症例でも、UIBC の測定をお願いしたが、残念ながらデータは得られなかった。また、deferoxamine は、Ga-67 シンチの target-to-nontarget ratio (tumor-to-blood ratio) を上げ、画質を向上する試みがなされたが、ヒトでは十分な効果が得られなかった²⁾。

Datz, FL の Gamuts in Nuclear Medicine (第 3 版)³⁾ には、Ga-67 生体内分布変化の鑑別診断として 1) 薬剤性 (scandium, deferoxamine, gadolinium, iron dextran), 2) 頻回の輸血, 3) 血中アルミニウム濃度上昇 (正確には同中毒に Desferal を使用した場合) があげられている。MRI 用造影剤 gadolinium の場合は、stable Ga の場合と同様 carrier として働き、Ga-67 シンチが、骨シンチ様 (bone seeker) となり⁴⁾、また、アルミニウム中毒に deferoxamine を使用した場合は、正常の臓器分布を示さず、全身に diffuse に分布する⁵⁾。したがって、

上記の gamut ではまとめて記載されてはいるが、ヘモクロマトーシスに deferoxamine を使用した所見とは異なるので注意が必要である。

文 献

- 1) Nagamachi S, Hoshi H, Jinnouchi S, Ono S, Watanabe K : Gallium-67 scintigraphy in patients with hemochromatosis treated with deferoxamine. *Ann Nucl Med* 2(1) : 35-39, 1988
 - 2) Koizumi K, Tonami N, Hisada K : Deferoxamine mesylate enhancement of Ga-67 tumor-to-blood ratios and tumor imaging. *Eur J Nucl Med* 7 : 229-233, 1982
 - 3) Datz FL : Gallium imaging : altered biodistribution. in *Gamuts in Nuclear Medicine*. 3rd Ed. St Louis, pp323, 1995
 - 4) Hattner RS, White DL : Ga-67/Stable gadolinium antagonism : MRI contrast agent markedly alters the normal distribution of Ga-67. *J Nucl Med* 31 : 1844-1846, 1990
 - 5) Brown SJ, Slizofski WJ, Dadparvar S : Altered biodistribution of Ga-67 in patients with aluminium toxicity treated with deferoxamine. *J Nucl Med* 31 : 115-117, 1990
-