

薬剤性無顆粒球症に続発した多発性食道潰瘍の検出に Ga-67 シンチ, SPECT が有用であった 1 例

上野 恭一*¹, 大森 俊明*², 津川 喜憲*³

要 旨

高熱の持続, 高 LDH 血症の薬剤性無顆粒球症患者に Ga-67 シンチを行ったところ, 全身像, 胸部スポット像で, 口腔と, 胸骨に重なる異常集積を認め, Ga-67 SPECT で, 口腔, 食道の化膿性炎症と診断された。状況より, まずカンジダ症を疑ったが, その後の, 食道内視鏡で多発性の食道潰瘍と判明した。Ga-67 シンチは, 局在不明の化膿性炎症や, active な病変の発見に有用で, Ga-67 SPECT を追加することにより, 病変の局在が正確となるので, 積極的に併用すべきである。また, Ga-67 の食道への異常集積は, 文献的に食道癌, polymucositis, カンジダによる食道潰瘍などが報告されている。

症 例

症 例: 44 歳, 女性。

臨床診断名: 1) 無顆粒球症 (薬剤性)

2) 中毒疹

3) 急性腎不全

4) 糖尿病

既往歴: 23 歳より糖尿病。

現病歴: 1998 年 3 月 23 日より発熱あり, 近医で感冒の診断でバレオン (lomefloxacin) が投与された。翌日より, 頸部に紅斑が出現, 3 月 28 日近医皮膚科で中毒疹と診断され, 内服療法を受けるが, 解熱せず, 当院皮膚科へ紹介入院となった。抗アレルギー剤などの投与を受けたが, 解熱せず, 皮疹も持続していた。4 月 7 日には, WBC 1,300 と顆粒球減少と,

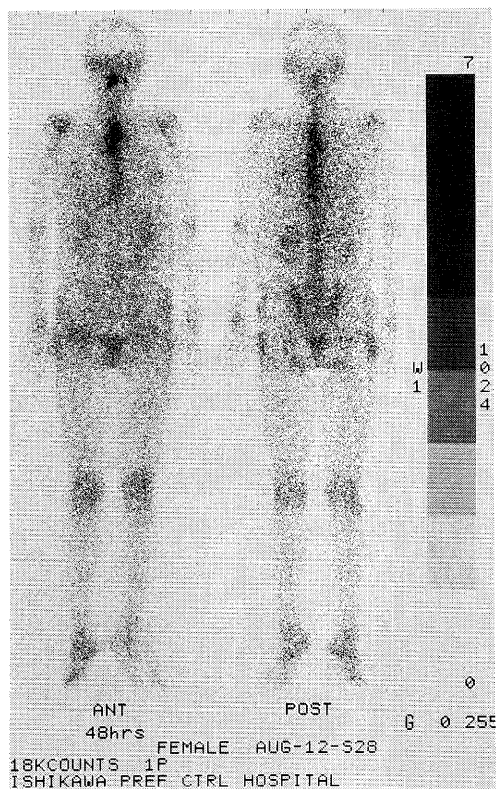

Fig. 1 Ga-67 whole body scintigraphy. Anterior view. 48 hrs after Ga-67 111MBq IV. Note the altered biodistribution of Ga-67, and almost no liver uptake. Although not so clear, abnormal uptake in the oral cavity and retrosternal area.

Multiple esophageal ulcer detected with Ga-67 scintigraphy, and SPECT.

Kyoichi Ueno*¹, Toshiaki Ohmori*², Yoshinori Tsugawa*³

*¹Department of Nuclear Medicine, *²Department of Gastroenterology, *³Department of Nephrology, Ishikawa Prefectural Central Hospital, Nu-153, Minami-shimbo, Kanazawa, 920-0064, Japan

*¹石川県立中央病院核医学科, *²同 消化器内科, *³同 腎臓内科 〒920-0064 石川県金沢市新南保町×153番地

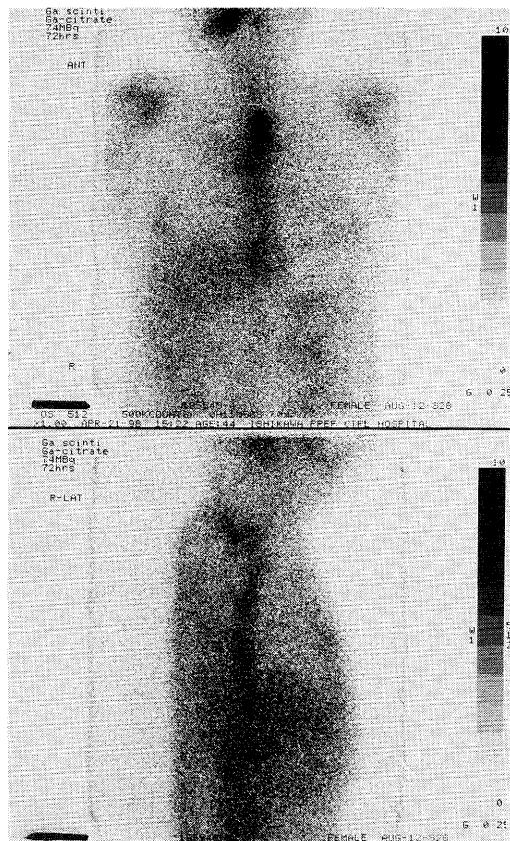


Fig. 2 Ga-67 chest spot views. Abnormal uptake in the oral cavity and esophagus was seen.

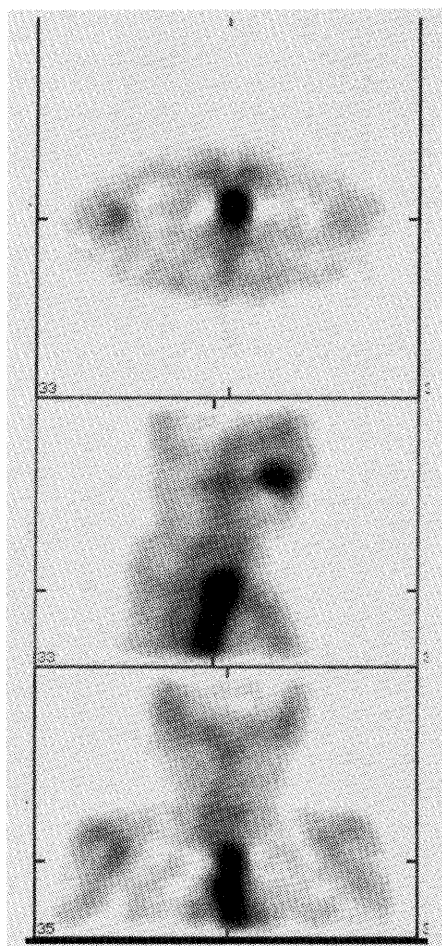


Fig. 3 Ga-67 chest SPECT. Note the clear abnormal uptake in the oral cavity and esophagus.

BUN 70.3, クレアチニン 4.02 と急性腎不全, 翌日にはショック状態となり, 腎臓内科へ転科となった。

上記で入院中, 高熱が続き, LDH 604 と高いので, Ga-67 シンチを依頼された。

主要な検査所見 (入院時): RBC 296 万, WBC 1,300, Hb 9.0, Hct 25.7%, 血小板 32.7 万。分画 (Seg 4, Stab 0, Lymph 70, Mono 8, Eosino 4, Baso 2, 異型リンパ球 12) ESR 20/50, TP 4.4, ZTT 5.2, TTT 1.5, Al-p 303, GOT 5, GPT 11, LDH 604, gamma GTP 117, ChE 78, CK 8, BUN 62.9, 尿酸 2.8, クレアチニン 2.07, CRP 17.3, 血中カンジダ抗原 4 倍, 尿培養 MRSA (+)。

核医学画像診断のポイント

Ga-67 全身シンチ (74 MBq 静注後, 48 時間像)。Ga-67 の体内分布の変化を認め, 肝臓がほとんど

描画されていない。全身像 (図 1) ではわかりにくいですが, 口腔内, 食道に Ga-67 の異常集積が疑われ, spot 像 (正側) (図 2), SPECT (図 3) を追加撮影し, 食道の異常集積と確認できた。状況より, カンジダ等による口腔, 食道の炎症 (感染症) をまず考え, 内視鏡検査を奨めた。食道内視鏡では, 上部から下部食道にかけて, 著明な多発性食道潰瘍を認めたが, カンジダは, 認めなかった。潰瘍の原因として, 薬剤性が考えられたが, 原因薬剤ははっきりしなかった。なお, 体内分布変化の原因はこの症例でははっきりしない。

Ga-67 シンチ, SPECT が, 局在のはっきりしない病変の検出に有用で, 診断のきっかけとなった症例として, 提示させていただいた。また Ga-67 の異常

表 1 食道の Ga-67 の異常集積

1) 食道癌
2) Polymucositis
3) 真菌性食道潰瘍 (カンジダによる食道潰瘍)

集積を見た場合、悪性を考え易いが、良性病変も考える必要がある。また、Ga-67 シンチは、まず核医学医が全身像をチェックして、必要な spot 像(方向)や、SPECT の部位を指示し、最大限の情報を引き出す努力が必要であろう。当科では、Ga-67 シンチの 80~90%以上に SPECT を併用している。SPECT を追加しても、最近の 3 検出器型 SPECT 装置では、撮像時間の延長はわずかである。超音波、CT、MRI などがすべて断層像である時代に、Ga-67 シンチがいまだに planar 像だけで診断しては、まったく話にならないといえる。さらに SPECT を併用した場合は、健康保険での報酬が追加になるよう要望したい。健康保険での SPECT に対する報酬がないと、いくら良い検査法でも充分普及しないと考えるからである。

なお、Gamut (鑑別診断一覧)としては、文献的にはないようだが、次のようなものが報告されている(表 1)。最近では、食道癌¹⁾の Ga-67 シンチはほとんど行われなれないと思われるが、偶然遭遇することはまれにはあり得るかもしれない。Polymucositis²⁾は、小児癌の放射線治療と化学療法(特に adriamycine)の併用時に、食道、咽頭の粘膜炎として認められるもので、癌の再発、転移と間違えないよう、注意が必要である。また、小児の急性リンパ芽球性白血病に合併した真菌性食道潰瘍(カンジダによる食道潰瘍)³⁾が、Ga-67 シンチで検出された症例も報告されている。

文 献

- 1) Pearman AW: Gallium Imaging in cancer of esophagus. Clin Nucl Med 6(8): 380-383, 1981
- 2) Sty JR et al.: Polymucositis: A cause of Ga-67 uptake. Clin Nucl Med 6(3): 120, 1981
- 3) Miller JH et al.: Uptake of Ga-67 in a fungal esophageal ulcer. Clin Nucl Med 6(6): 332-333, 1981