

## 異所性灰白質の1例

隅屋 寿 平 栄\* 辻 志郎  
宮内 勉 利波紀久

### 要 旨

異所性灰白質は胎生期の神経細胞移動障害が原因となる比較的珍しい脳奇形の一つである。今回われわれは比較的大きい異所性灰白質に脳血流 SPECT を施行したので報告する。脳血流 SPECT では同部位の集積は正常灰白質とほぼ同等であった。通常この疾患は MRI で正常灰白質と等信号を示すことにより診断されるが、脳血流 SPECT 所見も有用と考えられた。

### はじめに

異所性灰白質は脳奇形のうちでも神経細胞移動障害によるものであり比較的稀な疾患である。従来は、剖検などの病理学的検索によって初めて診断が可能であったが、CT の出現、さらには MR の登場により生前の診断が可能になった。今回われわれは比較的大きい異所性灰白質に脳血流 SPECT を施行できたので文献的考察を加え報告する。

### 症 例

患 者: 15 歳, 男性。

主 訴: てんかん発作。

家族歴: 特記すべきことなし。

現病歴: 生後 4, 5 カ月頃より左片麻痺あり。小学校の頃より左上肢の clonic convulsion あり。1992 年 3 月頃より頻度が増加したため抗てんかん薬の投与を開始されている。同年 5 月高岡市民病院小児科

受診となった。神経学的所見としては左側の軽度筋力低下と左側の軽度知覚障害を認めた。

### 画像診断のポイントと考察

CT では右上前頭葉に灰白質と同じ density の腫瘍を認める。MR では T1, T2 強調像とも灰白質とほぼ同じ信号を呈し、ガドリニウムによる造影でも信号は灰白質と変わらない。<sup>99m</sup>Tc-HMPAO による脳血流 SPECT で同部位は他の皮質と同程度の集積を示している。本疾患の診断は CT あるいは MRI で正常灰白質と等信号を示すことがポイントであるが脳血流 SPECT で皮質と同程度の血流を示すことも傍証になると考えられる。病理学的診断は得られていないが、以上の画像所見より異所性灰白質と診断した。

脳室壁に沿って存在する germinal matrix に増殖する神経細胞は、胎生 2 カ月末から約 2 カ月間にわたって脳表面に向かって移動し、大脳皮質を形成する。この移動は脳室面から脳表に放射状に配列するグリア細胞の線維に沿って起こり、早い時期に移動する細胞は皮質深層に、遅い時期に移動するものはより表層に達して、正常では 6 層の皮質構造が形成される。この過程が障害されると一連の神経細胞遊走障害をきたす<sup>1)</sup>。たとえば胎生 2 カ月末前後までに germinal matrix そのもの、または神経細胞の移動が局所的に障害された場合、裂脳症を起こす。胎生 3 カ月までの全般的な障害によって、胎生 3 カ月の脳の状態がそのまま残って無脳回症をきたし、

A case of heterotopic gray matter

Hisashi Sumiya, Sakae Taira\*, Shiro Tsuji, Tsutomu Miyauchi and Norihisa Tonami

Department of Nuclear Medicine, School of Medicine, Kanazawa University

金沢大学医学部核医学科 〒920 金沢市宝町 13-1

\* Department of Radiology, Takaoka City Hospital

\*高岡市民病院放射線科

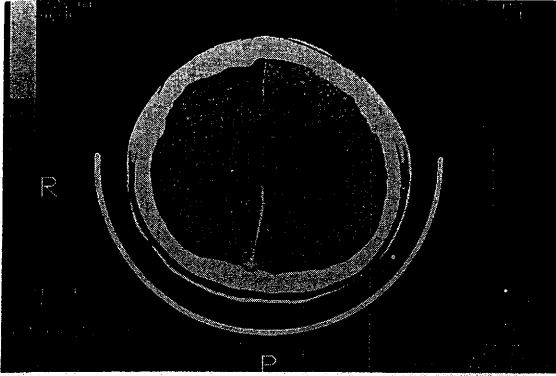


Fig. 1 CT shows mass lesion in the right upper frontal lobe. The mass shows isodensity to the gray matter.

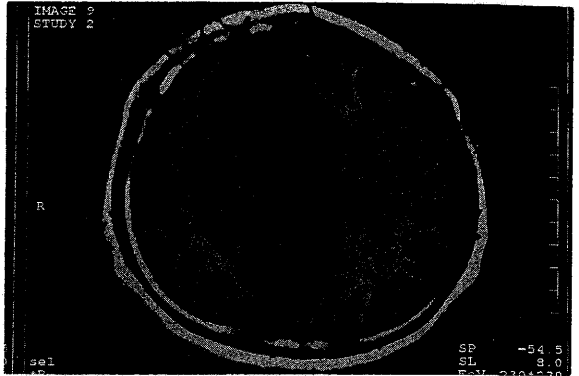


Fig. 2 T<sub>1</sub>-weighted MR image. The lesion shows isointensity to the gray matter.

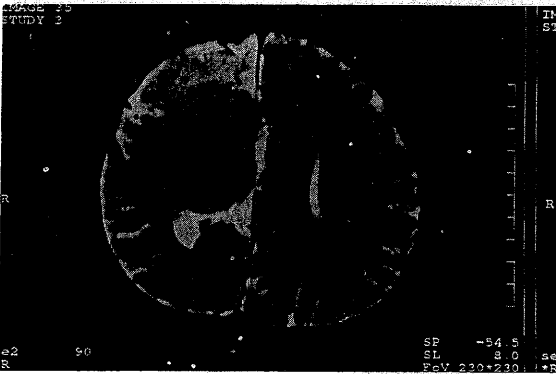


Fig. 3 T<sub>2</sub>-weighted MR image also shows that the lesion is isointense compared to the gray matter.

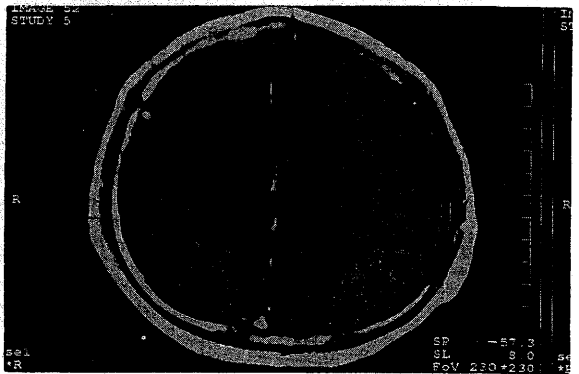

Fig. 4 Gd-enhanced T<sub>1</sub>-weighted image. The intensity of the lesion did not change.

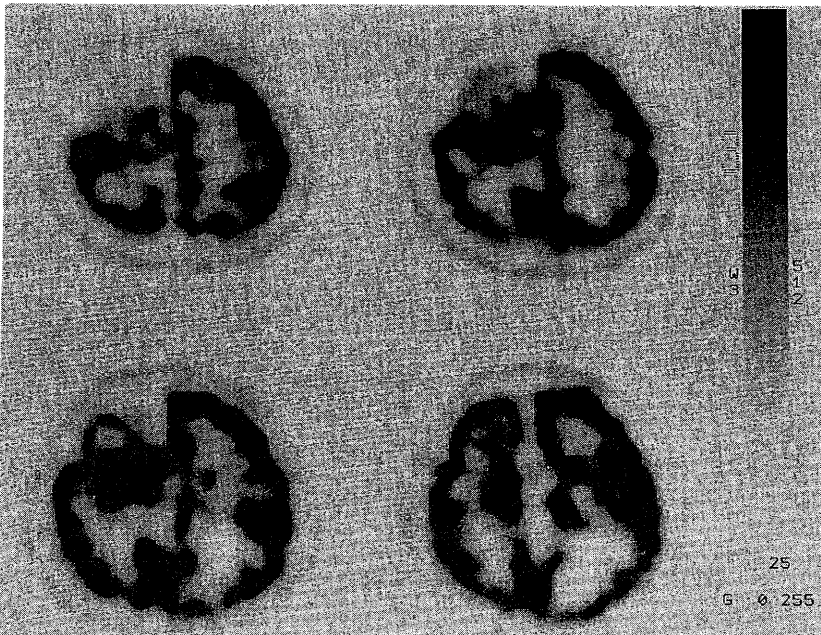


Fig. 5 <sup>99m</sup>Tc - HMPAO SPECT brain perfusion images. The perfusion of the lesion is almost identical with that of the cortex.

それよりやや遅い時期（胎生4カ月頃）の障害によって脳回肥厚症を起こす。さらに、遅い時期（胎生5カ月頃）の障害によって異所性灰白質をきたすと考えられている<sup>1)</sup>。

したがってこれらの疾患は厳密に分類できるものではなく、合併したり両者の移行型も存在するはずである。本症例は異所性灰白質としては比較的サイズが大きく多小脳回症との鑑別が問題になるかもしれないが、以上のことから少なくとも神経細胞遊走障害による広い意味での異所性灰白質と診断した。また異所性灰白質に脳梁欠損を合併することがあるが本症例でも認められた。

異所性灰白質には結節型、層状型、band heterotopiaの3種類があるが<sup>2)</sup>、本症例は結節型の比較的大きなものと考えられた。本症例では病理学的診断は得られていないが、この疾患では剖検以外に組織を得る<sup>3)</sup>ことは通常困難で、画像診断を確定診断としている報告<sup>2)-6)</sup>が多いようである。異所性灰白質に脳血流 SPECT が施行された報告はわれわれの調べた限りで、<sup>123</sup>I-IMP を用いた1例<sup>4)</sup>のみである。われわれの症例では病変部の集積は皮質とほぼ同じであるが、この報告では正常皮質よりも高集積が見られ、てんかん発作と関連があるとしている。また異所性灰白質部位のブドウ糖代謝は対側の前頭

頭頂葉皮質と同じであったという PET を用いた報告<sup>7)</sup>もある。異所性灰白質における脳血流 SPECT 検査は報告が少なくまだ確実なことはいえないが、皮質と同程度の集積がみられれば1つの傍証となり、生検が困難な本疾患において有用と考えられる。

## 文 献

- 1) 高橋昭善, 石井 清, 宇都宮英綱: 脳奇形の画像診断. 画像診断 10: 63-92, 1990
- 2) Barkovich AJ, Chang SH, Norman D: MR of neuronal migration anomalies. AJNR 8: 1009-1017, 1987
- 3) Barkovich AJ, Jackson DE, Boyer RS: Band heterotopias: A newly recognized neuronal migration anomaly. Radiology 171: 455-458, 1989
- 4) 落合由紀子, 水谷 優, 原 真咲ほか: 異所性灰白質 (heterotopia) の SPECT 像. 臨放 38: 379-382, 1993
- 5) 渡部恒也: 大脳皮質形成異常. 臨放 32: 1265-1267, 1987
- 6) 多田信平: 今月の症例. 臨放 30: 1489-1490, 1985
- 7) Bairamian D, Chiro GD, Theodore WH et al: MR imaging and positron emission tomography of cortical heterotopia. J Comput Assist Tomogr 9: 1137-1139, 1985
- 8) 堀 郁子, 沢田 敏, 勝部吉雄ほか: 灰白質の Heterotopia と考えられた症例. 画像診断 10: 964-967, 1990