

Ga-67, Tl-201 シンチグラフィで異常所見を呈した 心臓サルコイドーシスの1例

滝 淳一 中嶋 憲一 分校 久志
村守 朗 松成 一朗 利波 紀久
久田 欣一

要 旨

多発性リンパ節腫大を認めた15歳男性に Ga-67 を施行し、全身リンパ節への異常集積に加え、心筋への異常集積を認めサルコイドーシスと診断された。Tl-201 SPECT 心筋シンチグラフィでは Ga-67 SPECT の異常集積部位の集積低下所見を示した。

はじめに

サルコイドーシスは原因不明の多臓器肉芽腫性疾患であり心臓もそのターゲットとなり得る。臨床的にはその頻度は少ないが剖検では25%以上において認められると言われている¹⁾²⁾。心臓サルコイドーシスの評価には核医学的には Ga-67, Tl-201, Tc-99m PYP の有用性が報告されているが³⁾⁴⁾、今回 Ga-67 SPECT, Tl-201 SPECT が心筋病変評価に有用であった症例を経験したので報告する。

症 例

症例は15歳、男性で両側頸部、両鼠頸部リンパ節腫大を認め、悪性リンパ腫の疑いで紹介されてきた患者である。入院時、眼前霧視、左顔面神経麻痺、鼻閉感を訴え、心電図上陰性T波をI, II, III, aV_L, aV_F, V₃₋₆で、またPVCも認めた。Ga-67 シンチグラフィでは鼻腔、両側鼠頸部、右鎖骨上窩、左鎖骨下窩、右上縦隔、両肺門、肝門部、両鼠頸部への異常集積に加えて心筋部への集積を認めた

(Fig. 1)。以上より心筋合併症を伴うサルコイドーシスと診断された。

心臓部の Ga-67 の SPECT 像では前側壁から下壁にかけての異常集積を示し、Tl-201 による心筋 SPECT では同部の集積低下を認めた (Fig. 2)。以上より側壁から下壁のサルコイド肉芽の浸潤による Ga の集積と心筋血流の低下状態の病態を示したものと考えられた。心筋バイオプシーの結果サルコイドーシスが確認された。

考 察

心臓サルコイドーシスは若年者から中年層に発生する傾向が強く伝導障害、鬱血性心不全、心室性不整脈、突然死などを起こす。特に心筋障害の重篤な患者においては突然死はしばしばみられる現象であり、心房性あるいは心室性不整脈の既往歴を持っている。従ってサルコイドーシスでは心臓病変の有無を的確に診断することは重要であると考えられる。心筋は全ての部位が犯される可能性があるが、側壁について中隔が犯されやすい¹⁾。心筋バイオプシーは所見が陽性であれば確実な診断法である。しかし侵襲的でありまた全ての症例で病変部の標本組織を採取することが必ずしもできない欠点がある。いっぽう Tl-201心筋シンチグラフィは非特異的な血流低下所見をみることになるが、虚血性心疾患の確率が低い若年者であれば異常所見は心サルコイドーシスを強く示唆すると思われ、所見陽性率も比較的高いようである³⁾⁴⁾。Ga-67 は心筋集積を示せば心サ

Cardiac sarcoidosis demonstrated by Tl-201 myocardial scintigraphy and Ga-67 imaging

Junichi Taki, Kenichi Nakajima, Hisashi Bunko, Akira Muramori, Ichiro Matsunari, Norihisa Tonami, Kinichi Hisada

Department of Nuclear Medicine, Kanazawa University School of Medicine
金沢大学医学部核医学科 〒920 金沢市宝町13-1

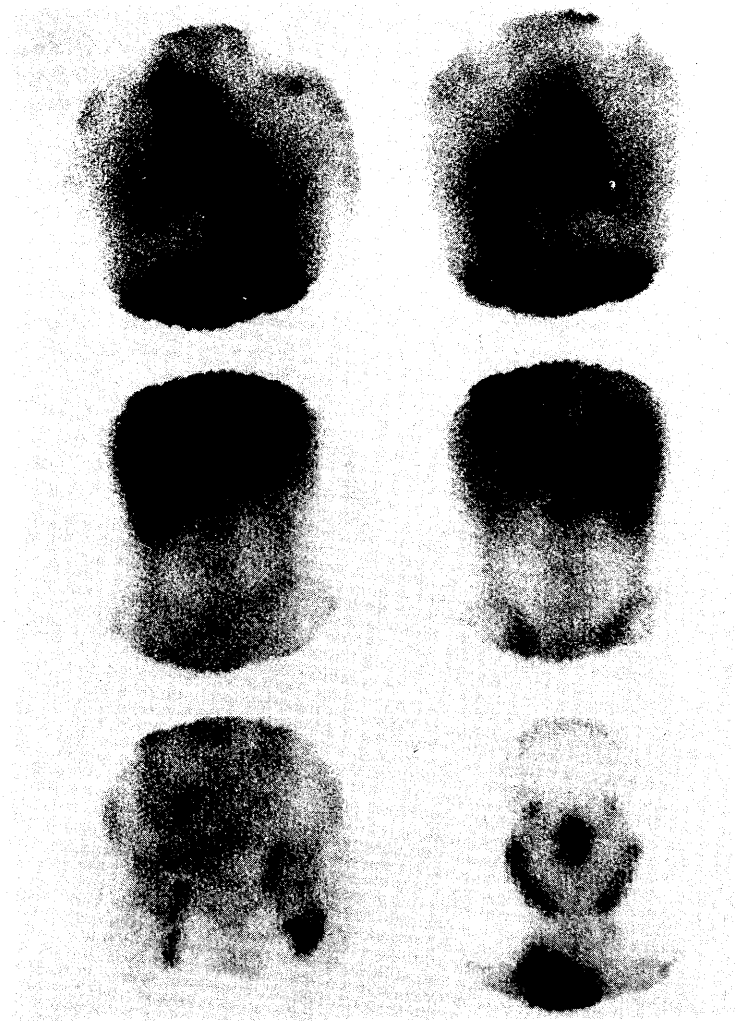

Fig. 1 Ga-67 scintigraphy showed abnormal radionuclide uptake in nasal cavity, bilateral parotid to submandibular areas, right supra-Clavicular area, left subclavicular area, right upper mediastinum, bilateral pulmonary hila, heart, porta hepatis, and bilateral inguinal areas.

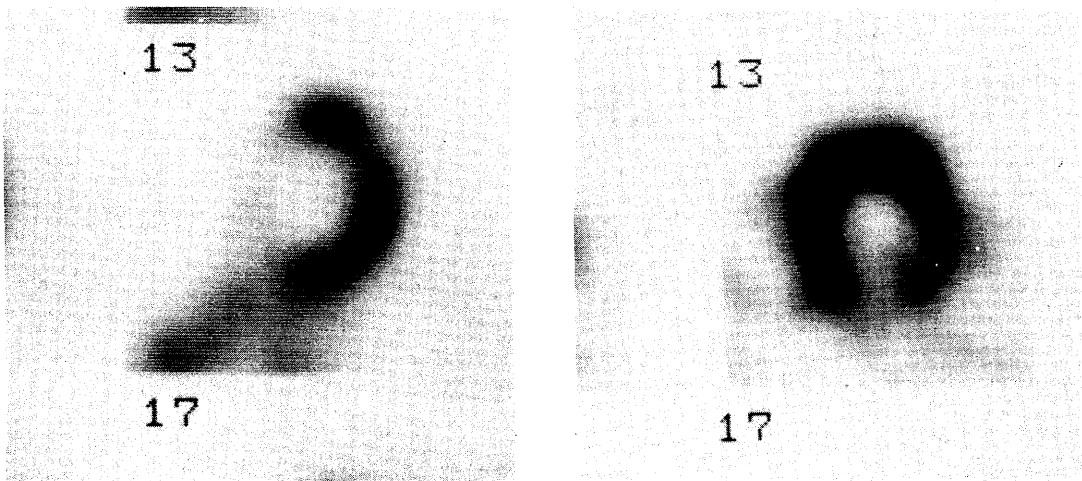


Fig. 2 Ga-67 (left) and Tl-201 (right) short axis images of the same slice of the left ventricle. Short axis tomography of Ga-67 showed abnormal radionuclide accumulation in anterolateral to inferior wall, suggesting sarcoid involvement. Tl-201 image showed decreased uptake of inferior to lateral wall.

ルコイドーシスを強く示唆するが、いまだその感度がどの程度であるか多数例での信頼できる報告がなされていない。心サルコイドーシスが少しでも臨床的に疑われるようであればやはり非侵襲的な核医学検査法は是非施行されるべきであると考えられる。

文 献

- 1) Roberts WC, McAllister HA, Ferrans VJ: Sarcoidosis of the heart. A clinicopathologic study of 35 necropsy patients (group I) and review of 78 previously described necropsy patients (group II). *Am J Med* 63: 86-108, 1977
- 2) Silverman KJ, Hutchins GM, Bulkley BH: Cardiac sarcoid: A clinicopathologic study of 84 unselected patients with systemic sarcoidosis. *Circulation* 58: 1204-1211, 1978
- 3) Bulkley BH, Rouleau JR, Whitaker JQ, Strauss HW, Pitt B: The use of ^{201}Tl for myocardial perfusion imaging in sarcoid heart disease. *Chest* 72: 27-32, 1977
- 4) Kinney EL, Jackson GL, Reeves WC, Zelis R, Beers E: Thalliumscan myocardial defects and echocardiographic abnormalities in patients with sarcoidosis without clinical cardiac dysfunction. An analysis of 44 patients. *Am J Med* 68: 497-503, 1980
- 5) Rohatgi PK, Singh R, vieras F: Extra pulmonary localization of gallium in sarcoidosis. *Clin Nucl Med* 12: 9-16, 1987
- 6) Forman MB, Sandler MP, Sacks GA, Kronenberg MW, Power TA: Radionuclide imaging in myocardial sarcoidosis. Demonstration of myocardial uptake of technetium pyrophosphate and gallium. *Chest* 83: 578-580, 1983