

Ga-67 スキャン上肝に欠損像を呈した放射線肝炎の1例

東 光太郎 高瀬 秀子 大口 学
興村 哲郎 山本 達

要 旨

右前胸壁原発の胎児性横紋筋肉腫の患者に、放射線治療および化学療法が施行された。放射線治療終了1週間後の Ga-67 スキャン上、照射野に一致して肝に欠損像が認められた。Ga-67 スキャン上肝に欠損像を認める場合、鑑別すべき疾患として放射線肝炎を加える必要がある。

はじめに

放射線治療の際、肝の照射野に一致して Tc-99m-colloid 製剤あるいは Tc-99m-IDA 製剤の集積欠損が認められることが報告されている^{1)~3)}。最近われわれは、肝の照射野に一致して Ga-67 スキャン上欠損像を認めた症例を経験したので報告する。

症 例

15歳、女兒。

主 訴：右季肋部痛。

既往歴：チック、神経性食思不振症。

現病歴：昭和59年8月頃より右乳房下から背部にかけて疼痛が出現したため、9月初め近医受診し通院加療していたが疼痛は軽快せず。9月中旬より右季肋部の腫脹に気づく。疼痛および腫脹が増強するため、10月12日本院小児科受診し同日入院。

身体所見：右季肋部に、圧痛を伴う10×12cmの範囲に広がる硬い腫瘤を触知。

入院後経過：右季肋部腫瘤からの生検にて胎児性横紋筋肉腫と診断され、昭和59年10月22日から化学療法（アクチノマイシンD、アドリアシン、ビ

ンクリスチン、エンドキサン）開始。昭和59年10月24日から昭和60年1月7日にかけて放射線治療（右季肋部の腫瘤を中心に14×14cmの照射野で10MVX線にて前方一門照射。平均深度7cm。総線量43Gy、43分割）施行。放射線治療計画時作成したCT上の等線量曲線を、Fig.1に示す。肝の前面を圧排し肋骨を取り囲むように発育する低吸収域の腫瘍は、全域が105%領域（吸収総量45Gy）に含まれていた。放射線治療終了時点にて、腫瘍は著明に縮小していた。昭和60年1月14日転移検索の目的でGa-67スキャンを施行したところ、照射野に一致した部位すなわち肝右葉から左葉内側区域にかけて欠損像が認められた（Fig.2）。同時期の血液データは、T-P 6.9g/dl、Alb 3.5g/dl、T-Bil 0.7mg/dl、GOT 37U/L、GTP 24U/L、γ-GTP 56U/L、LDH 222U/L、Al-P 199U/Lであった。しかし1月21日より血中トランスアミナーゼ値が急速に上昇し、1月24日にはGOT 2,515U/L、GPT 1,225U/Lとなり腹水も出現した。その後血中トランスアミナーゼ値は低下したがT-Bil値は急速に上昇し、2月12日にはT-Bil 38.4mg/dlとなり、意識消失、羽ばたき振戦が出現し肝不全状態となった。同時期のX線CT上腹水、脾腫、肝左葉外側区域の相対的腫大が認められたが、肝内に占拠性病変は認められなかった（Fig.3）。その後T-Bil値は徐々に低下し、昭和60年4月にはT-Bil 1.4mg/dl、GOT 44U/L、GPT 26U/Lに回復した。同時期のMRI（T₁強調像）上、肝右葉前区域から左葉内側区域にかけて萎縮とintensityの低下が認められた（Fig.4）。この部位は、等線量曲線上の100%領

Hepatic Ga-67 defect following radiotherapy

Koutarou Higashi, Syuuko Takase, Manabu Ohoguchi, Tetsurou Okimura, Itaru Yamamoto

Department of Radiology Kanazawa Medical University

金沢医科大学放射線医学教室 〒920-02 石川県河北郡内灘町大学1-1

域 (吸収線量 43 Gy) に一致していた。これらのことより、放射線肝炎と診断された。

考 察

1965年 Ingold ら⁴⁾は、40例の転移性肝癌に対する全肝照射後の肝障害について放射線肝炎としてはじめて報告した。腫瘍線量として 30 Gy から 51 Gy を照射したところ、40例中 13例に放射線肝炎が出現し、さらにこのうち 3例は放射線肝炎による肝不全のため死亡したとしている。現在までのところ放射線肝炎の原因については定説がないが、放射線による血行障害が主因ではないかと考えられている。

Lewin ら⁵⁾は、病理所見より放射線肝炎を急性、慢性、および中間期の 3つに大別している。急性放射線肝炎は放射線照射後 3カ月以内に生ずるもので、40 Gy 程度の吸収線量になるとしばしば発生す

る。組織学的には中心静脈および小葉下静脈の硬化による肝小葉の著明なうっ血、肝細胞の萎縮、出血性壊死等が認められるが、門脈枝の変化はそれほど強くない。この急性放射線肝炎が速やかに進行し本症例のように肝不全にいたる例もあるが、このような症例は少なく大部分は 3カ月程度の経過で組織学的変化が改善してくる。一部は慢性放射線肝炎に移行する。慢性放射線肝炎では、組織学的には急性期に認められた強いうっ血は少ないが、血管障害はさらに進行し、小葉構造の破壊、門脈枝の線維化、肝細胞の萎縮等が認められ、胆管、肝動脈周囲にも線

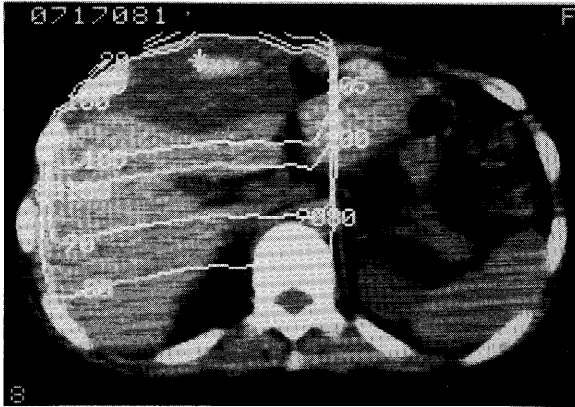


Fig. 1 Isodose curve of radiotherapy.

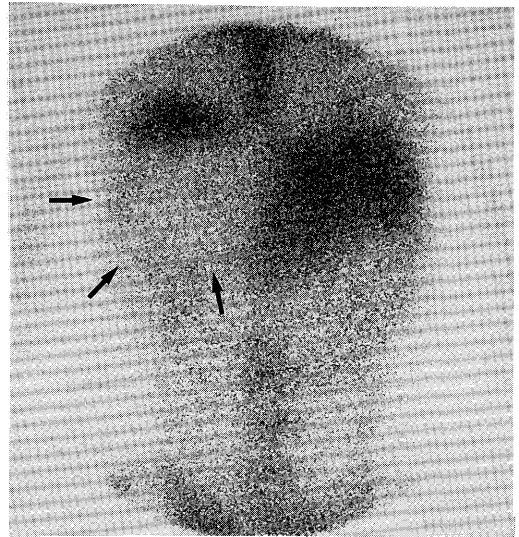


Fig. 2 Ga-67 scan performed seven days after radiotherapy demonstrates a hepatic defect (arrow) corresponding to the radiation port.

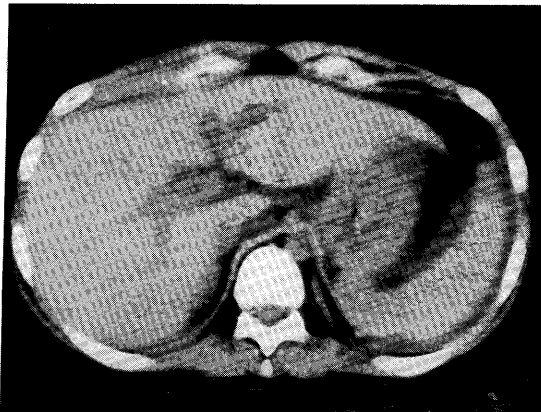


Fig. 3 CT scan performed four weeks after radiotherapy shows no space occupying lesion in the liver.

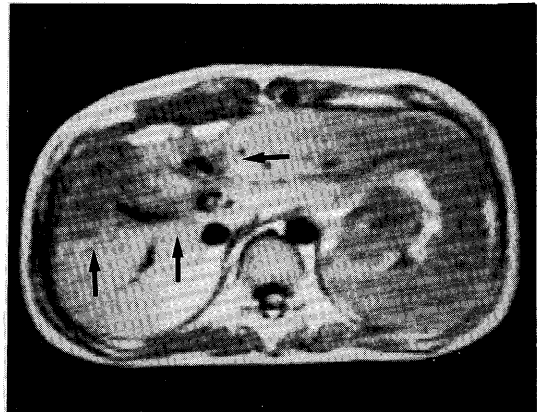


Fig. 4 MRI performed three months after radiotherapy shows a zone of decreased signal intensity (arrow) on T₁-weighted image.

維化が広がってくる。中間期放射線肝炎では、急性および慢性の両方の所見が混在した組織像を示す。

本症例では照射終了1週間後に Ga-67 スキャンを施行し、さらにその1週間後より急速にトランスアミナーゼ値が上昇し肝不全状態となった。すなわち、Ga-67 スキャンを施行した時期は急性放射線肝炎の初期で中心静脈および小葉下静脈などの血管に障害が出現しはじめた頃であることが予測された。

肝への Ga-67 の取り込みが低下する原因として、

1) 不飽和鉄結合能の減少^{9)~9)} (抗癌剤投与後、頻回な輸血後)、2) ヘモクロマトーシス¹⁰⁾、3) 腫瘍や炎症部への Ga-67 の著明な取り込みによる肝への取り込み不足 (sink phenomenon)¹¹⁾、4) Ga-67 の集積しない多発性肝内占拠性病変¹¹⁾ などが報告されている。しかし、放射線肝炎を肝への Ga-67 の取り込み低下の原因とする報告例はわれわれの知るかぎり認められない。本症例のごとく、Ga-67 スキャン上肝の一部分に欠損像を認める場合、Ga-67 の集積しない肝内占拠性病変を鑑別疾患に挙げる必要がある。本症例では、X 線 CT 上肝内に占拠性病変がなく、Ga-67 スキャン上の欠損部位が放射線治療の照射野に一致することから、放射線肝炎による欠損像と断定した。今後は Ga-67 スキャン上に欠損像を認める場合、鑑別すべき疾患として放射線肝炎を加える必要がある。また、転移性肝癌に対して全肝照射が施行される場合もあり、このような場合は肝全体の Ga-67 の取り込み低下をきた

す可能性もあると思われる。

文 献

- 1) 武中泰樹:放射線肝障害の核医学的観察. 核医学 **24**: 373-381, 1987
- 2) Michael JG, Subhash S, Bernard SA: Imaging of irradiated liver with Tc-99m-sulfur colloid and Tc-99m-IDA. Clin Nucl Med **6**: 399-402, 1981
- 3) 村山貞之, 一矢有一, 桑原康雄, ほか: 肝への放射線照射例における肝シンチグラフィの検討. 臨放 **32**: 85-89, 1987
- 4) Ingold JA, Reed GB, Kaplan HS, et al: Radiation hepatitis. AJR **93**: 200-208, 1965
- 5) Lewin K, Millis RR: Human radiation hepatitis. Arch Pathol **96**: 21-26, 1973
- 6) 東光太郎, 松田昌夫, 大津留健, ほか: Ga-67 の体内分布に及ぼす鉄代謝の影響について. 核医学 **26**: 865-877, 1989
- 7) 篠塚 明, 広野良定, 武中泰樹, ほか: Ga-67 シンチグラフィにおける肝不描出症例についての臨床的検討. 核医学 **23**: 375-389, 1986
- 8) 沢田章宏, 吉田祥二, 上池 修, ほか: Ga-67 肝集積低下例の検討. Radioisotopes **35**: 473-477, 1986
- 9) Engelstad B, Luk SS, Hattner RS: Altered Ga-67 citrate distribution in patients with multiple red blood cell transfusions. Am J Roentgenol **139**: 755-759, 1982
- 10) 高山輝彦, 前田敏男, 橋井美奈子, ほか: ヘモクロマトーシスにおける鉄キレート剤投与前後の Ga-67 スキャン像. 核医学画像診断 **1**: 18-19, 1986
- 11) Roswig DM, Spencer RP: Decreased hepatic concentration of radiogallium-Ga-67. Semin Nucl Med **16**: 57-58, 1984