

Ga-67 の集積を認めた polyostotic fibrous dysplasia の1例

滝 鈴佳 木水 潔 一柳 健次
森田 信人*

要 旨

fibrous dysplasia は骨の線維性変化を特徴とする比較のまれな疾患である。同疾患は、骨スキャン上陽性所見を示すものとしてよく知られているが、Ga-67 スキャンでの評価の報告は少ない。今回著者らは、Ga-67 スキャンで陽性所見を示した polyostotic fibrous dysplasia の症例を経験したので報告する。

症 例

患 者：56歳，男性

主 訴：右肋骨異常陰影精査

家族歴・既往歴：特記すべきことなし

現病歴：当院初診の3週間前に両足の上に重量物を落とし、左第5中足骨々折および両足挫創にて某診療所入院。この際胸部X線写真上右第6肋骨に異常陰影発見され、手術を勧められたが、患者が当院での加療を希望したため、当院外科紹介入院となった。

現 症：左第5中足骨々折にてシーネ固定されている他は特に著変なし。

X線所見：右第6肋骨の先端を除く大部分にわたって境界不明瞭なスリガラス様のX線不透過像を示し、膨隆部分を2カ所認め、この部分では、多房性のX線透過像とスリガラス様不透過像が混在する像をなし、骨皮質の菲薄化が認められた (Fig.1)。

骨スキャン所見：右第6肋骨の大部分と、頸椎に異常集積を認めた。なお、頸椎X線撮影により、第

4、第5頸椎にも同様の病変が確認された (Fig.2)。

Ga-67 スキャン所見：右第6肋骨に一致して異常集積を認めた。頸椎の病変部分への集積は equivocal であった (Fig.3)。

経過および病理所見：右第6肋骨摘出術が行われた。病理所見は、骨髄が線維組織により置換され、不規則な骨梁の形成も著明で、典型的な fibrous dysplasia の像を示していた。核の異型性や分裂像はなく、悪性化の所見は認められなかった。

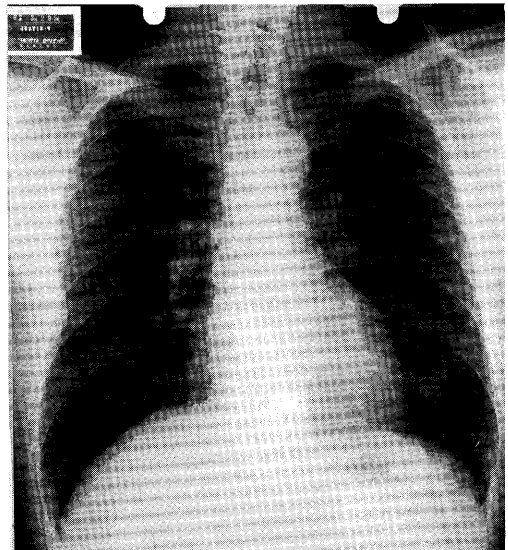


Fig. 1 Chest X-ray film: ground-glass appearance and poly-cystic changes of the right 6th rib is noted.

Gallium-67 accumulation in polyostotic fibrous dysplasia

Suzuka Taki, Kiyoshi Kimizu, Kenji Ichiyanagi, Nobuto Morita*

Department of radiology and *Surgery, Fukui prefectural hospital
福井県立病院放射線科，*同外科 〒910 福井市四ツ井 2-8-4

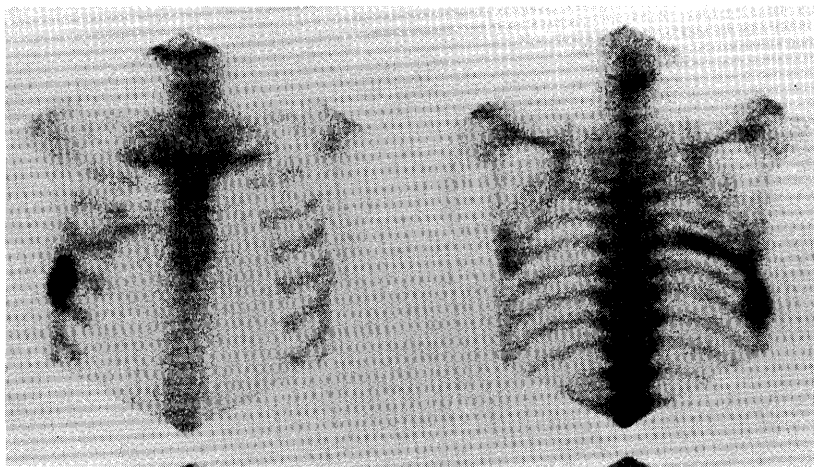


Fig. 2 Bone scintigram of the anterior and posterior view of chest. Increased activities are observed in the right 6th rib, and the 4th and 5th cervical vertebrae.

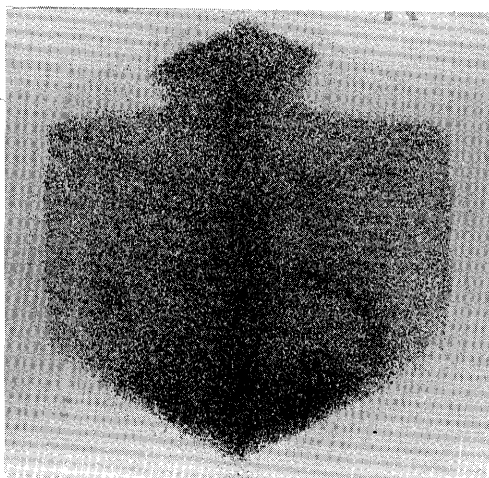


Fig. 3 Gallium-67 scintigram of the posterior view of chest. The right 6th rib shows increased accumulation of Ga-67.

考 察

fibrous dysplasia は、骨形成性間葉組織の発育異常、または異常養症とされ、組織学的には未熟な骨組織を含む線維性組織が骨髄、骨梁および骨皮質を置換する腫瘍類似性病変である。臨床的に、(1) 単骨性型 (monostotic type), (2) 多骨性型

(polyostotic type), (3) Albright 症候群の一分症型の 3 型に分類される。本疾患での骨スキンの陽性率は 86~93% という報告があり、骨スキンの有用である疾患としてよく知られているが、Ga-67 スキャンでの評価の報告はあまりなされていない。fibrous dysplasia への Ga-67 の集積の機序は不明であり、本疾患は 1% 前後の割合で悪性転化をすることが知られているが、今回の症例の場合、悪性化の所見は認められなかった。Ga-67 の病変への集積機序に関しては不明な点が多く、本疾患への集積の機序に関しても、今後の解明を待たねばならないものと思われる。

文 献

- 1) Creagh MF and Nunan TO. Positive Gallium-67 citrate uptake in a patient with polyostotic fibrous dysplasia. *Clin Nucl Med* **13**: 241-242, 1988
- 2) Machida K, Makita K, Nishikawa J, et al. Scintigraphic manifestation of fibrous dysplasia. *Clin Nucl Med* **11**: 426-429, 1986
- 3) Lichtenstein L and Jaffe HL. Fibrous dysplasia of bone. A condition affecting one, several or many bones, the graver cases of which may present abnormal pigmentation of skin, premature sexual development, hyperthyroidism or still other extraskelatal abnormalities. *Arch Path* **33**: 777-816, 1942