

## 慢性硬膜下血腫例における

### $^{99m}\text{Tc}$ -HM-PAO による脳血流シンチグラフィ

松田 博史 池田 清延 Javad Esmaili

Mohammad Eftekhari Isa Neshandar Asli 久田 欣一

#### 要 旨

慢性硬膜下血腫を有する 67 歳男性症例に  $^{99m}\text{Tc}$ -HM-PAO による脳血流シンチグラフィを施行したところ、歩行障害の原因を説明しうる虚血領域を检出しえた。

#### はじめに

慢性硬膜下血腫は頭痛、精神症状、片麻痺などなんらかの先駆症状により発見されるが、その症状発現に関する病態生理は未だ不明の点が多い。今回、歩行障害を呈する慢性硬膜下血腫症例に  $^{99m}\text{Tc}$ -HM-PAO による脳血流シンチグラフィを施行したところ、その責任虚血病巣を指摘し得たので報告する。

#### 症 例

67 歳、男性。昭和 63 年 1 月末、転倒し、右顔面を打撲。4 月初めより、歩行困難を訴える。入院時現症では時間、場所の失見当識、失算、歩行障害(両下肢、特に左側の筋力低下)を認める。

#### 画像診断のポイント

X線 CT スキャン (Fig.1) では右大脳半球外側に、二層性の硬膜下血腫を認める。外側は等吸収、内側は低吸収を示す。右側脳室は著明に圧排され左側への偏位が見られる。脳実質には明らかな低吸収域は認められない。

$^{99m}\text{Tc}$ -HM-PAO による脳血流断層シンチグラフィ (Fig.2) では、血腫直下の脳皮質に軽度の集積低下、および右内包に明らかな集積低下を認める。右側の大脳運動皮質は対側の同部位に比べて 5% の集積低下に留まるのに対し、右内包は対側に比べて 12% 低下していた。

#### 考 察

$^{99m}\text{Tc}$ -HM-PAO は新しい脳血流シンチグラフィ用剤として注目されている。本剤の利点は、キット形のためいつでも使用することができること、 $^{99m}\text{Tc}$  標識の為、投与量を多くすることができ、短時間で鮮明な画像を得ることが可能であること、脳内分布は静注後数分以内に固定し、しかも長時間その分布が保たれることである<sup>1)</sup>。

この薬剤の利点をいかすにはなるべく解像力に優れた SPECT 装置を用いることが肝要と考えられる。今回はリング型 SPECT 装置 Headtome II<sup>2)</sup> を用いることによって皮質下構造の血流情報を詳細に知ることができた。従来、脳血流シンチグラフィの読影に際して灰白質の集積のみが注目されることが多かったが、本例のように白質病変も評価することが重要と考えられる。

白質はもともと血流値が低く、脳実質の圧迫に対しても灰白質より血流低下を起し易いことがモデル動物において指摘されている<sup>3)</sup>。本例のシンチグラフィ所見はこの実験結果を支持するものと考えられる。

Brain perfusion scintigraphy using  $^{99m}\text{Tc}$ -HM-PAO in a patient with chronic subdural hematoma

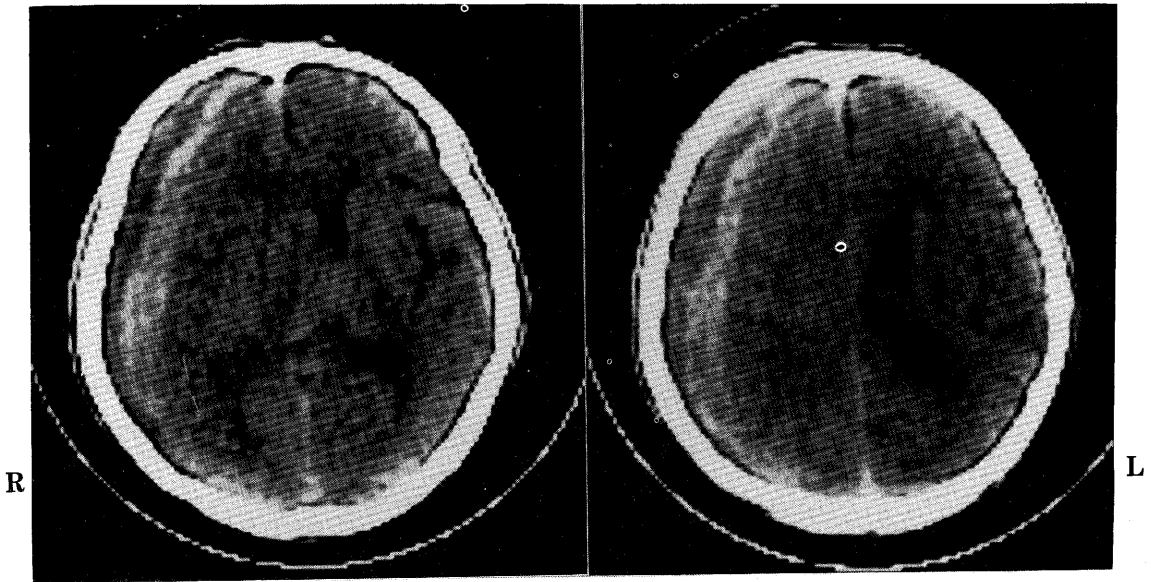
Hiroshi Matsuda, Kiyonobu Ikeda\*, Javad Esmaili\*\*

Mohammad Eftekhari\*\*, Isa Neshandar Asli\*\*, Kinichi Hisada

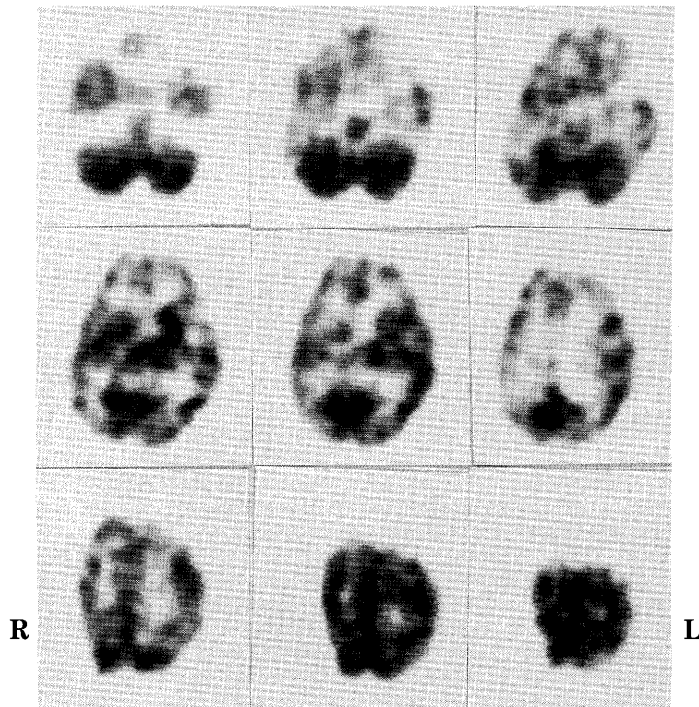
Departments of Nuclear Medicine and \*Neurosurgery, School of Medicine, Kanazawa University, and

\*\*Department of Nuclear Medicine, Shariati Hospital, Tehran University

金沢大学医学部核医学科, \*脳神経外科 〒921 金沢市宝町 13-1\*\*テヘラン大学医学部核医学科



**Fig. 1** X-ray CT scan of a 67-year-old patient with gait disturbance shows subdural hematoma with two layers on the right side. No abnormal low density was observed in the brain parenchyma.



**Fig. 2** Tomographic brain perfusion images using  $^{99m}\text{Tc}$ -HM-PAO show mildly reduced accumulation in the right hemisphere cortex just beneath the hematoma and distinctly reduced accumulation in the right internal capsule.

文 献

- 1) Neirinckx RD, Canning LR, Piper IM, et al. Technetium-99m-d, 1-HM-PAO: A new radiopharmaceutical for SPECT imaging of regional cerebral blood perfusion. *J Nucl Med* **28**: 191-202, 1987
- 2) Kanno I, Uemura K, Miura S, et al. HEADTOME: A hybrid emission tomograph for single photon and emission imaging of the brain. *J Comput Assist Tomogr* **5**: 216-226, 1981
- 3) Ikeda K, Yamamoto S, Matsuda H, et al. Changes in blood flow and metabolism in the rat brain after rapidly or slowly enlarging epidural mass. *J Cereb Blood Flow Metabol* **7** (Suppl 1): S467, 1987