

$^{99m}\text{Tc-HM-PAO}$ による脳血流シンチグラフィが 有用であった脳幹部梗塞の 1 例

大場 洋 松田 博史 寺田 一志
辻 志郎 今井 啓子 久田 欣一
東 壮太郎* 関 宏恭**

要 旨

左不全片麻痺にて発症した 64 歳女性の脳幹部梗塞症例に $^{99m}\text{Tc-HM-PAO}$ による脳血流シンチグラフィを発症 21 時間後に施行したところ、脳幹部右側よりに集積低下部位が認められ、脳血管撮影の所見に合致した。X線 CT は正常であり本シンチグラフィは脳梗塞急性期の虚血の検出に有用であると考えられた。

はじめに

$^{99m}\text{Tc-hexamethyl-propyleneamine oxime}$ ($^{99m}\text{Tc-HM-PAO}$) は Neirinckx ら¹⁾によって開発された新しい脳血流シンチグラフィ用剤であり、キット形のため特に脳卒中急性期における有用性が期待されている。われわれは今回発症 1 日以内の脳幹部梗塞に本剤が非常に有用であった 1 例を経験したので報告する。

症 例

64 歳女性。家族歴特記すべきものなし。既往歴では 22 歳に脊椎カリエス、また高血圧を認める。現病歴は、昭和 61 年 12 月 9 日、午後 3 時に左上下肢脱力、翌日より意識障害が出現し、当院救急部に搬入された。入院時の神経学的所見では、意識レベル I-1、左不全片麻痺、眼振、構音障害を認める。12 月 20 日の X線 CT (Fig.1) では脳幹部を含め梗

塞を疑わせる低吸収域はみられない。同日正午に施行した $^{99m}\text{Tc-HM-PAO}$ による脳血流スキャン (Fig.2) では脳幹部右側よりに集積低下を認め、また視床レベル以上のスライスでびまん性の軽度集積低下が右半球皮質でみられた。引き続いて同日に施行した椎骨動脈撮影 (Fig.3) にて脳底動脈の閉塞が確認された。

考 察

脳梗塞発症直後は CT スキャン上変化がみられないことが多く、特に脳幹部の梗塞では低吸収域を検

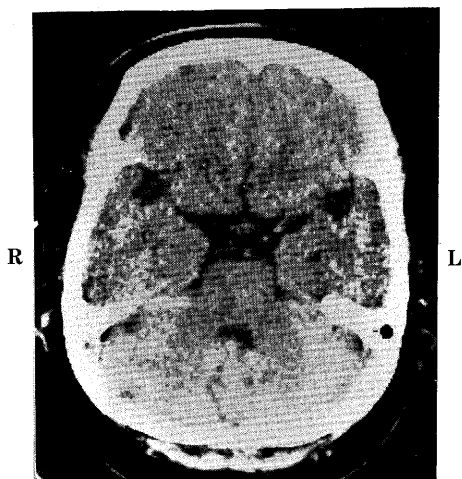


Fig. 1 X-ray CT scan of a 64-year-old female at the level of brain stem shows no abnormality.

Case report: Brain stem infarction depicted by $^{99m}\text{Tc-HM-PAO}$ brain perfusion scan

Hiroshi Ohba, Hiroshi Matsuda, Hitoshi Terada, Shirou Tsuji

Keiko Imai, Kinichi Hisada, Soutarou Higashi*, Hiroyasu Seki**

Departments of Nuclear Medicine and *Neurosurgery, School of Medicine, Kanazawa University.

金沢大学医学部核医学科, *脳神経外科 金沢市宝町 13-1

**Department of Radiology, Kanazawa Medical University,

**金沢医科大学放射線科 石川県河北郡内灘町大学 1-1

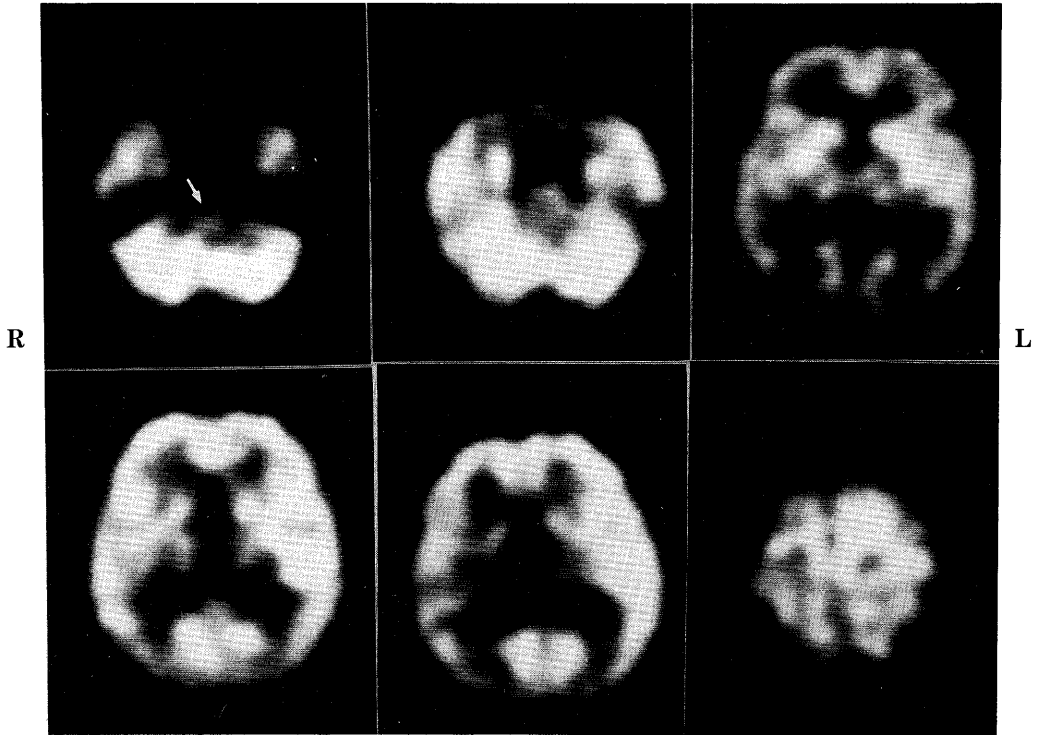


Fig. 2 ^{99m}Tc -HM-PAO scan of the patient shows focal decreased activity in the right side of brain stem (arrow) and slightly diffuse reduction in the cortex of the right hemisphere.

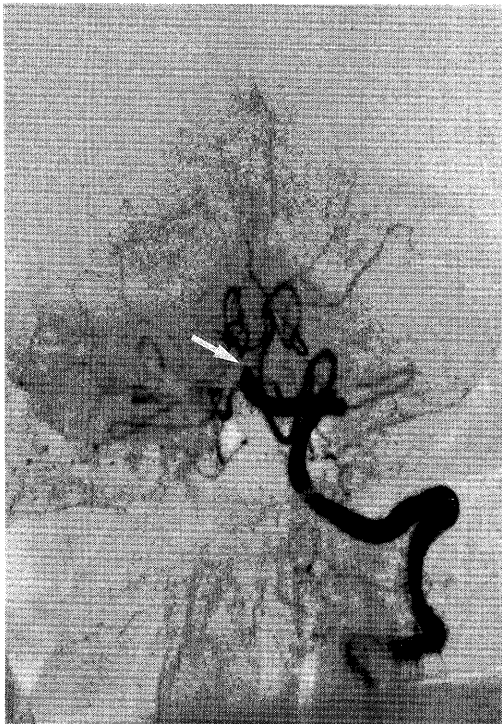

Fig. 3 Angiography shows occlusion of basilar artery (arrow).

出しえないことが多い。本例でも同様でありX線CTでは異常を検出しなかった。 ^{99m}Tc -HM-PAOは ^{123}I -IMPと異なりキット形であるためいつでも検査が可能であり、臨床的に非常に有用である。しかも、脳内分布は静注後数分以内に固定し、以後何時間も一定である²⁾。また ^{99m}Tc 標識のため投与量を多くすることができ、全体の検査時間も非常に短くて済むことも利点の一つである。また投与量を多くすることができるためSPECT装置はなるべく解像力に優れたものを使用することが必要であろう。今回用いた装置は島津社製リング型SPECT装置HEADTOME II³⁾であるが、高分解能コーリメータを用いた場合FWHMはスライス中心において10mmと通常のカメラ回転型SPECT装置よりも優れている。临床上は解像力は良いにこしたことはなく、さらに優れた解像力を有するSPECT装置が望まれる。

文 献

- 1) Neirinckx RD, Canning LR, Piper IM, et al: Technetium-99m d, 1,-HM-PAO: A new radiopharmaceutical for SPECT imaging of regional cerebral blood perfusion. J Nucl Med **28**: 191-202, 1987.
- 2) 松田博史, 寺田一志, 東壮太郎, 他. $^{99m}\text{Tc-d}$, 1-hexamethyl-propyleneamine oxime による脳血流シンチグラフィの基礎的, 臨床的検討. 核医学 **24**: 1329-1341, 1987.
- 3) Kanno I, Uemura K, Miura S, et al: HEADTOME: A hybrid emission tomograph for single photon and positron emission imaging of the brain. J Comput Assist Tomogr **5**: 216-226, 1981.