

肝胆道シンチグラフィによる胆嚢結腸瘻 および肝膿瘍の同時診断

瀬戸 光 南部 一郎 亀井 哲也
柿下 正雄 田中 裕*

要 旨

^{99m}Tc -PMT による肝胆道シンチグラフィで胆嚢結腸瘻および肝膿瘍の同時診断ができ、手術で確認された稀な症例を経験したので報告する。この症例は通常の造影剤を使用する放射線学的検査およびX線CTでは術前診断が困難であった。胆嚢腸管瘻が疑われる患者では肝胆道シンチグラフィがその局在および合併症の診断に有用である。

症 例

58歳 男性

主訴：腹痛，黄疸

既往歴：特記すべき事なし

現病歴：1ヵ月前より，右上腹部痛と黄疸を認めるようになり，精査のため入院となる。前医の検査では上部消化管造影検査は正常であり，DICでは胆嚢は造影されなかった。腹部超音波検査では胆石を指摘できなかった。

検査成績：体格：180 cm，73 kg，体温：36.6°C，WBC：10,500/mm³ (↑)，RBC：294×10⁴/mm³ (↓)，Hb：9.6 g/dl (↓)，Ht：29.4% (↓)，血小板：14.9×10⁴/mm³，総蛋白：7.8 g/dl，総ビリルビン：1.58 mg/dl (↑)，GOT：16 KU，GPT：13 KU， γ -GTP：78 IU (↑)，Al-P：12.2 KAU，血清アミラーゼ：115 SU (↑)，エラスターゼ：7950 ng/dl (↑)，CEA：4.1 ng/ml (↑)，CA 19-9：137.0 U/ml (↑)

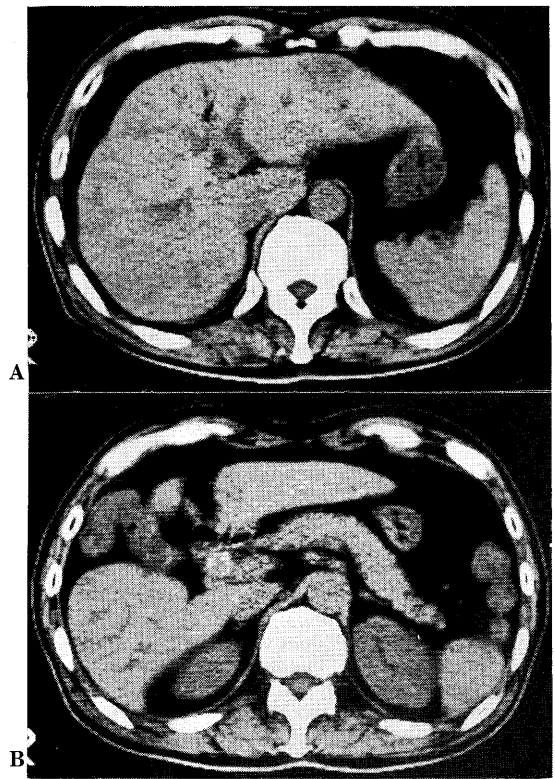

Fig. 1 X-ray CT shows air in the intrahepatic biliary tree (A) and a large stone in the common bile duct (B). Gallbladder is not identified well and hepatic flexure of the colon is noted between the hepatic right and left lobes (B).

Simultaneous demonstration of cholecystocolic fistula and hepatic abscess on hepatobiliary study
Hikaru Seto, Ichiro Nanbu, Tetsuya Kamei, Masao Kakishita and Hiroshi Tanaka*

Department of Radiological Sciences, Toyama Medical & Pharmaceutical University, *Department of Medicine Kyoritsu Hospital

富山医科薬科大学医学部放射線医学教室 〒930-01 富山市杉谷 2630, *協立病院内科 〒930 富山市豊田町 1-243

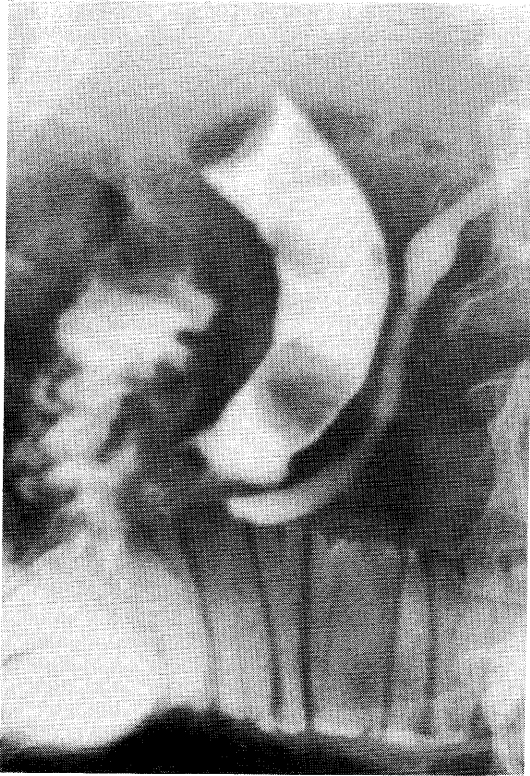


Fig. 2 ERCP shows large stones in the distal part of common bile duct.

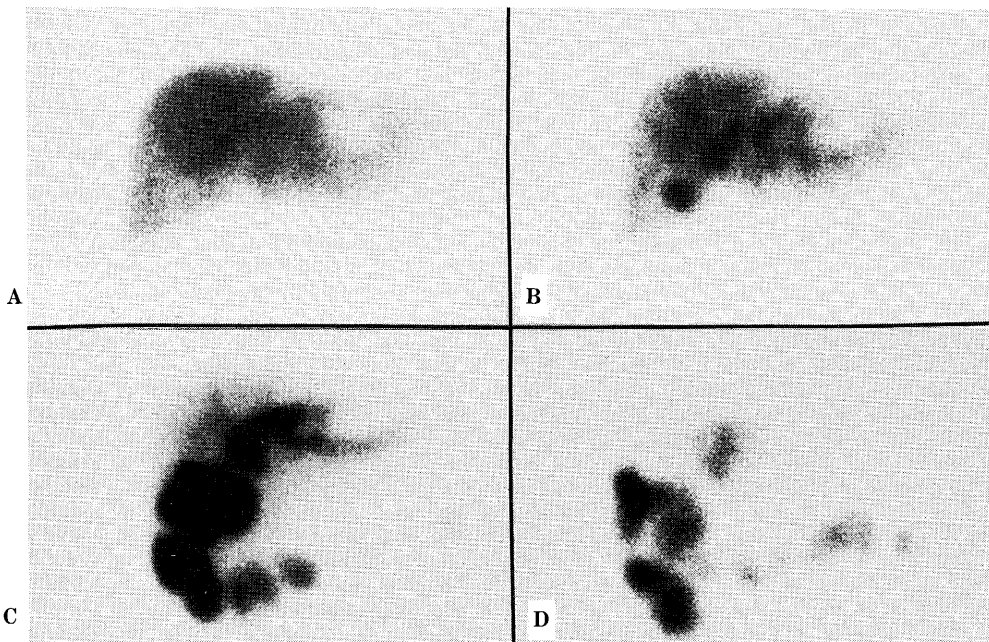


Fig. 3 Hepatobiliary scintigrams with ^{99m}Tc-PMT. A well-demarcated cold lesion is noted in the lateral segment of hepatic left lobe at 15 min (A). A focal accumulation of the tracer at the site of gallbladder at 45 min (B). Filling of the tracer into the hepatic flexure of the colon is observed but no activity is noted in the small intestine at 120 min (C). Most of the tracer is noted in the colon especially in the hepatic flexure and transverse colon at 140 min (D).

画像診断：

X線 CT：肝内胆管に空気を認める。胆嚢ははっきりせず大腸の肝彎曲部が肝の左葉と右葉の間へ入り込んでいる。総胆管に結石を認める。肝左葉外側区に辺縁不規則な低吸収領域を疑うが、検査時には指摘されていない (Fig.1-A, B)。

ERCP：総胆管の拡張と結石による円形の欠損像を2個以上認め、さらに膵管は一部拡張蛇行している (Fig.2)。

肝胆道シンチグラフィ： ^{99m}Tc -PMT (N-pyridoxyl-5-methyl triptophan) 5 mCi 静注後、経時的に140分まで撮像。肝への早期集積は比較的良好であるが、肝左葉外側区に円形の集積低下領域を認め、部位占拠病変が疑われる。肝内胆管の拡張を認め、大腸の肝彎曲部へのトレーサーの流出を認める。一部は下行結腸と横行結腸に流れている。小腸の描出は認めない (Fig.3)。

手術所見：総胆管結石、肝膿瘍 (左葉外側区)、胆嚢結腸瘻
患者は術後、敗血症で死亡。

考案

Glenn ら¹⁾は治療した105症例の胆管腸管瘻を分析して、50%以上の症例では術前に診断ができなかったと報告している。通常の放射線学的検査で胆道に空気を認めれば、その局在診断に上部消化管造影検査が必要であるとしている。胆管腸管瘻で頻度の一番高いのは胆嚢十二指腸瘻で第二番目は胆嚢結腸瘻である。胆道に関連する症状の期間は1ヵ月から10年以上に及ぶ症例もある。再発する症状や合

併症は上行性胆管炎に起因することが多く特に胆嚢結腸瘻に多いとされている。

われわれの症例では患者は1ヵ月半の期間、上腹部痛と黄疸に苦しんでいるにもかかわらず、通常の放射線学的検査および超音波検査では診断ができなかった。X線 CT 検査で肝内胆管に空気と総胆管結石が疑われたが、どの部位に胆管腸管瘻が形成されているか予測できなかった。

^{99m}Tc -PMT による肝胆道シンチグラフィで胆嚢結腸瘻および肝左葉外側区に部位占拠病変が指摘でき、一元的に上行性胆管炎に起因する肝膿瘍の合併が考えられた。患者の急激な症状の悪化のため手術が施行され、肝胆道シンチグラムによる術前診断の正しいことが確認された。肝胆道シンチグラフィによる胆嚢結腸瘻の局在診断の報告はこれまで3症例報告されているが²⁾³⁾、肝膿瘍も同時に診断できた症例は本症例のみであり、極めて稀な症例といえる。

文献

- 1) Glenn FG, Reed C, Grafe WR: Biliary enteric fistula. Surg Gynec Obstet, **153**: 527-531, 1981
- 2) Zaw-Win B, Darwish M, Dibos PE, et al: I-131-rose bengal scanning in the detection of cholecystocolic fistula. Gastroenterol **68**: 396-398, 1977
- 3) Edell SL, Milunsky C, Gareen L: Cholescintigraphic diagnosis of cholecystocolic fistula. Clin Nucl Med **7**: 303-307, 1981
- 4) Rosenberg RJ, Sziklas JJ, Spencer RP, et al: Gallbladder to colon fistula demonstrated on hepatobiliary study. Clin Nucl Med **10**: 727, 1985