

^{131}I 全身シンチグラフィで卵巣腫瘍への 集積が観察された 1 症例

中駄 邦博 塚本江利子 川村 直之
伊藤 和夫 古館 正従

要 旨

^{131}I 全身シンチグラフィ施行時に、骨盤部に ^{131}I の集積を認め、画像診断の結果からは卵巣皮様嚢腫 (ovarian dermoid cyst) 中の甲状腺組織への集積と考えられた 1 例を経験した。

はじめに

^{131}I 全身シンチグラフィ施行時に甲状腺組織以外の部位へ ^{131}I の集積が認められることがあるが、その中で稀に卵巣甲状腺腫 (struma ovarii) への集積がみられることが報告されている。われわれの経験した 1 例は甲状腺癌の骨転移が疑われ施行された ^{131}I 全身シンチグラフィで骨盤内に ^{131}I の集積が認められ、ovarian dermoid cyst への集積と判定された。

症 例

45 歳、女性。約 8 年前に甲状腺癌 (組織型不明) にて甲状腺右葉切除の既往がある。その後、経過順調であったが腰痛、後頭部痛を訴えるようになり、甲状腺癌の骨転移を疑われて当施設にて $^{99\text{m}}\text{Tc}$ -MDP 骨シンチグラフィおよび ^{131}I 全身シンチグラフィが施行された。

骨シンチグラフィでは腰椎 L_4 の右側縁に hot spot を認めた (Fig.1)。 ^{131}I 全身シンチグラフィでは、残存左葉への集積の他に右骨盤部骨シンチグラフィの結果と一致しない集積を認めたため (Fig.2)、骨盤部 CT が追加された。CT の所見は右骨盤内に cystic mass を認め、脂肪組織と思われる fatty

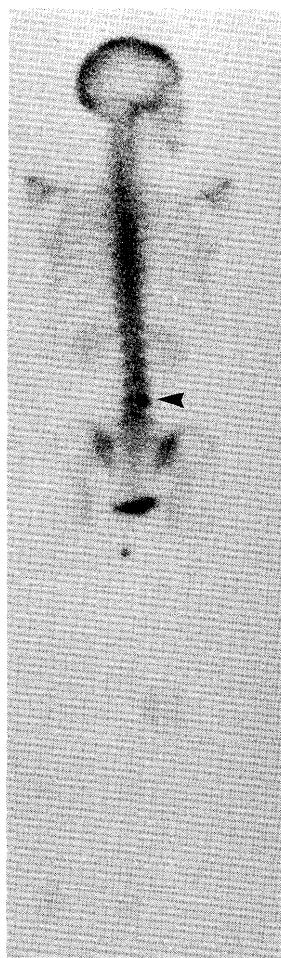


Fig. 1 Posterior view of Tc-99m bone scintigram in a 45-year-old woman with previously operated thyroid carcinoma. She complained of back pain. A hot spot at the right edge of L_4 is demonstrated (arrow).

Ovarian tumor demonstrated by Iodine-131 total body scan

Kunihiro Nakada, Eriko Tsukamaoto, Naoyuki Kawamura, Kazuo Itoh and Masayori Furudate.

Department of Nuclear Medicine, School of Medicine, Hokkaido University, Sapporo.

北海道大学医学部核医学講座 〒060 札幌市北区北 15 条西 7 丁目

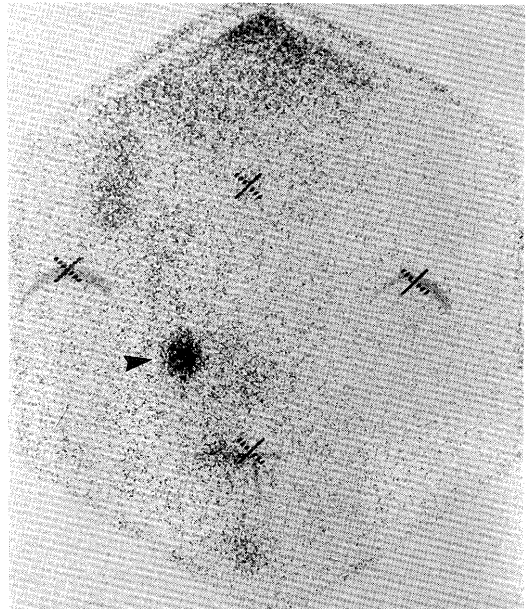
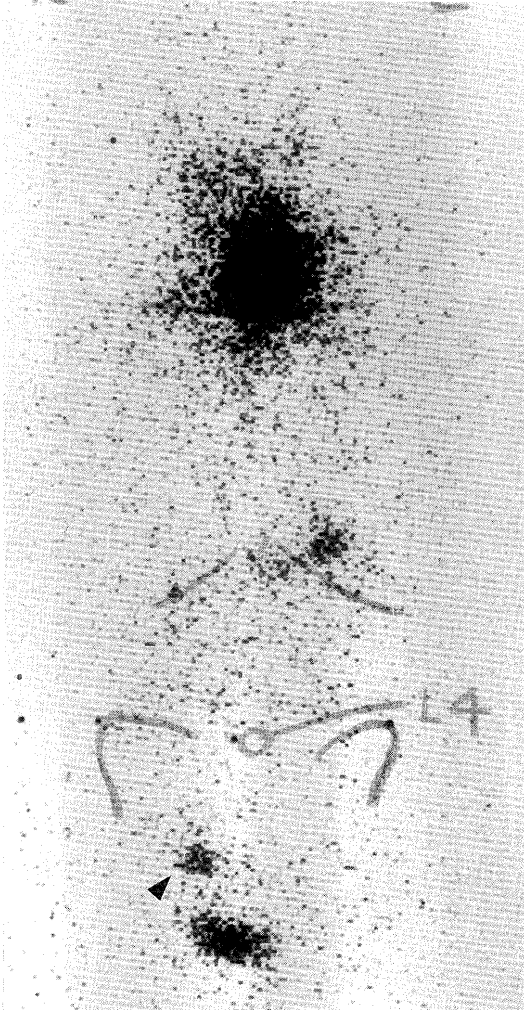


Fig. 2 Anterior view of Iodine-131 total body scan (A) and a spot view of the pelvis (B) show extrathyroidal uptake of Iodine-131 in the right pelvic region (arrows) as well as the remnant left thyroid lobe. Abnormal uptake at the pelvic region is not corresponding to the hot spot noted on the bone scan. Radioactive markers (X) are placed on both iliac crests, L4, and bladder.

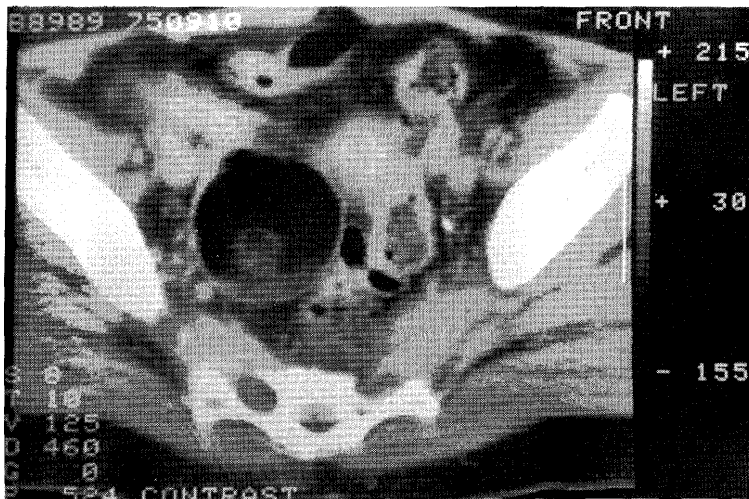


Fig. 3 Contrast CT scan of the pelvis suggests an ovarian dermoid cyst.

density の内部に soft tissue density が認められ、ovarian dermoid cyst が疑われた (Fig.3)。シンチグラフィの結果とあわせて、ovarian dermoid cyst 中の ectopic thyroid tissue に放射性ヨードが集積したものと判断された。約1年後の再検で ^{99m}Tc -MDP 骨シンチグラフィ、 ^{131}I 全身シンチグラフィとも著変なく、腰椎は整形外科的に腰椎症と判定され、本人の希望もあり卵巣腫瘍に対しては手術は行わず、甲状腺ホルモン補充のみを行い外来的に経過観察中である。最近のホルモンおよび腫瘍マーカーの測定結果は T_3 1.59 (ng/ml), T_4 7.3 (ug/dl), TSH 1.5 (uU/ml), サイログロブリン 34.6 (ng/ml), CA-125 4.5 (IU/ml) で全て正常範囲内であった。

考 察

Struma ovarii は甲状腺組織が“predominant”な卵巣の新生物であると定められ、ごく稀には悪性細胞の増殖も認められるとされている¹⁾。Woodruffらは、2,000例の卵巣腫瘍中の13例に認められたとしており²⁾、日常遭遇する機会の少ない腫瘍である。卵巣皮様嚢腫や奇形腫中の甲状腺組織成分はその存在比によっては真の“struma ovarii”とならない場合もあるが、このような卵巣腫瘍組織中の甲状

腺組織の放射性ヨードによるイメージングは、Yehら³⁾が、Hypothyroidismを初発症状とした64歳の女性に発見された骨盤内の腫瘍に甲状腺部よりも強い ^{131}I の集積を認め、摘出標本の組織診断では甲状腺組織が主体を占める infarcted teratoma であった1例を報告している。一方、甲状腺組織を有さない出血性卵巣嚢腫に ^{131}I の集積を認めたという報告もある⁴⁾。本例は甲状腺癌の術後8年めに施行された ^{131}I 全身シンチグラフィで偶然、卵巣腫瘍への集積がみられ、1年後の再検でも再現性のある所見を呈し、病理組織診断は確定していないが、Yehらの報告とほぼ同様の症例であろうと考えられた。現時点では外来的に経過を観ているが今後も慎重な follow up が必要と思われる。

文 献

- 1) Marcus CG, and Macus SL: Struma ovarii, a report of 7 cases and a review of the subject. Am. J. Obst Gynec 81: 752-762, 1961
- 2) Woodruff JD, Rauh JT, Markey RL: Ovarian struma. Obst Gysec 27: 194-201, 1966
- 3) Yeh EL, Meade RC, and Rustz PP: Radionuclide study of struma ovarii. J Nucl Med 14: 118-121, 1973
- 4) Nodine JH, and Maldia G: Pseudostruma ovarii. Obset Gynec 17: 460-463, 1961