

頭蓋内原発悪性リンパ腫

今井 啓子 前田 敏男 佐野 正登
多留 淳文

要旨

亜急性の経過を特徴とする脳内原発悪性リンパ腫を2例紹介する。

はじめに

脳内原発性腫瘍の0.2~2.0%を占める悪性リンパ腫は、40-60代に好発し、1-3カ月の亜急性の経過をたどる特徴をもつ。性差は約2:1、大脳半球、基底核部、脳室周囲が好発部位であり、多発傾向・脳室周囲への発育という傾向を示す。今回私たちは対照的な転帰をたどった2例の症例を提示した。

症例

症例1. 79歳女性。

昭和60年4月1日に膝関節痛と転倒傾向を主訴

に映寿会病院に入院。老人性振戦と全方向性転倒傾向を認め、さらに4日間で急激に悪化する左上肢麻痺が出現した。

頭部CTスキャンにてmass effectを示すisodensity tumorが疑われ、CECTにて周囲に著明な浮腫を伴う強い増強効果を認めた(Fig.1)。脳スキャンにて異常集積を(Fig.2)、⁶⁷Gaスキャンでは頭部に異常集積を認め(Fig.3)、原発または転移性脳腫瘍が疑われた。

不穏状態、意識レベルの低下をみたため4月22日県立中央病院脳神経外科へ転科となり、全身検索をすすめたが脳内の他には明らかな病巣を認めなかった。脳腫瘍全摘術を施行し組織診断にて悪性リンパ腫と診断され、術後4,050 rad照射により再発をみることなく経過した。

症例2. 57歳男性。

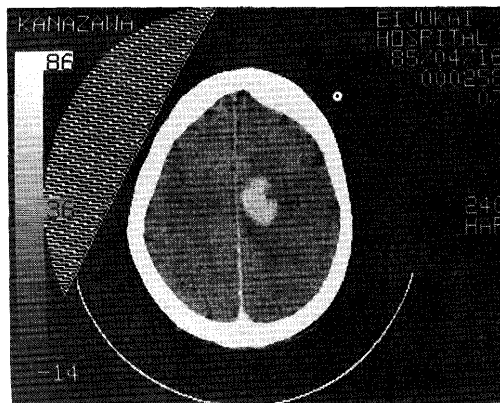
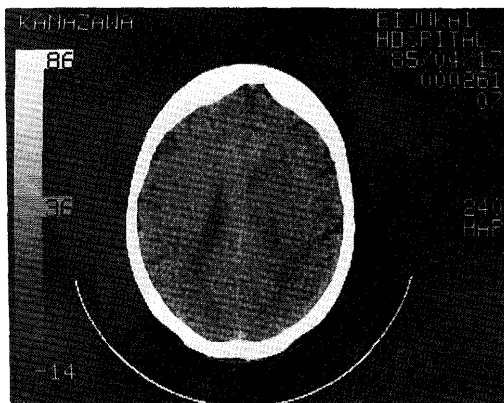


Fig. 1 Case 1. Plain CT scan. Mass effect tells the possibility of existence of isodensity tumor. Homogeneous contrast enhancement is seen with marked margin in rt. paraventricular region.

Case report: Primary CNS lymphoma

Keiko Imai, Toshio Maeda, Masato Sano, Astufumi Taru, Eijukai Hospital

映寿会病院 〒920 金沢市南新保町 53

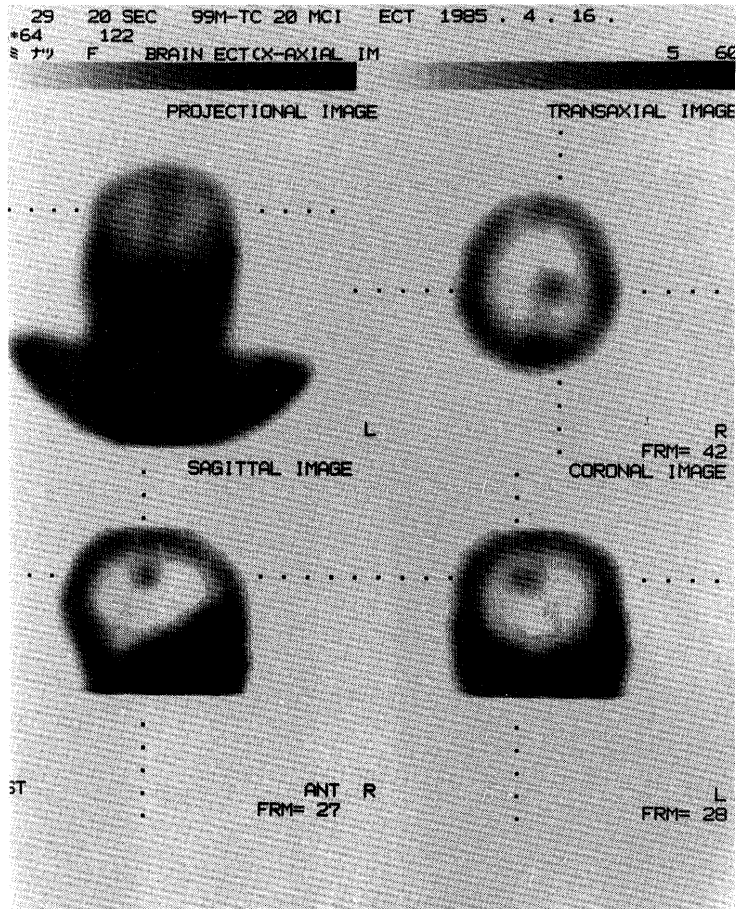


Fig. 2 Case 1. Brain scintigraphy shows abnormal accumulation.

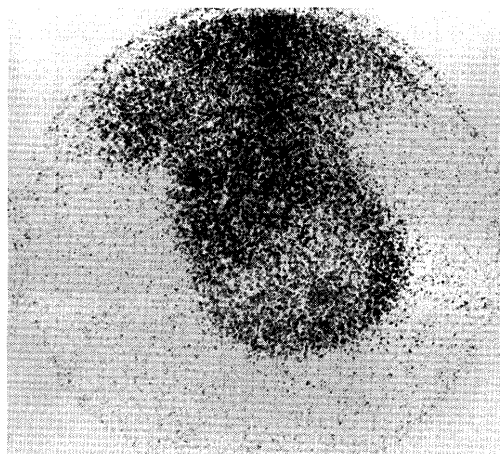


Fig. 3 Case 1. ⁶⁷Ga scan shows abnormal accumulation in intracranial region. No other abnormal accumulations are seen except this.

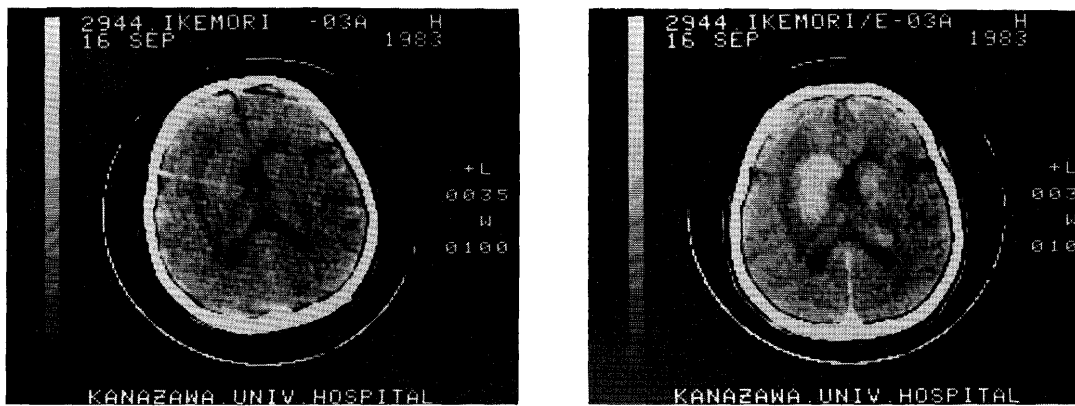


Fig. 4 Case 2. Plain & Contrast enhancement CT scan. Striking contrast enhancement is seen in bilateral basal ganglia.

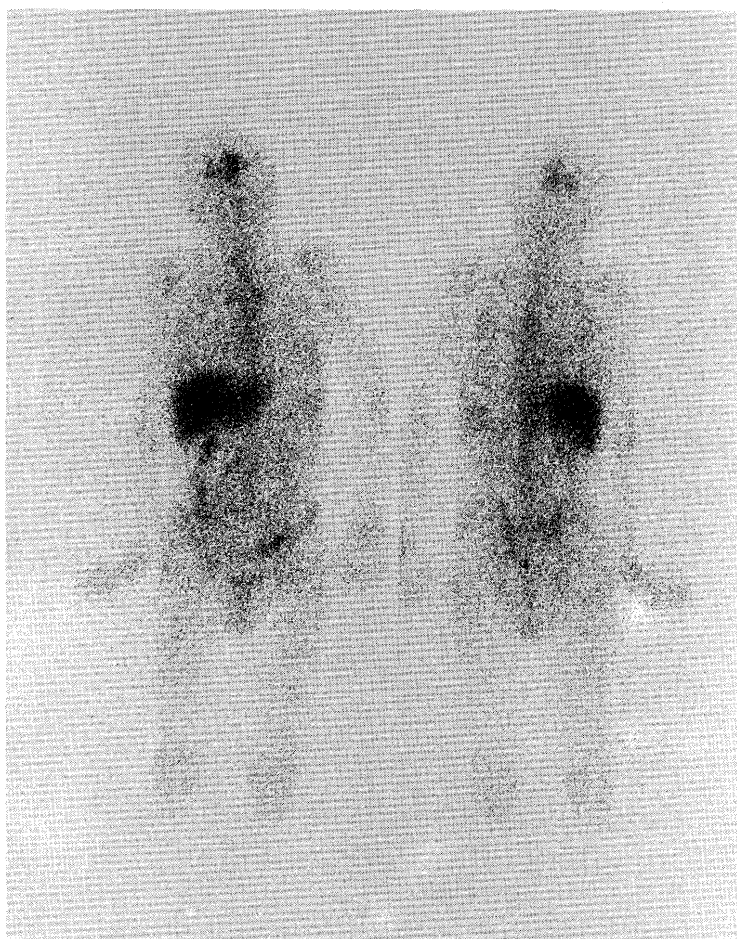

Fig. 5 Case 2. ^{67}Ga scan shows marked accumulation in the brain tumor.

57年7月より原因不明の治療抵抗性両側ブドウ膜炎があり、58年6月から全身倦怠感・発熱が出現して、急速に意識障害が進行した。

頭部CTで両側基底核部を中心に結節性・多巢性に均一に造影される腫瘍陰影が認められた (Fig. 4)。⁶⁷Ga スキャンにて同部のみに異常集積を認めた (Fig5)。

腫瘍は放射線治療で著明に縮小したが意識状態は変わらず59年7月DICに伴う肝腎症候群を併発し死の転帰をとった。剖検にてブドウ膜への浸潤細胞より悪性リンパ腫が確認された。

考 察

頭蓋内原発悪性リンパ腫は、高い放射線感受性を有するものの、亜急性の経過をとるため早期発見の有無が患者の予後を大きく左右する。CT スキャン上鑑別の対象となるのは髄膜腫、転移性脳腫瘍、膿瘍、神経膠腫、髄芽腫、脳血管障害等である。髄液所見で細胞数増多を伴わない蛋白の異常増加、腫瘍細胞を認めることがあるが血管造影、MRI はいずれも非特異的な所見を呈するのみであり、脳腫瘍の

鑑別疾患の対象として常に考慮されるべきである。

好発部位は基底核部、脳室周囲であり多発性(30%)の傾向をもつ。plain CTにて150~high densityを、enhance CTにて辺縁明瞭な造影(含ring like enhancement)を示す。Bursteinによるとその予後は無治療では平均3週間、手術のみ2ヶ月、手術照射併用療法で3年9ヶ月という。

早期診断が予後に影響する疾患のひとつとして頭蓋内原発悪性リンパ腫2症例を提示した。

文 献

- 1) Clifford R Jack et al: Radiographic Findings in 32 cases of Primary CNS Lymphoma AJR 146: 271-276, 1986
- 2) Ja Spillane et al: Clinical radiological correlation Journal of Neurology, Neurosurgery, and Psychiatry. 45: 199-208, 1982
- 3) 成瀬紹二ら: 脳内原発悪性リンパ腫の臨床診断. Neural Med. Chir 20: 163-172, 1980
- 4) 佐野正登ら: ぶどう膜炎で発症した脳内原発悪性リンパ腫と思われる1例. 日本内科学会雑誌 74: 649, 1985