

肺シンチグラムで換気/血流 (V/Q) mismatch を呈した原発性肺動脈肉腫の一例

秀毛 範至 油野 民雄 中嶋 憲一
利波 紀久 久田 欣一

要 旨

肺換気、血流シンチグラムにおける換気/血流 (V/Q) mismatch の所見は、日常臨床の場でしばしば認められるが、今回われわれは、その原因としては稀な原発性肺動脈肉腫の1例を経験したので報告する。

はじめに

原発性肺動脈肉腫は、肺動脈系に発生する稀な腫瘍で、1923年に第1例が報告されてから1985年までに100例余りが報告されている。部位的には主肺動脈から右あるいは左肺動脈根部にかけての部位に発生することが多い。

臨床症状は、胸痛、呼吸困難、咳、血痰等の非特異的な呼吸器症状で、しばしば肺塞栓様の症状を呈する。また、肺動脈圧上昇による右心不全症状すなわち、浮腫、心拡大、チアノーゼ、失神等も認められる。胸部X線写真では、一側性の肺動脈の走行に沿って分枝化した肺門腫瘍が特徴的であるが、二次性の肺炎の像を呈したり、無所見のものもある。概してその診断は難しく、肺塞栓や肺癌との鑑別が特に問題となる。当初は、手術あるいは病理解剖で初めて明かとなる例が多かったが、最近では術前にその疑いをもたれることも多くなってきたようである。肺シンチグラムでV/Q mismatchを見た場合、稀ではあるがこの様な疾患を鑑別診断に挙げることは、時に重要であると考えられ、以下に症例を呈示する。

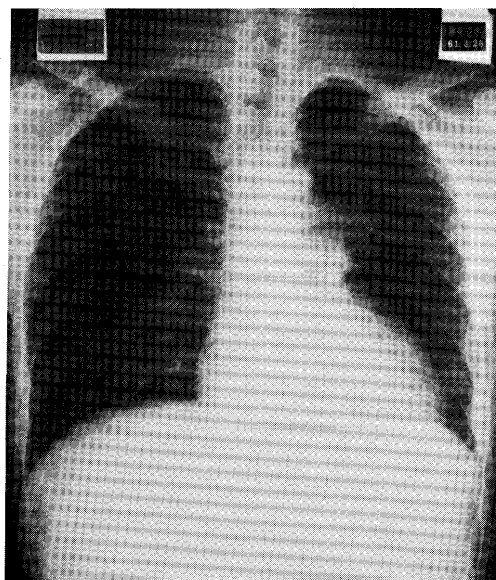


Fig. 1 Chest X-ray film shows left hilar mass and decreased left lung marking.

症 例

32歳男性。主訴は労作時呼吸困難と背部痛である。現病歴であるが、昭和59年夏頃より労作時呼吸困難を自覚し、昭和60年9月頃より背部痛の出現をみた。12月に白血球増多、血沈亢進、心雑音を認め精査のため当院第三内科入院となる。検査成績では、白血球11,100、CRP 5.9 mg/dl、ESR 60/110と炎症反応を認めた。胸部X線写真上 (Fig. 1) 左肺門の腫瘍と左肺野の血管影の減少が認められ、当科に肺換気、血流シンチグラムを依頼された。^{99m}Tc-MAA 肺血流シンチグラム (Fig. 2) で

Case report: V/Q mismatch in a patient with primary pulmonary artery sarcoma.

Noriyuki Shuke, Tamio Aburano, Kenichi Nakajima, Norihisa Tonami and Kinichi Hisada.

Department of Nuclear Medicine, School of Medicine, Kanazawa University.

金沢大学医学部核医学教室 〒920 金沢市宝町13-1

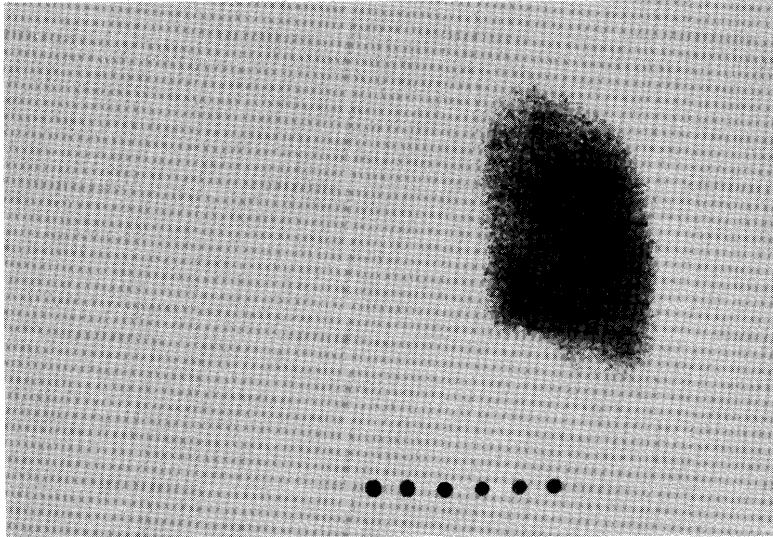


Fig. 2 Tc-99m MAA lung perfusion scan (posterior view) shows complete defect of the left lung.

は、左肺の描出を認めず、 ^{133}Xe 肺換気シンチグラム (Fig. 3) では、初回吸入、平衡時のイメージで左肺の軽度の換気容量の減少を認めたが、洗い出しのイメージでは、異常を認めず、左肺の換気は保たれており、左肺の V/Q mismatch の所見であった。 ^{67}Ga シンチでは左肺門部に軽度の集積を認めた。胸部X線 CT (Fig. 4) では、左肺動脈根部に low density mass を認め、血管造影 (Fig. 5) では左肺動脈の閉塞と右肺動脈根部の狭窄が認められた。開胸生検の結果、肺動脈原発の肉腫であり、一部類骨組織様の構造を認め骨肉腫が疑われたが、はっきりした石灰化の所見が無く確定組織診断はつかなかった。

考 察

1985年に Baker らが45例の原発性肺動脈肉腫を検討した結果では、好発年齢は45~55歳であり顕著な性差は認めなかった。症状は、呼吸困難、息切れが最も多く胸痛、咳がこれにつぐ。また少数ではあるが、原因不明の血小板減少症や他の凝固異常を呈した症例、褐色細胞腫に類似した症状を呈した症例も報告されている。転移は、肺が最も多く、心臓、縦隔リンパ節、脳、胸膜がこれにつぎ、甲状腺、脾臓、副腎等も報告されている。予後は悪く、患者の延命は、早期診断と外科的切除にかかっている。しかし、最も多い初期診断は肺塞栓であり、これとの鑑別がとくに重要である。胸部X線写真では

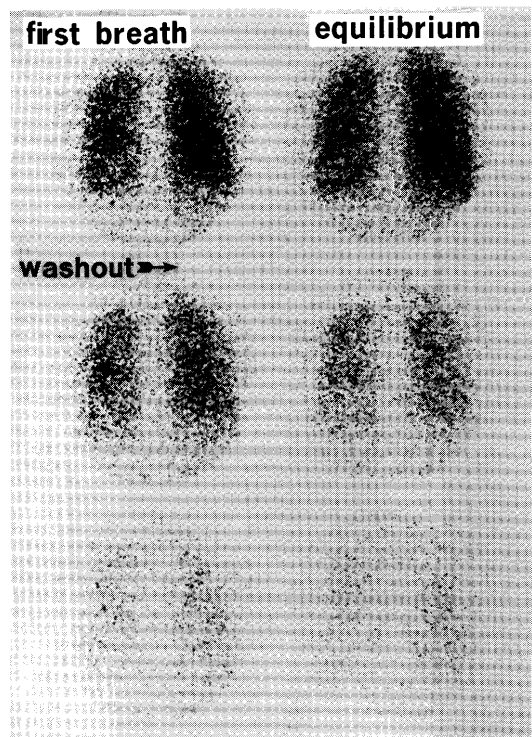


Fig. 3 Xe-133 lung ventilation scan (posterior view) shows no abnormality but slightly decreased left lung volume.

前述の如く、肺門腫瘍、肺紋理の減少、転移性の肺結節等であるが、まったく異常を呈さない例もある。最近では、X線 CT, 血管造影, 心エコーで

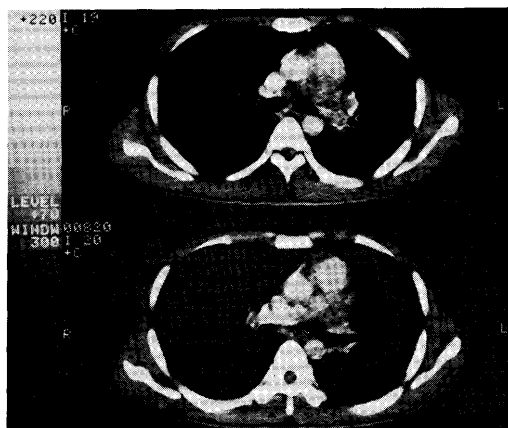

Fig. 4 Chest X-ray CT shows low density mass in the left pulmonary artery.

動脈内の腫瘍として捉えられ、診断のきっかけとなる例が多いが、時に器質化した血栓と類似した所見を呈する場合もあり、注意が必要である。肺シンチグラムでは、V/Q mismatch を呈するが、疾患に特異的な所見はとくにないが、肺動脈根部に発生する事が多いため、一側肺全体の V/Q mismatch を呈するのが、一つの特徴といえるかもしれない。また肺塞栓では経過につれて所見が変化する事が多いが、本疾患では、そういうことは少ないと考えられる。

本例は、 ^{67}Ga シンチで、左肺門、腫瘍部に一致して軽度の集積が認められたが、腫瘍と塞栓との鑑別における ^{67}Ga シンチの意義に関しては、一致した見解は得られていない。Daniel らは、肺塞栓が疑われるが症状、経過が非典型的な場合、腫瘍との鑑別に ^{67}Ga シンチが有用であると報告しているが、Moreno らは、肺塞栓 8 例中 7 例で塞栓部に ^{67}Ga の集積を認めており、その集積はそれほど腫瘍、炎症に特異的ではないと結論している。この件に関しては今後、もっと症例数を増やした検討が必要であろう。

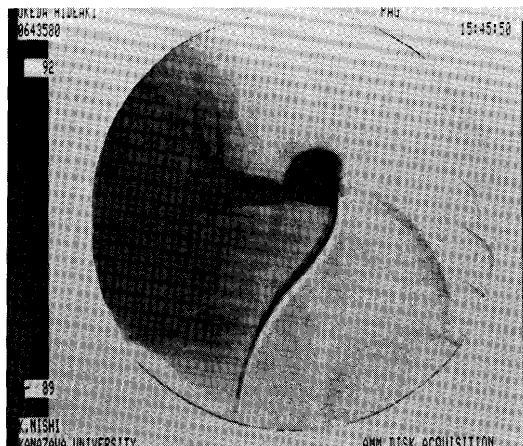


Fig. 5 Pulmonary angiography shows complete obstruction of the left pulmonary artery. Stenosis of the right pulmonary artery is also observed.

文 献

- 1) Baker PB, Goodwin RA: Pulmonary artery sarcomas. *Arch Pathol Lab Med* **109**: 35-39, 1985.
- 2) Olsson HE, Splitzer RM, Erston WF: Primary and secondary pulmonary artery neoplasia mimicking acute pulmonary embolism. *Radiology* **118**: 49-53, 1976.
- 3) Sethi GK, Slaven JE, Kepes JJ, et al: Primary sarcoma of the pulmonary artery. *J Thora Cardiovasc Surg* **63**: 587-593, 1972.
- 4) Moffat RE, Chang CH, Slaven JE: Roentgen considerations in primary pulmonary artery sarcoma. *Radiology* **104**: 283-288, 1972.
- 5) Myerson PJ, Myerson DA, Katz R, et al: Gallium imaging in pulmonary artery sarcoma mimicking pulmonary embolism: case report. *J Nucl Med* **17**: 893-895, 1976.
- 6) Moreno AJ, Weisman IM, Yedinak M, et al: Gallium-67 citrate scintigraphy in pulmonary embolism. *Clin Nucl Med* **10**: 626-631, 1985.