

## Tc-99m-methylene diphosphonate 骨スキャンにより 検出できた胃の石灰沈着の1例

東 光太郎 小林 真 大口 学  
小西二三男\*

### 要 旨

53歳男性の高カルシウム血症をしめす腎不全状態の多発性骨髄腫患者に、骨スキャンを施行した。骨スキャン上、胃、腎臓、および肺臓に Tc-99m-methylene diphosphonate (MDP) の骨外性の異常集積が認められた。特に、胃において著明であった。組織学的検索により、胃の胃底腺粘膜中間層、腎臓の尿細管、および肺臓の肺胞中隔にカルシウムの沈着が認められた。このことより、骨スキャン上の異常集積は、metastatic calcification による集積と思われた。

### はじめに

最近われわれは、骨スキャン上胃に著明な Tc-99m-MDP の集積を認めた1例を経験したので報告する。

### 症例説明

53歳男性。昭和57年8月、腰痛出現。昭和58年1月本院受診し、多発性骨髄腫 (Bence Jones タンパク型) と診断された。定期的に化学療法を受けていたが、昭和58年12月頃より貧血および腰痛の増悪が認められ、昭和59年1月下旬頃より高カルシウム血症出現。この頃より腎不全状態となり、昭和59年1月26日より血液透析を開始。同時期の血液データは、creatinine 6.9 mg/dl, BUN 99 mg/dl, calcium 14.6 mg/dl, phosphate 7.9 mg/dl, Al-P 126 U/L であった。昭和59年2月1日、骨

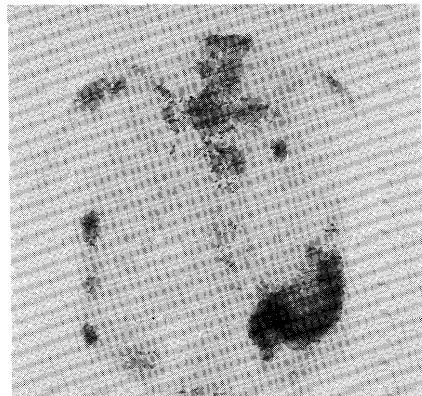


Fig. 1 Anterior view of Tc-99m-MDP bone scan demonstrating uptake in the stomach. There are also abnormal accumulation in the ribs.

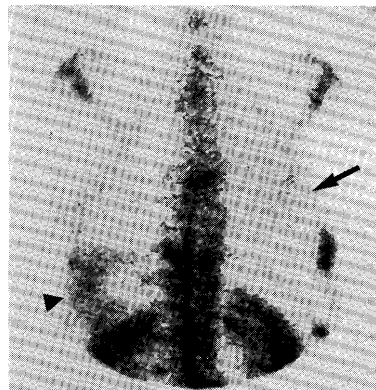
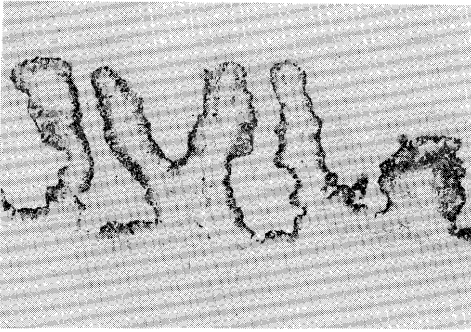


Fig. 2 Posterior view of Tc-99m-MDP bone scan demonstrating uptake in the kidneys, right lung (arrow), and stomach (arrow head). There are also abnormal accumulation in the ribs and spine.

Gastric calcification detected by Tc-99m-methylene diphosphonate imaging.

Koutarou Higashi, Shin Kobayashi, Manabu Ooguchi, Fumio Konishi\*

Departments of Radiology and Pathology\*, Kanazawa Medical University  
金沢医科大学放射線医学教室, \*同病理学教室 石川県河北郡内灘町大学1-1



**Fig. 3** Microphotograph of section of the stomach. Van Kossa staining of the stomach revealed the presence of calcification in the mucosal layer.

スキャン施行 (Fig. 1, 2)。2日後、骨スキャン再検。昭和59年2月15日、併発した肺炎による呼吸不全のため死亡し、剖検が施行された。組織学的検索 (Van Kossa 染色) では、胃の胃底腺全域の粘膜中間層に、著しいカルシウムの沈着が認められた (Fig.3)。また、腎臓の尿細管および肺臓の肺胞中隔にもカルシウムの沈着が認められた。

#### 画像診断のポイント

骨スキャンは、Tc-99 m-MDP 30 mCi 静注4時間後に撮像した。骨スキャン上、左上腹部に著明な骨外性の異常集積が認められた (Fig.1)。radioactive isotope の経口投与により、この異常集積は胃への集積であることが確認された。骨スキャンにて胃に集積を認める場合、free pertechnetate の存在<sup>1)</sup>、metastatic calcification<sup>2)~6)</sup>、腺癌<sup>7)</sup>などが原因として考えられる。自験例では、甲状腺は描出されず、また同日同じ骨スキャン製剤を使用した症例においては、Tc-99 m-MDP の胃への集積は認められなかった。さらに、2日後の骨スキャンの再検査においても、Tc-99 m-MDP の胃への集積が認められた。これらのことより、free pertechnetate の存在が胃の描出の原因であるとは考えにくい。また文献上、Tc-99 m-リン酸化合物の静注後に血液透析を行なうと、高頻度 (17/35) に胃への集積が認められるといわれている<sup>8)</sup>。しかし、自験例では骨スキャン施行日に血液透析は行なわれていない。胃以外に、右肺後部にも淡い異常集積が認められ、さらに、腎不全状態にもかかわらず、両側の腎臓にびまん性の著明な集積が認められた (Fig.2)。これらのことより、胃の描出の原因として、metastatic calcification がもっとも疑われた。

#### 考 察

metastatic calcification は、カルシウム代謝の異常に伴っておきる組織へのカルシウムの沈着である。metastatic calcification をおこす疾患として、骨疾患 (特に多発性骨髄腫や転移性骨腫瘍)、慢性腎不全、副甲状腺腫瘍、hypervitaminosis D などがあげられている<sup>2)</sup>。metastatic calcification のおこりやすい臓器として、肺臓、腎臓、胃、および心臓があげられている<sup>2)</sup>。

骨スキャン製剤による metastatic calcification の検出例は、われわれの知るかぎりでは、これまで23例報告されている。集積部位は、肺臓がもっとも多い。胃に集積した例は11例報告されており<sup>2~6)</sup>、このうち10例は肺臓への集積を伴っていた。腎臓への集積例は少ないが、Tc-99 m-リン酸化合物は腎臓から排泄されるため、腎臓への集積を検出しにくいことが原因かもしれない。また、血清カルシウム値の正常化に伴い、これらの集積が消失した症例も報告されている<sup>3)5)</sup>。

#### 文 献

- 1) Front D, Hardoff R, Mashour N: Stomach artifact in bone scintigraphy. *J Nucl Med* 19: 974-975, 1978.
- 2) Rosenthal DI, Chandler HL, Azizi F, et al: Uptake of bone imaging agents by diffuse pulmonary metastatic calcification. *Am J Roentgenol* 129: 871-874, 1977.
- 3) Watson NW, Cowan RJ, Maynard CD, et al: Resolution of metastatic calcification revealed by bone scanning: case report. *J Nucl Med* 18: 890-892, 1977.
- 4) Jayabalan V, DeWitt B: Gastric calcification detected in vivo by Tc-99 m pyrophosphate imaging. *Clin Nucl Med* 3: 27-29, 1978.
- 5) Delcourt E, Baudoux M, Neve P: Tc-99 m-MDP bone scanning detection of gastric calcification. *Clin Nucl Med* 5: 546-547, 1980.
- 6) Arbona GL, Antonmattei S, Tetalman MR, et al: Tc-99m-diphosphonate distribution in a patient with hypercalcemia and metastatic calcifications. *Clin Nucl Med* 5: 422, 1980.
- 7) Singh BN, Cisternino SJ, Kesala BA, et al: Tc-99 m-diphosphate uptake in mucinous adenocarcinoma of the stomach. *Clin Nucl Med* 2: 357-359, 1977.
- 8) De Graaf P, Pauwels EKJ, Schicht IM, et al: Scintigraphic detection of gastric calcification in dialysis patient. *Diagnostic Imaging* 48: 171-176, 1979.