

◎法醫學鑑定實例 (第一)

會員 篠尾明濟述

一婦アリ一夜竊盜ノ殺ス所ト爲ル?而シテ其死因並ニ
自他殺ヲ審ニセス乃チ名古屋地方裁判所豫審判事某ハ
余ニ請求スルニ該鑑定ヲ以テス依テ余ハ該屍ノ檢査ヲ
遂ケ左ノ鑑定書ヲ提出ス

鑑定書

愛知縣東春日井郡小木田村大字關田

飯田 某 女

六十八年

右屍体ニ對シ明治廿六年五月十三日名古屋地方裁判所

豫審判事○○○○ヨリ其致命原因及他自殺ノ區別ヲ鑑
定スヘキ命ヲ受ク依テ同日被害人家ニ於テ同官立會ノ
ア、上該屍ヲ檢スルニ到底剖檢スルニアラスンハ要求ノ各
項ヲ審明シ難キヲ以テ直ニ其屍ヲ解キ其現場所見及解
剖所見ニ基キ鑑定ヲ下スコト左ノ如シ

來歴

一被害者某女ハ寡婦獨身ニシテ飲食店ヲ以テ業トシ多
少ノ貯蓄アリ又憂苦ノ原因ナシ平素ハ年齢相應ニ強
健ニシテ時アリテ管頭痛ヲ覺ユルコトアルノミ然ル
ニ明治二十六年五月十二日午後十一時頃ヨリ翌朝ニ
至ルノ間ニ於テ死亡セリ而シテ其死因ヲ審ニセス

現場所見

一屍体ハ裸体ノ儘仰臥ノ位置ヲ取リ寢所ヨリ轉出シ敷
居ヲ越エテ他室ニ跨リ蒲團ニ對シテ凡七十度ノ角度
ヲナシ下脚ヲ蒲團上ニ置キ單ニ蚊帳ノミヲ以テ其全

体ヲ被覆シ体ハ稍々左側ニ傾キ顔面ハ左向シ右上肢ハ肘關節ヲ殆ント正角ニ屈曲シテ右胸上ニ置キ總指ヲ屈曲ス左上肢ハ殆ト展伸シテ軀幹ノ左側ニ浴ヒ總指ヲ屈曲ス下肢ハ左右共ニ展伸シ兩脚ノ間凡四十度ノ角度ヲ爲セリ

剖檢所見

明治廿六年五月十三日午後二時三十分剖檢ニ着手シ同日午後六時四十分結了ス其所見左ノ如シ

甲外表檢査

一 体格上等營養佳良ナル姥屍ニシテ全身ノ皮膚ハ概シテ蒼白色ヲ呈シ顔面ハ暗紫色ヲ帶ヒ殊ニ其左半面ニ於テ然リ背部臀部左上肢ノ後側及左大腿ノ後側ニ於テ著大ノ屍斑ヲ發生シ全身諸關節全ク強直ス
二 頭部ハ毛髮、半白ニシテ顛頂部ノ皮膚ニ示指頭大ノ血痕アリ

三 顔面ハ一般ニ稍々膨大シ右頰部ニ一圓銀貨大ノ血痕アリ兩眼瞼ハ稍浮腫シテ眼瞼結膜下ニ著シキ溢血アリ兩眼共ニ角膜ハ溷濁シテ瞳孔散大シ右鼻孔ヨリ黃綠色膿狀ノ鼻汁ヲ漏出ス又下唇中央部ニ於テ小豆大ノ上皮剝脫アリテ口内ヨリ淡紅色ノ漿液樣液凡五瓦ヲ流出シ其中ニ一條ノ蛔蟲ヲ見ル口ハ僅カニ開キ舌ハ其尖端ヲ齒列間ニ箝入シ口内ニ淡黃色ノ泡沫ヲ含有ス

四 頸部ハ喉頭部ノ皮膚ニ於テ小指頭大ヨリ示指頭大ニ至ル皮膚剝脫三個ト長サ三分ヨリ六分ニ至ル斜走淺溝狀皮膚剝脫四個アリ又左下顎隅下ノ少シシ前部ニ於テ長四分ノ弧線狀皮膚剝脫ヲ見ル此等ノ皮膚剝脫ハ皆真皮ニ達シテ暗赤色ヲ呈シ其狀最モ爪痕ニ類似ス其他喉頭部ノ皮膚ニ於テ拇指頭大ノ不正形暗色ノ皮下溢血斑三個ヲ見ル

五胸部ハ左乳房上部ニ不正形二錢銅貨大ノ血痕アリ左

脇部第十肋骨部ニ陳舊癩痕アリテ肋骨ニ癒着ス

六腹部ハ少シク膨滿セルノ他異狀ヲ認メス

七背部ハ肩胛上部ニ於テ左右各二個ノ灸痕ヲ見ル

八上肢ハ左右上膊ノ外側ニ於テ各三個ノ灸痕アリ左前

膊ノ外側ニ於テ兒掌大ノ血痕二個ヲ認メ右前膊外側

ノ中央部ニ於テ長徑凡二寸許ノ斜走淺溝狀皮膚脫部

アリテ赤色ヲ呈ス其狀最モ爪痕ニ類似ス

九下肢ハ兩下脚ノ外側ニ各三個ノ灸痕ヲ見ルノ他異常

ヲ認メス

十肛門哆開シテ少量ノ脱糞ヲ見ル

十一陰門ハ漏尿ノ爲濕潤セルノ他異常ヲ認メス

乙内景検査

十二法ニ依リ先ツ頭髮ヲ剃除シ一側ノ耳上ヨリ顛頂ヲ

過キ他側ノ耳上ニ向ヒ軟頭蓋ヲ切開スルニ暗赤色ノ

流動血滴瀝トシテ流出ス次テ前後ニ軟頭蓋ヲ剝離

轉スルニ頭蓋骨ノ血管孔ヨリ暗赤色ノ血液點狀ヲナ

シテ流出シ右顛頂結節部ニ於テ骨膜上ニ五厘銅貨大

ノ毛細管溢血ヲ見ル次テ頭蓋骨ヲ環狀ニ鋸斷シ頭蓋

ヲ剝離スルニ硬腦膜ハ一般ニ鬱血シ右顛頂部ハ甚シ

ク肥厚シテ表面不平稜粒狀ヲ呈シ粗鬆ノ結締織ニ依

テ骨面ニ癒着シ其縱竇ハ流動性靜脈血ヲ以テ充滿シ

其壁質ニ著明ノ毛細管溢血ヲ見ル軟頭膜モ亦一般ニ

鬱血ヲ呈シ小豆大ヨリ豌豆大ニ至ル小溢血數個散在

ス次テ腦ヲ摘出シ之ヲ檢スルニ表面僅ニ充血シ之ヲ

截割スルニ稍充血ノ狀ヲ呈シ右側室ニ於テ淡紅色ノ

漿液ヲ含ミ其漿膜下ニ於テ小豆大ノ毛細管溢血ヲ見

ル小腦及延髓モ亦稍充血ヲ呈スルノ他異狀ヲ認メス

十三背部ヲ第一頸推ノ部ヨリ棘上突起上ニ沿フテ薦骨

部ニ至ルマテ軟部ヲ截開スルニ著シク皮下脂肪ニ富

ミ暗赤色ノ流動血液流出ス次テ脊椎骨ヲ鋸斷シ脊髓ヲ檢スルニ其硬膜稍鬱血ヲ呈シ膜下ニ淡紅色ノ漿液ヲ含ミ髓質モ亦充血ス其他異常ヲ認メス

十四頤部中央ヨリ胸腹部ノ正中ニ沿フテ耻骨縫際ニ向テ皮膚ヲ切開スルニ著ルシク皮下脂肪ニ富ミ筋肉ハ切テ削瘦ス

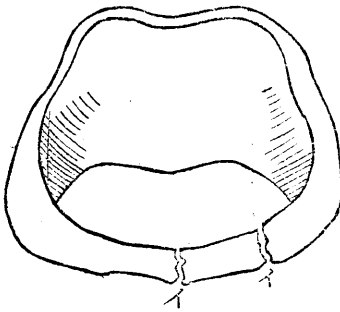
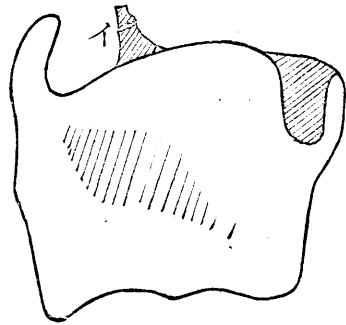
其一 頸部器官

十五頸部ハ殊ニ注意シテ皮膚及筋肉ヲ層毎ニ截割シテ之ヲ檢スルニ喉頭部ノ皮下結組織及筋肉ニ於テ著明ノ溢血アリテ其一部ハ僅ニ凝固スト雖モ断面ヨリ流動性血液ヲ流出ス

十六頸部動靜脈ヲ檢スルニ靜脈内ニ暗赤色流動血ヲ含有シ動靜二脈管ノ内膜ハ共ニ著シク充血ヲ呈スルノ他異常ヲ認メス

十七喉頭及氣管ヲ摘出シ其後側ヲ截開シテ之ヲ檢スル

(金澤醫學會)



(イ) 骨折部
其二 胸腔臟器

ニ淡紅色ノ泡沫性液ヲ含有シ粘膜ハ一般ニ充血シテ紅色ヲ呈シ喉頭ノ粘膜下ニ於テ數多ノ斑點狀溢血ヲ見ル喉頭軟骨ヲ分離シテ檢スルニ甲狀軟骨ハ右上角ノ基礎部及左上角ノ尖端全ク骨折シ環狀軟骨モ亦其弓部ノ中央及中央ヨリ左方二分ノ兩部ニ於テ全ク骨折シ其各折斷面及該部軟骨膜下ニ著シキ溢血アリ

十八胸壁ヲ截開スルニ心肺ノ位置異狀ナク胸膜ハ一般

ニ充血シ所々ニ豌豆大ノ溢血散在シ殊ニ縱隔膜ニ於

テ著シク左胸膜ハ殆ント全面粗鬆ノ結締織ニ由テ胸

壁ニ癒着シ胸膜腔内ニハ凡百瓦蘭謨ノ淡紅色ナル漿

液ヲ滯溜ス

十九囊ハ一般ニ充血ヲ呈シ其後下面ハ甚シク橫隔膜ニ

癒着シ之ヲ剝離スルヲ得ス囊ヲ切開スルニ凡十五瓦蘭

謨ノ淡紅色ノ漿液ヲ含ミ心臟ハ甚シク脂肪ニ富ミ冠

靜脈ハ怒張シテ著シク鬱血ノ狀ヲ呈ス心臟ヲ切開ス

ルニ右室ニ暗赤色ノ流動血ヲ充滿セリ

二十肺ヲ剔出シテ之ヲ檢スルニ容積稍增大シ一般ニ鬱

血シテ暗褐色ヲ呈シ之ヲ切開スルニ暗紅色ノ流動血

氣泡ト共ニ點狀ヲナシテ流出ス

廿一氣管ハ内ニ淡紅色ノ泡沫液ヲ含有シ粘膜ハ一般ニ

稍充血シ淡紅色ヲ呈ス

其三腹腔ノ臟器

廿二腹壁ヲ切開シテ之ヲ檢スルニ諸臟器ノ位置ニ變狀

ヲ認メス

廿三網膜ハ著シク脂肪ニ富ミ稍鬱血ス

廿四胃ハ尋常大ニシテ表面稍充血ス之ヲ切開スルニ灰

白色半消化食物百十五瓦蘭謨ヲ含有シ中ニ麥飯粒及魚

肉ノ小片等ヲ認メ微ニ酸臭ヲ發シ粘膜ハ稍充血シテ

所々ノ粘膜下ニ小ナル毛細管溢血アリ殊ニ噴門部ニ

於テ著明ナリ

廿五腸ハ大小二腸共ニ稍鬱血シ瓦斯發生ノ爲メニ膨張

ス

廿六肝ハ膨大シテ暗赤色ヲ呈シ之ヲ截割スルニ暗色流

動血ヲ含ムヲ見ル

廿七脾臟ハ鬱血シテ暗紅色ヲ呈ス

廿八腎臟モ亦稍鬱血ス

廿九膀胱ハ蒼白色ニシテ萎縮シ微量ノ尿ヲ含有ス
三十子宮卵巢等ニ異狀ヲ認メス

審明

上記ノ現場所見并ニ剖檢所見ノ要點ヲ摘撮シテ要求セ
ラレタル各項ヲ審明スルコト左ノ如シ

第一致命ノ原因ハ左ノ各項ニ徵證シ扼首ニ基因シ
タル窒息ト判定ス

(一)顔面膨大シテ紫色ヲ呈シ眼瞼結膜ニ溢血ヲ生スル
ハ窒息死ノ確徵ナリ

(二)血液暗紅色ニシテ流動性ナルハ窒息死ニ必發ノ徵
候ナリ

(三)腦、腦膜、胸膜、肺、氣管粘膜、右心、冠靜脈、及腹部
諸臟器ノ鬱血ハ窒息死ノ徵候ナリ

(四)蛔蟲吐出排尿等ハ窒息ノ爲メニ發シタルモノナリ
(五)頸部皮膚剝脫ノ位置、形狀、該部軟組織溢血ノ狀態

喉頭軟骨々折ノ景況及喉頭粘膜下ノ溢血等ニ據テ考
フルニ全ク扼殺ニ由テ窒息シタル者ニシテ且ツ頗ル
強力ヲ用ヰタルヤ明ナリ殊ニ窒息ノ原因中頸部扼殺
ノ形跡ヲ認ムルノ他溢死絞殺溺死等ノ痕跡ヲ認メサ
ルヲ以テ見レハ其扼殺タルコト益明カナリトス

第二自他殺ノ區別ハ左ノ理由ニ因リ他殺ト判定ス

(一)扼殺ヲ以テ自殺ヲ企ツルハ到底望ムヘカラサル者
ナリ何トナレハ頸部ヲ壓迫シテ意識ヲ失スルキハ其
手弛緩シ呼吸運動再ヒ回復スレハナリ況ンヤ該屍体
ニ於テ毫モ自殺ヲ企テタルノ形跡ヲ發見セス却テ多
少抗抵シタルノ痕跡アルヲ以テ見レハ其他殺タルヤ
知ルヘキナリ獨リ怪ムヘキハ被害者ノ如キ強健者ヲ
單ニ扼殺ヲ以テ殺害シ得ヘキヤ否ヤニアリト雖モ一
且頸部ヲ壓迫スルキハ直ニ人事不省ニ陥ル者ナルヲ
以テ之ヲ遂行スルコト敢テ難キニ非ラス况ンヤ睡眠中

ニ乗スルニ於テチヤ

(二)加害者或ハ豫メ被害者ニ麻醉藥ノ如キ毒物ヲ與ヘ其麻醉期ニ乗シテ扼殺シタルニ非ラサル歟ノ疑ナキニ非ラサルヲ以テ立會豫審判事ニ請求シテ化學者ニ命シテ胃ノ内容物ヲ検査セシメシニ毒物ヲ發見セサルヲ以テ其然ラサルヲ知ル

鑑定

前條審明スル處ノ理由ニ基キ被害者某女ノ致命原因ハ他爲ニ據ル器械的窒息ニシテ扼殺ト鑑定候也

明治廿六年五月廿九日