

【総説】

敗血症性臓器障害の病態を科学的に再考する

A Three-Phase Approach and strategy for the Early Identification of Organ dysfunction Induced by Severe Sepsis

金沢大学大学院医薬保健研究域医学系 がん局所制御学
(第二外科学)

宮 下 知 治

はじめに

敗血症は細菌などの感染によって引き起こされた全身性炎症反応症候群 (systemic inflammatory response syndrome; SIRS) の状態であり, 重症敗血症では播種性血管内凝固症候群 (disseminated intravascular coagulation; DIC) から臓器障害を誘発し, 死に至るとされている¹⁾²⁾. 臓器障害の代表的なものとして, 肺では急性呼吸促進症候群 (ARDS) に起因した肺高血圧症, 肝では静脈閉塞性肝疾患に起因した門脈圧亢進症が挙げられるが, これら臓器障害に至るメカニズムは明確ではない.

さらに最近では, 敗血症患者の中でも特に高齢者において集中治療後の死亡率が増加していることが懸念され, その死因は最初の高サイトカイン血症による炎症反応というよりは, むしろ免疫麻痺の時期に日和見による二次感染 (2nd attack) が原因ではないかと推察されている³⁾.

当教室ではこの敗血症から臓器障害・免疫麻痺に至る過程をPhase I ~ IIIに分け, 早期にsepsis-induced coagulopathy (SIC) の重症度評価基準を用いて診断し, バンドル治療による早期介入を行うことを心掛けている.

本稿では敗血症から臓器障害・免疫麻痺に至る病態について, 我々の知見も含めて概説する.

1. 病態

① Phase I : 敗血症から起こる NETosis と血管内血小板凝集

通常, 好中球は生体内に侵入してきた病原体を貪食し, 食胞内に閉じ込め, 活性酸素種を発生させることにより殺菌する. しかし病原体が過剰あるいは真菌のような大型の微生物と対峙する場合には貪食ではなく好中球の能動的な死により細胞核から細胞外へクロマチンを網目状に張り, そのクロマチンに好中球の顆粒内の酵素をDNAに留め, それ以上生体内を病原体に侵させないようにする機構 (neutrophil extracellular traps; NET) が誘導されることが分かってきた⁴⁾⁵⁾. このNETsは核内に存在するヒストンやDNA, 細胞質内のエラスターゼやミエロペルオキシダーゼ (MPO) といった抗菌蛋白で構成さ

れ, 細胞膜を崩壊させることにより細胞外に放出されるが, 本来NETsは生体にとって侵入した病原体を捕捉・処理する重要な自然免疫機構である. しかし, この好中球の過剰な死が逆に宿主側に傷害を及ぼすことが問題視されている. NETsの構成要素であるヒストンやエラスターゼは細胞内では生命維持, 生体防御に貢献する一方, 細胞外では逆に宿主の組織損傷を引き起こす二面性を持った蛋白であり, damage-associated molecular pattern (DAMP) の一種とされ, これら過剰なDAMPsが血管内皮細胞を傷害する⁴⁾.

一方, 血管内の血小板も好中球のNETs放出に重要な役割を果たしている. 血小板は微生物のToll様受容体 (TLR) のリガンドであるlipopolysaccharide (LPS) により, 血小板膜上のTLR4を介して活性化される⁶⁾. 活性化した血小板はP-selectinを発現し, 好中球のPSGL-1 (P-selectin glycoprotein ligand-1) に結合すると好中球はさらに活性化して細胞外にNETsを放出するようになる (図1)⁷⁾. 実際に血小板が枯渇したマウスではNETsの放出が減弱しており, 病原体の拡散と増殖を制御できなくなることが報告されている⁸⁾. このように血小板-好中球複合体の形成によって炎症は激しくさらに遷延化する.

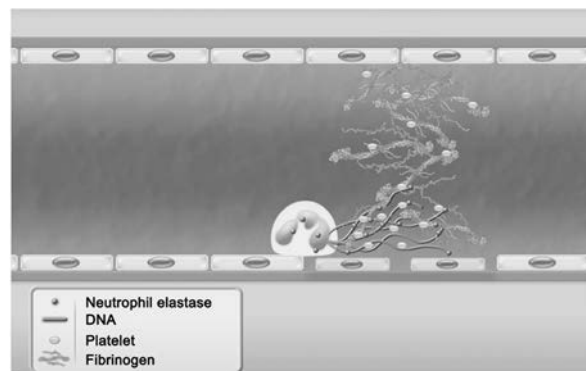


図1. NETs と血小板

NETsは局所で網状となり病原体を捉えるためマクロファージなどに貪食されやすく, またNETsそのものも殺菌効果を有する. 好中球が放出するNETsは血小板によってさらに助長される.

我々は免疫の正常なマウスにpathogen-associated molecular pattern (PAMP) であるLPSを腹腔内注射し、末梢血中の白血球数、血小板数およびMPO量を測定し、さらに肝類洞の病理組織像を観察した。LPS投与6時間後

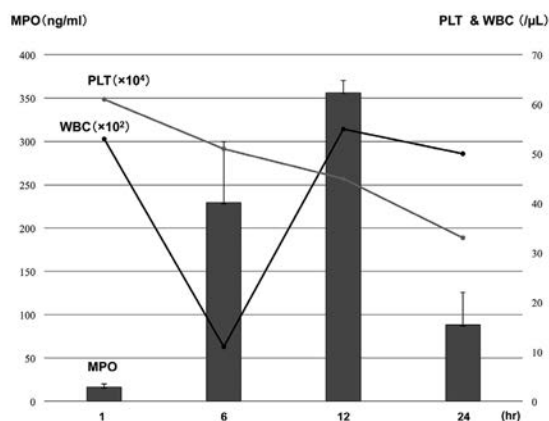


図2. マウス LPS 腹腔内投与後の末梢血中での白血球・血小板数および MPO 量の経時的変化。

注射 6 時間後には白血球・血小板数の減少と MPO の上昇が認められる。

MPO (ミエロペルオキシダーゼ), WBC (白血球), PLT (血小板), LPS (リポ多糖)

【外科】77 卷 11 号より引用

には白血球の急激な減少およびMPOの上昇が認められ(図2), この現象は肺および肝にNETsが誘導されることにより, 末梢血中の白血球数が急激に減少し, その後全身に待機していた好中球が動員されたため再び白血球数が一過性に上昇するものと考えられた. 前述したように血管内では, 血小板-好中球複合体により血小板が凝集するため血小板数の減少がみられるが, さらに血管内皮細胞の傷害(剥離・脱落)により血管外へと血小板が逸脱し, 凝集するため血小板の低下が持続するものと考えられる.

これらの現象を臓器で確認するためマウスを経時的に屠殺し肝類洞組織を観察した. LPS投与1時間後のMPO免疫染色では球形の好中球がみられるが, 6時間後には類洞内に帯状に染色され, これは好中球のNETs放出によりMPOが細胞外に放出された像を反映しているものと考えられた(図3A, B). またSE-1染色にて類洞内皮細胞を染色するとLPS投与1時間後の染色では類洞内皮細胞に一致して染色されるものの, 12時間後には染色はまだら様となり類洞内皮細胞の傷害(剥離・脱落)が惹起されていることが確認された(図3C, D).

② Phase II : 血管外血小板凝集

マウスの実験でもみられたようにLPS投与によって惹起されたNETs放出によって血管内皮細胞は傷害され,

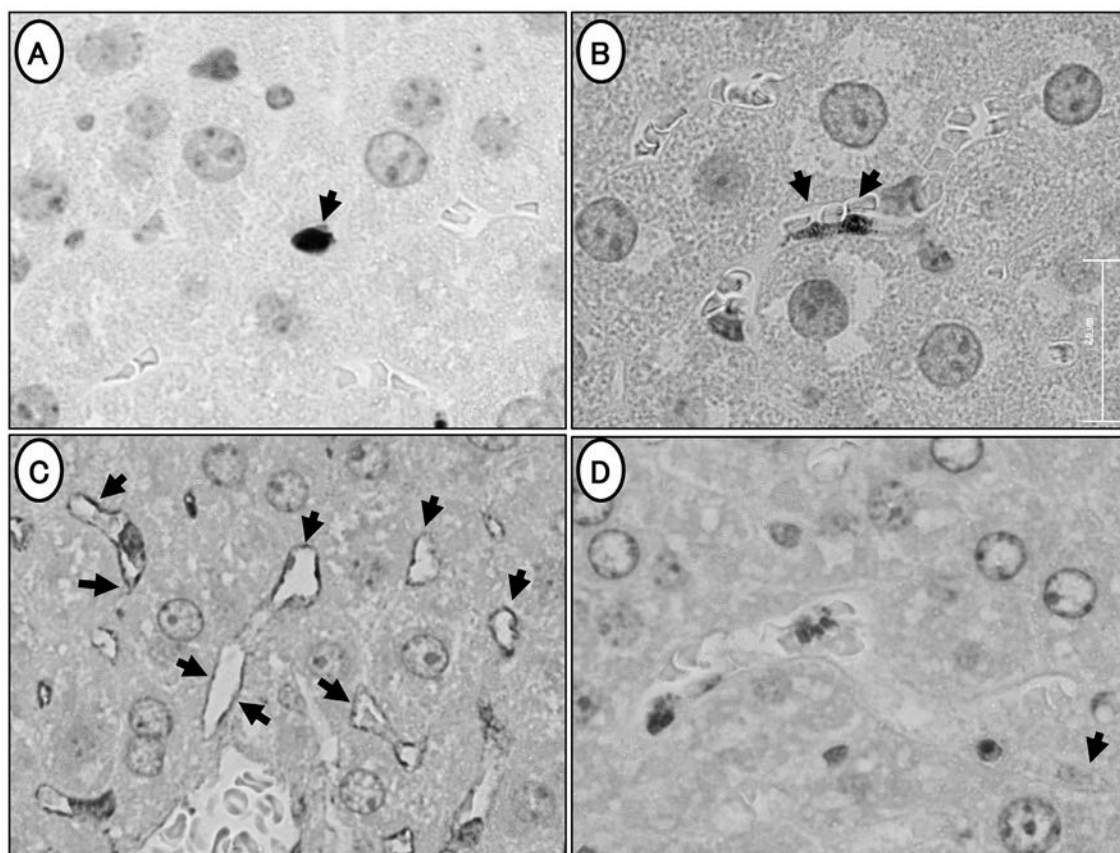


図3. マウス LPS 腹腔内投与モデルの肝組織像

A, LPS 投与 1 時間後の MPO 免疫染色像. 好中球が球形に染色される. B, LPS 投与 6 時間後の MPO 免疫染色像. 好中球は肝類洞内に帯状に染色される. C, LPS 投与 1 時間後の SE-1 免疫染色像. 類洞内皮細胞が染色されている. D, LPS 投与 12 時間後の SE-1 免疫染色像. 類洞内皮細胞がまだら様に染色され, 内皮細胞の傷害(剥離・脱落)が疑われる.

MPO (ミエロペルオキシダーゼ), LPS (リポ多糖), SE (Hepatic Sinusoidal Endothelial Cells) -1

剥離・脱落し、血小板が血管外（肝臓ではDisse腔、肺では肺胞壁）に漏出し凝集する。

実際に肝移植後に敗血症を来した患者での肝生検標本を使用し、抗ヒトCD42b抗体を用いた血小板免疫染色を行うと、類洞内には微小血栓は認められず、類洞外のDisse腔内に多数の血小板の存在が認められる（図4A）。また肝切除後にARDSを合併し、DICの診断で治療を受けていた患者の肺組織でも、細小血管内には微小血栓がなく、また血管外の肺胞壁に一致して血小板の存在が認められる（図4B）。

この血管外での血小板凝集による凝集塊が肝臓では類洞—肝細胞間の物質交換不全を誘発し、肺ではI型呼吸不全（ガス交換不全）を引き起こしているのではないかと考えられる。

③ Phase III：臓器障害・免疫麻痺状態

これまで敗血症による臓器障害はDIC、つまり全身の細小血管内で微小血栓が多発することによる微小循環障害によって起こるとされてきた。しかし、前述したようにARDSにDICを合併した患者の肺組織では、実際に細小血管内には微小血栓は観察されなかったことなどから、臓器障害が必ずしもDICによる微小血栓で起こっているのではないと考えられる。では臓器障害はどのような機序で起こるのであろうか。

著者らは、肝臓においては物質交換不全によって惹起された肝障害に加え、Disse腔内での血管外血小板凝集から放出されるトロンボキサンA2 (TXA2) やセロトニン (5HT) によって誘発された肝中心静脈収縮に起因する門脈圧亢進症によって肝障害が助長されるのではないかと考えている。また血小板由来の過剰なプラスミノゲン活性化抑制因子 (PAI-1) やトランスフォーミング増殖因子 (TGF- β) による肝線維化とプラスミン活性抑制が相まって重篤な再生不全を伴う肝不全へと進展していくのではないかと考えている。

肺でも同様に血管外血小板凝集によって分泌されるTXA2や5HT, PAI-1やTGF- β によって肺高血圧症と肺線維症へと進展し、さらにARDS/ALI (Acute Lung Injury：急性肺障害) へと進展する（図5）。

さらに著者らはこのPhase IIIの臓器障害の時期には血管外血小板凝集によって血中に逸脱したTGF- β や血管内皮細胞増殖因子 (VEGF-A) などの免疫抑制性サイトカインに加え、活性化血小板の膜表面から放出された可溶性CD40リガンド (s-CD40L) や血小板の α 顆粒由来のトロンボスポンジン (TSP) によって免疫麻痺の状態が誘導

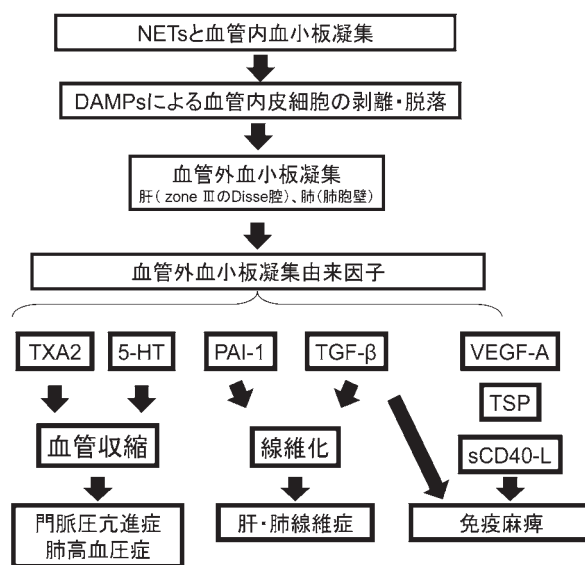


図5. 敗血症から臓器障害・免疫麻痺に至るメカニズム。

NETs: neutrophil extracellular traps, DAMPs: damage-associated molecular patterns, TXA2: トロンボキサン A2, 5-HT: セロトニン, PAI-1: プラスミノゲン活性化抑制因子 1, TGF- β : トランスフォーミング増殖因子 β , VEGF-A: 血管内皮細胞増殖因子 A, TSP: トロンボスポンジン, sCD40L: 可溶性 CD40 リガンド

【外科】 77 卷 11 号より引用

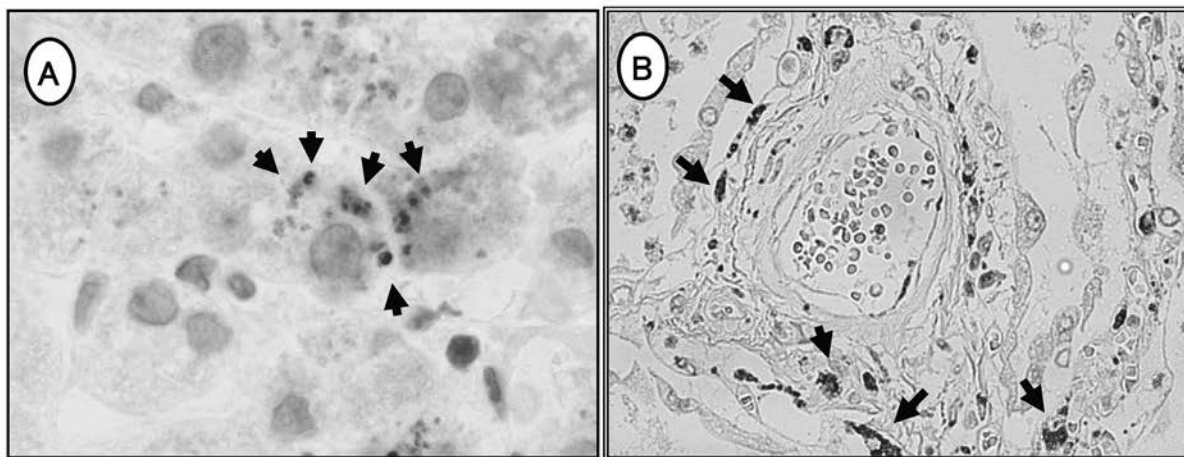


図4. 血管外血小板の免疫染色像

A, 肝での血小板免疫染色 (CD42b). 類洞内には微小血栓は認められず、類洞外のDisse腔に血小板の存在を認める。B, 肺での血小板免疫染色 (CD42b). 細小血管内には微小血栓がなく、肺胞壁に一致して血小板の存在が認められる。

【外科】 77 卷 11 号より引用

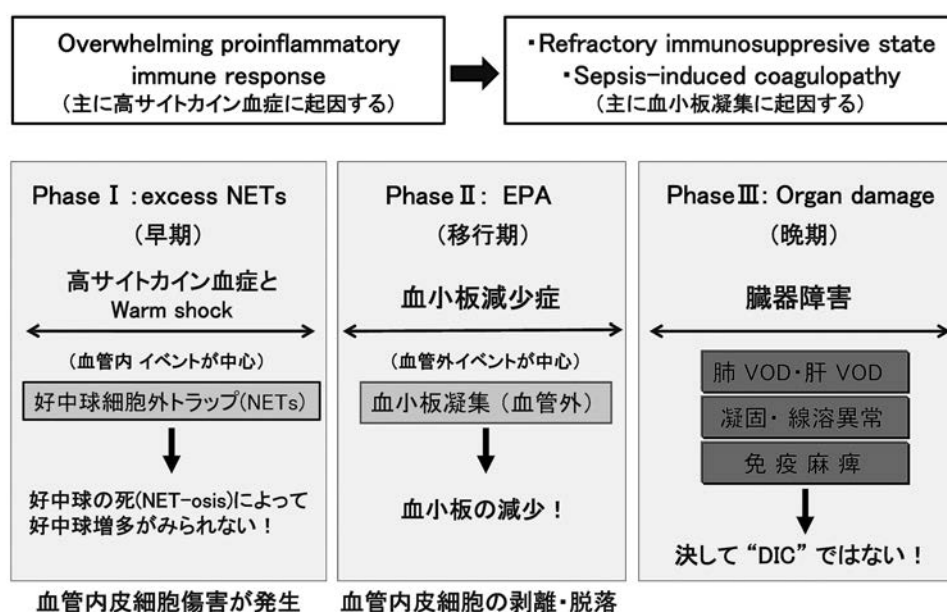


図6. 敗血症から臓器障害・免疫麻痺に至る3段階.

Phase I :NETsと血管内血小板凝集. NETsによって好中球数が減少する. さらにNETs由来のDAMPsにより血管内皮細胞が傷害される. Phase II :血管外血小板凝集. 血管内皮細胞が傷害され, 剥離・脱落し, 血管外へと血小板が漏出する. その後, 血管外(肝ではDisse腔, 肺では肺胞壁)にて血小板が凝集する. そのため血小板数の低下が持続する. Phase III :臓器障害・免疫麻痺. 血管外血小板凝集由来のTXA₂,5-HTにより血管が収縮し, 門脈圧亢進症・肺高血圧症が, PAI-1,TGF- β により線維化が亢進し, 臓器障害を来す. さらにはTGF- β やVEGF-Aなどの免疫抑制性サイトカインに加え, 活性化血小板の膜表面から放出された可溶性CD40リガンドや血小板の α 顆粒由来のTSPによって免疫麻痺が起こる. 細小血管内には微小血栓は認められず, 必ずしもDICとはいえない. EPA (extravasated platelet aggregation, 血管外血小板凝集)

スコア	WBC数	血小板数	FDP(μ g/mL)
1点	WBC>12000	—	25< FDP
2点	4000< WBC<12000 48時間以内に30%以上の減少	8万< 血小板数<12万 48時間以内に30%以上の減少	10< FDP<25 FDPの低値が異常!
3点	WBC < 4000 48時間以内に50%以上の減少	血小板数 < 8万 48時間以内に50%以上の減少	—

表1. FDP: Fibrinogen/Fibrin degradation product (フィブリノゲン/フィブリン分解産物)

6点以上の敗血症性凝固・線溶異常(SIC)の時は, 肺障害や肝障害などの重要臓器障害に進展していく可能性が高いので, 感染症の治療に加えて, 臓器障害対策を早急に講ずる必要がある。

されているのではないかと考えている⁹⁾¹¹⁾. このような免疫麻痺状態に加え, 再度日和見感染が発生した場合には, 病態はさらに複雑化し, その治療は極めて困難なものになることは想像できよう.

従って, 敗血症の治療基本は過剰なNETs放出の抑制, 血小板凝集抑制, 血管内皮細胞の保護を中心とした先制医療であり, Phase II, IIIに進展しないように早期に診断し, 治療を開始することが重要であると考えている(図6).

2. 早期診断

Sepsis-induced coagulopathy (SIC) の重症度評価基準(案)(表1)の提案

近年, 炎症と凝固のクロストークが注目され, 救急領域ではこれをSIRS関連凝固異常(SIRS-associated coagulopathy;

SAC)と呼称し提唱している²⁾. 急性期DIC診断基準はこのSAC診断をターゲットとしており, DICの早期診断・治療を目標として作製された¹²⁾. しかし, SACは敗血症のみならず, 多発外傷, 広範囲熱傷, 重症肺炎などの病態がDICへ進展していく前病態の概念であり, 敗血症に特化したものではない. 敗血症性DICの本態は凝固能の亢進に加え, 血小板凝集や血管内皮の機能傷害により, 血中PAI-1が上昇して, 線溶が抑制あるいは亢進していない状態である. つまり, 血管内皮細胞の剥離・脱落に起因する血管外血小板凝集により過剰なPAI-1が放出され, 線溶状態を抑制し, 組織傷害を引き起こしていると考えられる(凝固・線溶系と血小板のクロストーク).

故に敗血症では炎症反応が持続しているにも関わらず白血球が正常化することが異常であり, また線溶系が抑制されているためにFDPが正常あるいは低値であることがむしろ病態の重篤化を反映しているのではないかと考えられる. また急性期DIC診断基準でも取り上げられているように血小板数の絶対値に加えて血小板数の減少率が極めて重要な指標と成り得る. どの施設でも簡便に測定可能なこれらの指標を用いてSICの重症度評価基準を作製した.

これらのことから治療の際にはトロンビン-アンチトロンビン複合体(TAT)とプラスミン- α 2プラスミンインヒビター複合体(PIC)を測定し, 凝固・線溶系の活性を常にモニタリングしながら治療を行うことが重要であると考えている.

前述したように敗血症の治療は早期介入によるバンドル治療が重要である。そのため、Phase IIに移行する前の先制医療導入の基準として新たにSICの重症度評価基準を作製し、早期治療介入の判断材料としている。

おわりに

これまで敗血症から臓器障害に至る病態は、全身の血管内での著しい凝固活性化による微小血栓形成の結果、微小循環障害により発生すると考えられてきた。しかし、実際の病理組織像では細小血管内には血栓は認められず、血栓による循環障害を示唆する所見が認められないことから、新たな病態の可能性について筆者らの知見も加えて述べた。近年、NETsなどを中心に敗血症の病態が解明されつつあり、その病態に即した治療が望まれる。筆者らの提唱するPhase Iでの早期介入により敗血症による死亡率の減少が期待される。

謝 辞

本総説執筆にあたり御指導を賜りました金沢大学大学院医薬保健研究域医学系 がん局所制御学 太田哲生教授に深謝いたします。また本研究において様々な方面から協力頂きました消化器・腫瘍・再生外科学教室員一同に感謝申し上げます。最後に、今回の執筆の機会を与えて下さいました金沢大学十全医学会編集委員長 井関尚一教授、ならびに関係方々に厚く御礼申し上げます。

参 考 文 献

- 1) Levi M, Toh CH, Thachil J et al: Guidelines for the diagnosis and management of disseminated intravascular coagulation. British Committee for Standards in Haematology. Br J Haematol 145: 24-33, 2009.
- 2) Ogura H, Gando S, Iba T et al: SIRS-associated coagulopathy and organ dysfunction in critically ill patients with thrombocytopenia. Shock 28: 411-417, 2007.
- 3) Leentjens J, Kox M, van der Hoeven JG et al: Immunotherapy for the adjunctive treatment of sepsis: from immunosuppression to immunostimulation. Time for a paradigm change?. Am J Respir Crit Care Med 15:1287-1293, 2013.
- 4) Brinkmann V, Reichard U, Goosmann C et al: Neutrophil extracellular traps kill bacteria. Science 303: 1532-1535, 2004.
- 5) Branzk N, Lubojemska A, Hardison SE et al. Neutrophils sense microbe size and selectively release neutrophil extracellular traps in response to large pathogens. Nat Immunol 15: 1017-1025, 2014
- 6) Clark SR, Ma AC, Tavener SA, et al. Platelet TLR4 activates neutrophil extracellular traps to ensnare bacteria in septic blood. Nat Med 13: 463-469. 2007.
- 7) Sreeramkumar V, Adrover JM, Ballesteros I, et al. Neutrophils scan for activated platelets to initiate inflammation. Science 346: 1234-1238. 2014
- 8) McDonald B, Urrutia R, Yipp BG, et al. Intravascular neutrophil extracellular traps capture bacteria from the bloodstream during sepsis. Cell Host Microbe 12: 324-333 2012.
- 9) Terme M, Tartour E, Taieb J. VEGFA/VEGFR2-targeted therapies prevent the VEGFA-induced proliferation of regulatory T cells in cancer. Oncoimmunology 2: e25156, 2013.
- 10) Schlom J, Jochems C, Gulley JL et al. The role of soluble CD40L in immunosuppression. Oncoimmunology 2: e22546, 2013.
- 11) Miller TW, Kaur S, Ivins-O'Keefe K, Roberts DD. Thrombospondin-1 is a CD47-dependent endogenous inhibitor of hydrogen sulfide signaling in T cell activation. Matrix Biol.32: 316-324, 2013.
- 12) Gando S, Saitoh D, Ogura H, et al. Disseminated intravascular coagulation (DIC) diagnosed based on the Japanese Association for Acute Medicine criteria is a dependent continuum to overt DIC in patients with sepsis. Crit Care Med 36:145-150, 2008.