

【研究紹介】

細胞浸潤学分野と歯科口腔外科学講座

Division of Cancer Invasion and Department of Oral & Maxillofacial Surgery

金沢大学大学院医学系研究科がん医科学専攻細胞浸潤学分野
(歯科口腔外科)

川 尻 秀 一

はじめに

私の所属する金沢大学歯科口腔外科学講座は大学院の分野名が細胞浸潤学分野である。先代の山本悦秀名誉教授が1988年に金沢大学に赴任し、口腔癌の浸潤・転移を教室の研究のメインテーマにしたことから、講座名が細胞浸潤学となっている。以来25年間、当講座では癌細胞の浸潤と転移に関する研究に力を注いできた。そこでまずは「口腔扁平上皮癌の浸潤に関する研究」について紹介する。

同時に当講座では歯科口腔外科的な研究も多く行われている。これまでは口腔感染症や顎関節・顎変形症など日常の臨床に関連した研究を中心に行ってきた。最近では歯や歯髄の再生に関する研究に重点を置き研究を進めている。そこで、本稿では歯科口腔外科における「歯髄再生に関する研究」についても紹介させていただく。

1. 口腔扁平上皮癌の浸潤に関する研究

口腔癌はほとんどが扁平上皮癌であり、現在の5年生存率は約70%である。しかしながら、一口に口腔扁平上皮癌といってもその性格は実に様々で、良性腫瘍と変わらないような大人しい癌もあれば、悪性極まりない癌もある。癌を治療する際には、その癌の性格をよく理解し、治療計画を立てる必要がある。そこで、これまで様々な予後予測因子が検討されてきた。中でも浸潤像の観察は口腔癌の予後を予測する因子として重要である。

口腔扁平上皮癌の浸潤像について山本悦秀名誉教授は癌細胞と宿主との境界部の浸潤形態を5つのパターンに分類し浸潤様式として発表した(表)¹⁾。またその中でも最も高悪性の浸潤様式4D型癌は5年生存率が25~40%で特に予後が悪いことが知られている。

われわれは癌細胞の浸潤機序を明らかにするため、患者さんから採取した臨床の組織を免疫組織化学的に精査

する研究と、われわれの開発した浸潤モデルを使用した実験的研究を行っている。また臨床的に問題となる高浸潤性、高悪性口腔癌の治療成績向上のため様々な試みも行っている。

1) 口腔扁平上皮癌の浸潤機序の解明

癌細胞が周囲組織に浸潤していく過程では様々な変化が観察されている。われわれは細胞浸潤の各ステップを、①細胞増殖、②細胞間接着、③細胞運動、④基質分解酵素の亢進、⑤間質の変化に分けてそれぞれ検索している。

①細胞増殖では、関連する癌抑制遺伝子p53と増殖細胞核抗原(PCNA)が、高浸潤で予後不良症例においてPCNA陽性細胞率および変異型p53の陽性細胞率が高率になっていた。しかしながら、細胞のアポトーシスに関連するp21, bcl-2, baxについては浸潤とは関連は見いだせず、癌細胞増殖は浸潤とは直接関連しないが、間接的に影響を及ぼしていることが示唆された。

②癌細胞間の接着に関してはDesmoglein I, E-cadherin, β -cateninを検索した。その結果、予後不良の症例で、細胞間接着分子の発現が消失傾向にあった。特に高悪性の浸潤様式4D型症例では、ほとんどその発現を認めず、上皮間葉移行(EMT)を示唆する結果であった。Integrinに関してはIntegrin β 1が腫瘍胞巣周囲での発現低下を認め、予後や浸潤様式と相関する結果であった。

③細胞運動能は、自己分泌型運動因子(AMF)と肝細胞増殖因子(HGF)、そのレセプターであるGP78を検索している。HGFはScatter Factorとも言われ傍分泌型の運動因子である。口腔扁平上皮癌では、これらの発現がいずれも高く浸潤とは密接な関係を認めた。また、浸潤モデルを用いた研究から浸潤様式4D型では、極めて高い運動能を有することが証明されている。

④基質分解酵素では、間質を破壊する重要な酵素であるマトリックスメタロプロテナーゼ(MMP)およびウロキナーゼ型プラスミノゲンアクチベータ(uPA)について発現を検討した。その結果、浸潤との関連を認めたのはMMP-2, MT1-MMP, uPA, uPAレセプターであった。また高悪性癌ほど間質を破壊する酵素が活発に働いていることが証明された。

⑤間質には癌の浸潤に伴い様々な変化が観察される。はじめのバリアーが癌胞巣の周囲の基底膜である。基底膜の状態と予後との関連について検討した結果、高悪性癌で基底膜の広範囲な消失を認めている。また、癌周囲の血管やリンパ管の密度の検討では、浸潤様式4D型に

表. 口腔扁平上皮癌の浸潤様式分類

1型:	境界線が明瞭である
2型:	境界線にやや乱れがある
3型:	境界線は不明瞭で大小の腫瘍胞巣が散在
4C型:	境界線は不明瞭で小さな腫瘍胞巣が索状に浸潤(索状型)
4D型:	境界線は不明瞭で腫瘍は胞巣をつくらず細胞単位で浸潤性に浸潤(び浸型)

山本の浸潤様式分類の日本語訳. 文献1より

においては、血管密度が低く、低酸素誘導因子 (HIF-1 α) が高くなっていて、血管内皮細胞増殖因子 (VEGF) 発現も高く、血管新生は旺盛であると思われた。

最近われわれが着目しているのが、間質の線維芽細胞である。臨床組織をアザン染色して間質のコラーゲン量を定量した結果では、浸潤様式4D型癌において著しく間質コラーゲン量が多いことが分かっている。また、高度浸潤癌の間質には α SMA陽性の線維芽細胞が含まれていることと、 α SMA陽性の線維芽細胞を認めた症例の予後が悪いことが示唆された。このことから、高度浸潤癌における癌細胞周囲の間質線維芽細胞は浸潤をサポートするCancer associate fibroblast (CAF) であることが示唆された。すなわち、浸潤様式4D型癌は癌細胞自身の強力な浸潤能とCAFによる浸潤促進作用により成り立っているものと考えられた^{2,3)}。

2) 口腔癌の治療戦略

口腔癌の治療成績の向上には予後の悪い浸潤様式4D型癌の克服が必須である。われわれは4D型癌が局所再発とリンパ節転移率が高いことに着目し、癌細胞を播種する治療での操作を排除することにつとめた。臨床では通常、診断の確定のため生検が行われる。この生検操作が細胞播種につながるものと考え、生検を行わないこととした。4D型癌は肉眼的には腫瘤硬結型で、触診では非常に固い。臨床的に高度浸潤癌を疑う症例では、生検を行わないで、手術で切除後に迅速病理診断を行った。現在、生検を行わない症例では統計学的にも局所再発率が低くなることが示唆されている。われわれは今後もこの方針で高度浸潤癌の治療を行って行きたいと考えている。

上述したように、浸潤様式4D型癌では間質の線維芽細胞の量が多くしかも浸潤を促進されている。そこで、線維芽細胞増殖抑制剤 (トラニラスト) を用いて間質の線維芽細胞を抑えて浸潤を抑制できないかを、実験モデルを用いて検討している。その結果、癌細胞自身を抗癌剤 (シスプラチン) で攻撃するとともに、トラニラストを併用することで癌に対する効果が著しく向上することが認められている。

また浸潤様式4D型癌ではVEGFの発現が高く、血管新生が非常に旺盛である。そこで抗VEGFの分子標的治療薬を用いた基礎研究を行っている。現在、良好な結果が認められているので、浸潤モデルを用いた基礎研究を進行中である。今後さらに口腔癌の治療成績の向上を目指し、臨床と研究を重ねて行く所存である。

2. 歯髄再生に関する研究

う蝕 (虫歯) が歯髄 (歯の神経) の一部にでも及ぶと歯髄壊死が徐々に全体に広がってしまう。現在の歯科の臨床ではこれを阻止する有効な治療法がないため、感染していない部位の歯髄が正常であっても、その歯の歯髄全部を除去する以外に治療法はない。いわゆる歯の神経を取ってしまう治療である。歯髄組織は健康な歯質を維持する機能をもつため、歯髄組織の除去後は歯質が劣化し、う蝕の危険性が高まり、抜歯に至るケースも多く見受けられる。高齢社会において、歯を長持ちさせることは全身の健康維持にもつながるため、歯髄組織の再生を検討している。

以前から当講座の中村博幸准教授は歯の歯髄幹細胞が細胞外マトリックス分解酵素のMMP-3を高発現していることを見出していた⁴⁾。そこでさらに、イヌを用いて一部性不可逆性歯髄炎モデルを作製し、MMP-3処理の効果を検討したところ、対照と比較して術後14日目においてもMMP-3処理した歯髄組織は壊死することなく組織再生が誘導され (図)、血管、神経、細胞外マトリックスも正常に再生されていた。また、MMP-3処理により術後3日からマクロファージの浸潤が抑制され、歯髄組織中の炎症性サイトカインIL-6の発現が減少していた。よって、MMP-3はこれまでにない新しい歯髄炎の治療薬として有望であることを証明している⁵⁾。またこの方法は、細胞移植を必要としない歯髄組織再生処置であるため、治療の技術や安全性、コストにおいても有用で実用化の期待が大きい。現在すでに市販薬のなかでMMP-3の発現を誘導する薬を見つけており、この主成分を安定化して徐放するカプセルを開発するための研究が進行している。これにより、虫歯になっても歯の神経を取らなくて良い治療の確立を目指している。

参 考 文 献

- 1) Yamamoto E, Kohama G, et al. Mode of invasion, bleomycin sensitivity, and clinical course in squamous cell carcinoma of the oral cavity. *Cancer* 51: 2175-2180, 1983.
- 2) 山本悦秀, 川尻秀一, 他. 浸潤様式4D型口腔扁平上皮癌の生物学的性状—4C型からの移行のない独立した浸潤形態—. *日本口腔腫瘍学会誌* 21: 131-169, 2009.
- 3) Kawashiri S, Tanaka A, et al. Significance of stromal desmoplasia and myofibroblast appearance at invasive front in squamous cell carcinoma of the oral cavity. *Head Neck* 31: 1346-1353, 2009.
- 4) Zheng L, Nakamura H, et al. Matrix metalloproteinase-3 accelerates wound healing following dental pulp injury. *Am J Pathol*, 175: 1905-1914, 2009.
- 5) Eba H, Nakamura H, et al. The anti-inflammatory effects of matrix metalloproteinase-3 on irreversible pulpitis of mature erupted teeth. *PLoS one* 7, e52523 2012.

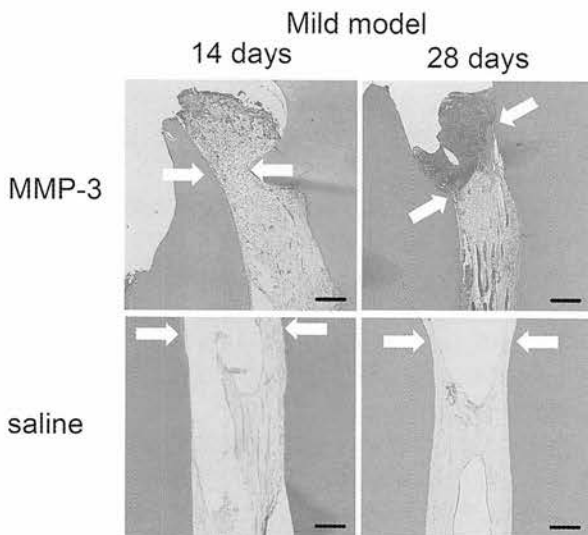


図. MMP-3による不可逆性歯髄炎の治療
MMP-3処理により14日目において歯髄組織再生を認めた