

## 自発気胸の手術治験例

金沢大学医学部第一外科教室(主任 卜部美代志教授)

宮 島 孚 足 島 巖 宮 崎 誠 示  
宮 永 盛 郎 菊 地 誠

(昭和34年11月26日受付)

(本論文の要旨は第96回北陸外科集談会において報告した)

明らかに自然気胸と判断し得る症例に関して Mc-Dowell (1856) がはじめて報告して以来、自然気胸に関する数多くの研究発表がみられるようになった。〔Biach (1880), Kjaergaard (1932), Leach (1945), Myerson (1948), Myers (1954), Shefts (1954) 等〕。その治療方法に関しても、従来は専ら内科的保存的療法のみが行われていたが、近年、閉鎖循環式麻酔の普及発達とともに、積極的に自然気胸の病巣を剔除する報告がみられるようになった〔Robert (1937), Glaget (1949), Dugan (1951) 等〕。

私どもは最近、老年の自然気胸の手術治験例を経験したので、この一例を報告するとともに、本邦における報告症例 493 例について統計的観察を試み併せて報告する。

症例：石○健○郎 64歳 男子 建築業

主訴：呼吸困難

既往歴：29歳の時、Weil 氏病に罹患し、59歳の時、両側肺結核を指摘される。

家族歴：両親共に胃癌で死亡。

現病歴：昭和29年4月、誘因なく、突然、呼吸困難を訴え、X線撮影で左自然気胸と診断されたが、1カ月間の安静で軽快した。その後、特別の治療を行うことなく職務に従事していたが、昭和32年8月、再び、呼吸困難を訴え、この際も安静のみで約2週間で軽快した。昭和32年12月11日夜、謡曲練習中に突然、呼吸困難を訴え、直ちに某医に鎮静剤並びに強心剤の注射を受け、就床した。翌日、X線撮影し、左自然気胸を指摘され、間歇的に注射器にて脱気を試みたが、今回は1カ月経過しても軽快せず、呼吸困難は却つて増強し、昭和33年2月11日のX線写真では(第1図)、左鎖骨下から肺尖にかけて胸壁との癒着を認めるが、左肺下葉は完全に萎縮した像を示していた。4月上

旬、某医院に入院して気胸器にて1日1回の脱気を試みたが、効果認められず、入院1週間にて退院し、自宅で療養を続けていた。その間、発熱、盗汗、胸痛は全然認められなかった。6月10日当科に入院した。

入院時所見：体重 41kg (第3回目の発病後、体重約 7kg 減少) で顔瘦著明、栄養不良、皮膚やや乾燥、呼吸数1分間18、脈搏数1分間78、緊張良好且つ整、Cyanosis なく、左胸廓やや膨隆し、打診上、左胸部は鼓音を呈し、右胸部は第V肋骨の高さで胸骨右縁から右乳線まで濁音を呈す。聴診上、左鎖骨下の呼吸音は非常に弱く、それ以下では呼吸音の聴取は全く出来ず、心尖音は、胸骨正中線上最下端にて聴取され、心音純、X線写真では心臓右縁は右鎖骨中線の近くにあり、右方に高度に牽引されている。左肺は肺尖部に2~3の索状癒着を思わせる像があり、鎖骨部に、鳩卵大の透亮像が認められ、それらと肺門部との間には帯状の連絡がある。中肺野、下肺野には肺紋理は認められず、肺門側に虚脱肺の陰影が認められる。右肺には鎖骨下から肺尖部にかけて豌豆大の数個の空洞を思わず透亮像があり、上肺野には大豆大の石灰化像が2~3個認められる。血圧 120~88mmHg。

血液所見：血色素量 78% (Sahli)、赤血球数 430万、白血球数 6600、中性好球65%、Eosin 好球2%、大単核球3%、リンパ球 30%、全血比重 1060、血漿比重 1031、血漿蛋白 9g/dl、Hematocrit 44%、赤血球沈降速度1時間値 23mm、2時間値 50mm、中間値 31.25mm、尿尿中に異常を認めない。

喀痰の細菌学的検査：喀痰中から Gram 陰性桿菌、Gram 陽性双球菌、Gram 陽性連鎖球菌が認められたが、結核菌は塗抹、培養ともに検出されない。これらの菌の抵抗性は Penicillin 10 $\mu$ 、Dihydrostreptomycin 100mcg、Sulfathiazole 250mcg。が認められ、

A Case Report of Operatively Treated Spontaneous Pneumothorax. Makoto Miyazima, Iwao Hikishima, Seiji Miyazaki, Morio Miyanaga and Makoto Kikuchi, Department of Surgery (Director : Prof. M. Urabe), School of Medicine, University of Kanazawa.

また Chloromycetin にも比較的抵抗性が認められた。

#### 治療経過

この患者は、64歳という高年齢と、栄養状態悪く羸瘦著明なため、最初の治療方針として、侵襲の少ない方法を試みた。

#### I. 胸腔内間歇的脱気

入院時の胸腔内圧は、 $+8\sim 6\text{cmH}_2\text{O}$  で、陽圧を示し、 $2250\text{cc}$  の脱気により  $-5\sim -3\text{cmH}_2\text{O}$  の陰圧となつた。患者は脱気後2～3時間は気分爽快、呼吸安楽を感じるが、脱気後3～4時間経つと、再び呼吸困難を訴える。2日間、気胸器による間歇的脱気を行つたが、著効認められず。なお入院前に既に某医により、この方法を行い無効であつたので、入院後3日目から持続吸引法を試みた。

#### II. 胸腔内持続吸引法

水流 Pump を利用し、初め  $10\sim 15\text{cmH}_2\text{O}$  の水柱圧で持続吸引を行つた。腰椎穿刺針をへ字型に曲げ、胸壁固定に便ならしめた。持続吸引開始当時は、7～8時間の持続吸引に耐え得て、患者は気分爽快を訴え、X線透視にて左肺は、下葉が中等度に膨張してきたのを認めた。しかし、一週間経つと、胸壁の針刺入部位の疼痛を訴え、持続吸引の可能時間も漸次短縮され、10日目には2～3時間の使用に漸く耐え得る程度となつた。その頃から胸壁内に淡黄色透明の滲出液を認めるようになり、6月21日より7月9日迄に穿刺8回(計  $1010\text{cc}$  排液)施行した。胸腔内滲出液の Vouillon 培養試験で Gram 陰性桿菌を検出し、この菌は Achromycin に対して感受性があることが判明したので、経口的投与により膿胸の発生を予防した。

持続吸引の使用時間も次第に短くなり、且つ左肺の膨張も中等度で、胸壁までに3横指の間隔が認められ、この方法の効果に対して、期待を持たなくなつた。そこで左肺下葉が健全なため、左下葉を選択的に膨張させて、胸壁との癒着を計ろうと試みた。

#### III. 選択的左下肺加圧法

この方法は、左肺の下葉に Métras の Catheter を選択的に挿入し、これを通して選択的に下葉のみに加圧する方法である。(第2図)初め、Catheter の先端に Cuff を付けて挿入したが、Catheter を気管支の末端まで挿入すると、その必要がないことがわかつた。予め左胸腔内には穿刺針を挿入して胸腔内圧を持続吸引しておいてから、Métras の Catheter を通して加圧すると、左下葉は、胸壁まで約1.5横指の間隔を残す程度までに膨張するが、それ以上の膨張は困難であつた。しかも、横隔膜との距離が、3横指もあるので、横隔膜を挙上することを試みた。

#### IV. 横隔膜神経捻除術

8月8日左横隔膜神経捻除術を施行して、左横隔膜を挙上した。術後1週間を経て、再三、選択的加圧を試みたが、胸壁との距離がなお1横指認められた。

#### V. 胸廓成形術

8月30日、血液色素量は68% (Sahli)、赤血球数386万、白血球数5200、血漿蛋白量  $6.8\text{g/dl}$ 、全血比重1049、血漿比重1024、血圧  $92\sim 60\text{mmHg}$ 。入院時に比べて一般状態の低下が認められたので術前総量  $1800\text{cc}$  の輸血を行うことにより、血液色素量90% (Sahli)、赤血球数463万、白血球数6500、血漿蛋白量  $7.0\text{g/dl}$ 、血圧  $140\sim 88\text{mmHg}$  と好転してきた。呼吸機能検査では、右肺活量  $1780\text{cc}$ 、呼吸気  $400\text{cc}$ 、吸気予備量  $930\text{cc}$ 、呼気予備量  $350\text{cc}$  で、右肺鎖骨下に空洞様陰影を認めるが、右肺の機能が充分なるため、9月17日、左胸廓成形術(I～IV肋骨切除)を施行し、肺尖剥離術を併せ行つた後、注射器で胸腔内空気を吸引し、胸腔内圧を測定すると、陰圧の状態になり、約  $1000\text{cc}$  の脱気で、抵抗を感じた。術後は引続き  $-6\sim -8\text{cmH}_2\text{O}$  の陰圧を保持し、空気漏孔部が閉鎖されたことが判明した。術後13日目から約3週間、胸腔内滲出液の貯溜を認めたが、左下葉も次第に膨張し、下肺側面及び後面は胸壁との癒着が認められ(第3図)。左肺前面のみが遊離の状態になつていた。

患者は術後56日目、入院以来5カ月目に自然気胸治療の状態で退院した。

#### 考按並びに総括

自然気胸に関して、私どもが集め得た本邦症例493例について、主訴、原疾患分類、年齢別、性別、患側分類、治療法、転帰等について、それぞれ統計的観察を行つた。

##### 1) 主訴 (第1表)

呼吸困難を訴えたものが最も多く493例中195例、次いで胸痛170例、咳嗽81例、発熱40例、呼吸促迫34例、Cyanosis 24例、心悸亢進23例、胸内苦悶23例、背痛22例の順になつていて、私どもの例も呼吸困難を主訴としていた。

##### 2) 原疾患分類 (第2表)

自然気胸493例中特発性自然気胸は104例であり、その過半数は30歳以下の若年者に認められた。症候性自然気胸中肺結核に続発したものが110例で最も多く、次いで、肺炎55例、肋膜炎30例、Bulla & Bleb 18例、気管支炎13例、膿胸10例の順になつていて。私共の例では、肺結核の既往歴はあるが、結核菌の検索を数回行うも、塗沫、培養ともに陰性であり、胸部X

第1表 自然気胸の主訴の分類

主 訴	例 数
呼吸困難	195
呼吸促進	34
心悸亢進	23
気管狭窄感	1
嘔 声	2
喘 鳴	1
Cyanosis	24
顔面蒼白	3
不整脈	1
胸 痛	170
胸部圧迫感	13
胸部絞扼感	2
胸部牽引感	1
胸部雑音感	1
胸部不快感	5
胸内苦悶	23
咳 嗽	81
喀 痰	18
背 痛	22
肩 凝	4
腹部膨満感	6
腹 痛	20
嘔 気	1
嘔 吐	8
噯 気	2
全身倦怠	9
発熱	40
シビレ感	6
全身衰弱	6
頭痛	5
痙攣	2
食欲不振	3
失神	1
虚脱感	3
冷汗	14
悪 感	5
無 症 状	15
症 状 不 明	113

線写真上の陰影は肺結核によるものか、Bulla 或いは Bleb によるものか 判然と決定出来兼ねる。いずれにしても60歳以上の者に自然気胸の認められるのは比較稀である。

3) 年齢別, 性別, 患側分類 (第3表)

記録より分類し得た症例は457例で, 男女比は各年齢層とも男子に多く約3.3倍である。患側左右別の比はほぼ同数である。なお, 両側に認められたものも少数あつた (17/457例)。

#### 4) 治療法 (第4表)

自然気胸493例の治療法を大別すると, 安静のみで軽快したもの93例, 間歇的脱気によつて治癒したもの124例, 持続的脱気法を用いたもの22例, 気腹術1例, 横隔膜神経捻除術2例, 胸腔内に癒着剤を注入したもの7例, 胸腔鏡による癒着焼灼1例, 気管支造影剤によるもの2例である。開胸術によつて積極的に病巣を剔除する報告は, 1954年川崎等の報告以来増加し, 現在までに肺縫縮術6例, 肺剝皮術4例, 肺部分或いは区域切除術12例, 肺葉切除術2例, 肺剝出術1例の計25例がみられる。私どもが行つたように自然気胸に対して, 胸廓成形術を施行した報告はみ当たらないが, 私共の症例においても, 一般状態が良好であれば, 当然, 開胸術を施行し得たであろうが, 老年並びに羸瘦著明で, 栄養状態低下している状況においては, 胸廓成形術によつて, 病巣部を圧迫閉鎖することが, この患者に対して外科的に採り得る最大限の侵襲と考えられた。

#### 5) 転帰 (第5表)

自然気胸457例中治癒並びに軽快は275例, 未治及び経過中のもの14例, 死亡70例で, 死亡率は15%である。

### 結 論

64歳男子, 栄養状態不良で, 内科的保存的療法の無効であつた自然気胸に対して胸廓成形術を施行することによつて, 治癒せしめた症例を報告し, 併せて自然気胸の本邦報告例493例について, 統計的観察を行つた。

終りに臨み, 御指導, 御校閲をいただいた卜部美代志教授に感謝の意を表します。

### 主要参考文献

- 1) Biach, A. : Wien. Med. Wschr., 30, 37, 60, 142, 168, 406, 431 (1880).
- 2) Briggs, J. N., Walters, R. W. & Byron, F. X. : Dis. chest., 24, 564 (1953).
- 3) Dugan, D. J. & Samson, P. C. : J. Thorac. Surg. 20, 729 (1951).
- 4) Galliard, L. : Arch. general. Med. 7 series, 21, 275 (1888).
- 5) Glaget, O. T. : Dis. chest., 15, 669 (1949).
- 6) 平田梅治 : 治療誌, 9, 238 (1939).
- 7)

第2表 自然気胸の原疾患分類

年 齢 原 疾 患	0~10	11~20	21~30	31~40	41~50	51~60	61~70	71以上	不明	計
	特 発 性	4	13	49	20	7	4	2	0	5
肺 結 核	13	14	34	21	6	7	0	0	15	110
肺 炎	38	4	7	0	0	1	0	0	5	55
胸 膜 炎	5	2	8	5	6	1	1	0	2	30
Bulla, Ble	0	1	3	3	2	1	1	0	7	18
気 管 支 炎	8	0	1	0	3	0	0	0	1	13
膿 胸	6	2	2	0	0	0	0	0	0	10
気 管 支 喘 息	2	0	2	0	1	1	0	1	2	9
感 冒	2	1	4	1	0	0	0	0	0	8
肺壊疽・肺膿瘍	1	0	1	0	1	3	0	0	0	6
百 日 咳	6	0	0	0	0	0	0	0	0	6
肺 Distoma	0	2	2	1	0	0	0	0	1	6
肺 気 腫	0	0	0	0	0	0	2	1	2	5
肺 線 維 症	0	0	0	1	0	1	1	1	0	4
珪 肺 症	0	0	0	2	0	1	0	0	0	3
麻 疹	1	0	0	0	0	0	0	0	1	2
Diphtherie	1	0	0	0	0	0	0	0	0	1
そ の 他	0	6	11	3	1	7	4	0	2	34
不 明	10	3	26	8	7	3	3	0	9	69
合 計	97	48	150	65	34	30	14	3	52	493

第3表 自然気胸の年齢別、性別、患側の分類

年 齢	例 数	性 別			患 側			
		男	女	不明	左	右	両	不明
0~2	45	30	12	3	16	18	0	11
3~5	24	12	11	1	5	13	1	5
6~10	20	12	8	0	4	13	0	3
11~20	49	36	13	0	19	24	2	4
21~30	137	107	29	1	59	56	6	16
31~40	64	56	8	0	33	21	1	9
41~50	34	27	7	0	12	14	3	5
51~60	23	19	4	0	9	10	1	3
61~70	13	11	2	0	6	3	1	3
71以上	2	1	1	0	1	1	0	0
不 明	46	11	0	35	17	13	2	14
合 計	457	322	95	40	181	186	17	73

第4表 自発気胸の治療法

安 静 (单独)		93	
間 歇 的 脱 気		124	
持続的 脱 気	注 射 針	13	
	Nelaton	9	
氣 腹 術		1	
横 隔 神 經 捻 除 術		2	
癒 着 剤 使 用	高 張 ブ ド ウ 糖	3	
	滅 菌 Gelatine	2	
	自 家 血 液 注 入	1	
	他 家 血 液 注 入	1	
胸 腔 鏡 に よ る 癒 着 焼 灼		1	
氣 管 造 影 剤 使 用		2	
開	縫 縮 術	6	
	肺 剝 皮 術	4	
胸	切 除	部 分, 区 域	12
		葉 切	2
		全 剔	1
そ の 他		3	
不 明		215	

第5表 自発気胸の転帰

	軽快	治癒	未治	経過中	死亡	不明
	21	254	5	9	70	98
総計	457					

袴田章二・吉本鎌一・積木繁郎・鈴木建彌・伊藤敬之・石川治：三重医学，1，173（1957）。

8) 池上達也・大橋啓吾：関西医大誌，8，366（1956）。

9) Kjaergaard, H. : Acta medica scandinav., 43, Supp. (1932).

10) Leach, J. E. : Arch. Int. Med., 76, 264 (1945).

11) Mc Dowell : (9) により引用。

12) 三上理一郎・本間日臣・石見善一・正木幹雄・山中晃：胸部外科，8，413（1955）。

13) Myers, J. A. : Dis. chest., 26, 420 (1954).

14) Myerson, R. M. : New Engl. J. Med., 238, 461 (1948).

15) Rapport, R. L., Thurlow, A. A. & Klassen, K. P. : Arch. Surg., 67, 266 (1953).

16) 林天祐：台湾医誌，36，69（1937）。

17) Roberts, J. E. H. : Proc. Roy. Soc. Med., 31, 129 (1937).

18) Shefts, L. M. : Dis. chest., 26, 273 (1954).

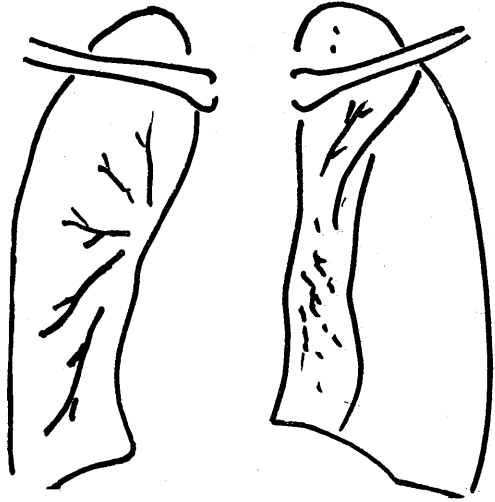
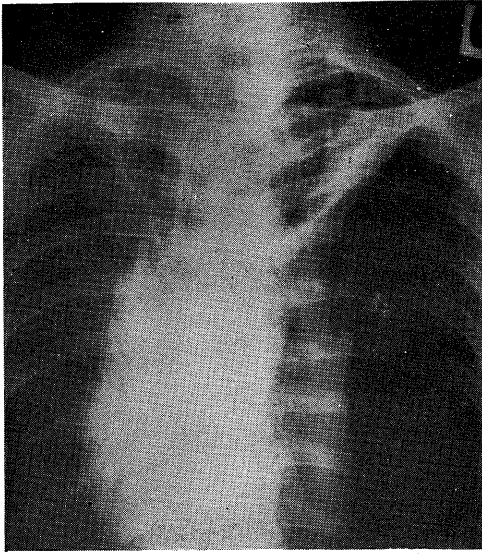
19) 柴田経一郎：実験医報，215号，1457（1932）。

20) 高島義範：広島医学，5，330（1952）。

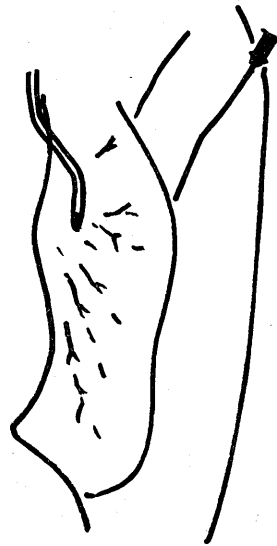
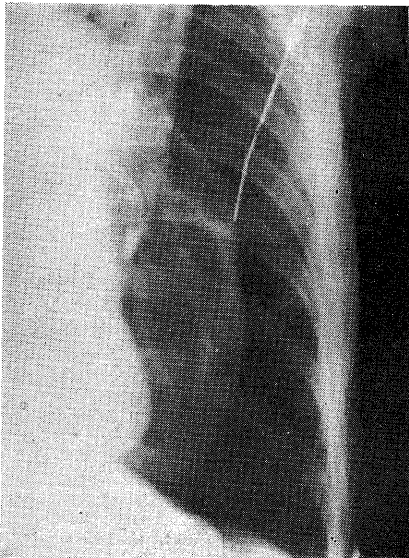
21) 川崎茂夫・祐源浩二：神戸医大紀要，5，1421（1954）。

Abstract

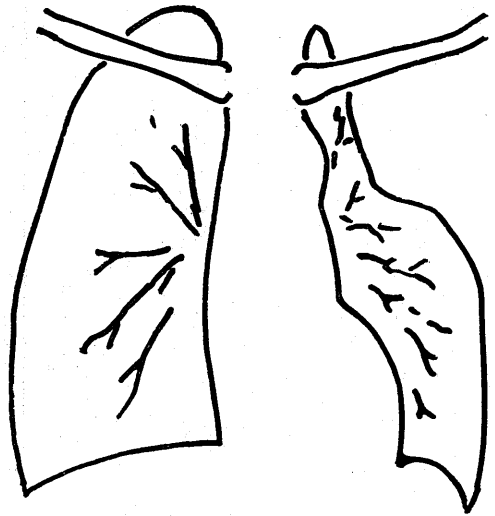
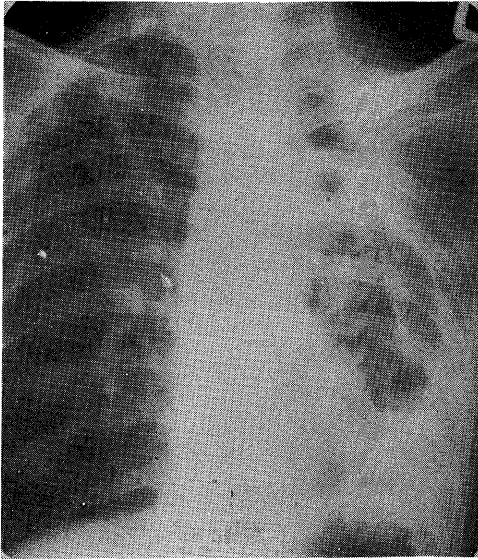
We experienced a case of spontaneous pneumothorax. The patient was a 64-year-old man, and in malnutrition, all the palliative procedures had no effects. We performed the thoracoplasty for him and obtained good results. In addition, we made the statistical investigations of 493 cases of spontaneous pneumothorax reported in Japan.



第1図 左胸部の自発気胸，左肺尖から鎖骨下にかけて癒着認められるが，それ以下の肺は完全に萎縮している．心臓は右方偏位を示す．左図は模式図．



第2図 選択的左肺加圧法．Métras の Catheter を左肺下葉気管支に挿入し，加圧するとともに，胸腔内に針を刺入して持続吸引を行う．



第3図 左第1～第4肋骨切除による胸廓形成術施行後のX線写真。