

シロスタゾールの投与により心拍数の増加と¹²³I-MIBG集積の改善を認めた洞性徐脈の一例

中野 顕,* 李 鍾大,* 清水 寛正*
大倉 清孝,* 堀越元三郎,* 上田 孝典*
土田 龍郎,** 伊藤 春海,** 米倉 義晴***

【背景】

シロスタゾールはフォスホジエステラーゼ阻害により抗血小板作用を示す薬剤であるが、近年、徐脈性不整脈に対する有効性が数多く報告され、注目されている。徐脈改善に関する作用機序に関しては、当初は、血管拡張作用による反射性の交感神経興奮が考えられていたが、単離心筋細胞においても心拍数増加作用を示すとの報告もあり、いまだ不明な点が多い。我々は、シロスタゾールの投与により心拍数の増加と¹²³I-MIBG集積の改善を認めた興味深い洞性徐脈の一例を経験したので報告する。

【症例】

43歳の男性。会社の健康診断で徐脈を指摘され、その精査のため来院した。家族歴及び既往歴に特記事項はなく、ごくまれに立ちくらみ様の症状がある以外は明かな症状はなかった。血圧は112/76で左右差はなく、脈拍は42/分で整であった。心・肺・腹部の理学所見に異常を認めず、甲状腺腫や浮腫はなかった。通常の血液生化学検査にも異常は認めず、甲状腺機能も正常範囲であった。初診時の心電図では、心拍数41/分の洞性徐脈で、左室高電位を認めた。薬理学的自律神経遮断による内因性固有心拍数は87/分で、予測値の93%であり正常範囲と考えられた。胸部X線写真に異常所見はなく(CTR=48%)、心臓超音波検査にても明らかな異常は指摘できなかった(LVDd:50mm、LVEF:71%)。ホルター心電図では24時間総心拍数が71160拍で最小心拍数は32/分であった。時間領域解析では、SDNN:237msec、SDANN:180msec、pNN50:37.5%で、周波数領域の解析では、HF成

分:1039.4ms2、LF成分:1618.1ms2、LF/HF:2.05であり、vagal tonusの亢進所見を認めた。安静¹²³I-MIBG心筋シンチでは、初期像のH/Mは1.67と低下しており、後期像のH/Mは1.89、洗い出しは-7.3%であり著明な洗い出しの遅延を認めた(Fig. 1)。以上の所見より、本症例における徐脈は、洞結節機能の異常ではなく、vagal tonusの異常な亢進に起因していると考えた。そこで、十分な説明と同意を得た上でシロスタゾール(200mg/day)の経口投与を開始した。明かな副作用なく経過し、投与3ヶ月後に薬効評価をおこなった。ホルター心電図では24時間総心拍数は85311拍に増加し、最小心拍数は39/分であった。時間領域解析では、SDNN:221msec、SDANN:201msecで、pNN50は24.2%に減少した。周波数領域の解析では、HF成分は882.8ms2に低下し、LF成分は957.1ms2となった。LF/HF(1.95)には著明な変化は認めなかった(Fig. 2)。安静¹²³I-MIBG心筋シンチでは、初期像のH/Mは2.15と改善し、後期像のH/Mは2.14で、洗い出しは17.5%と正常化した(Fig. 3、Fig. 4)。

【総括】

1: ¹²³I-MIBGの集積低下と洗い出し遅延を認めた洞性徐脈の一例を経験した。

2: 心拍変動解析ではvagal tonusの著明な亢進が観察された。

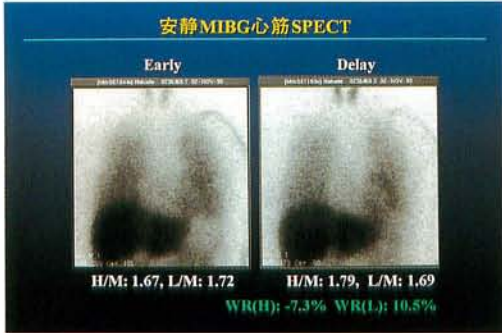
3: シロスタゾールの投与により心拍数の増加、vagal tonus亢進の軽減とともに¹²³I-MIBG集積と洗い出しは正常化し、心拍変動解析所見も改善した。

シロスタゾールの作用機序を考える上で興味深い症例と考えられた。

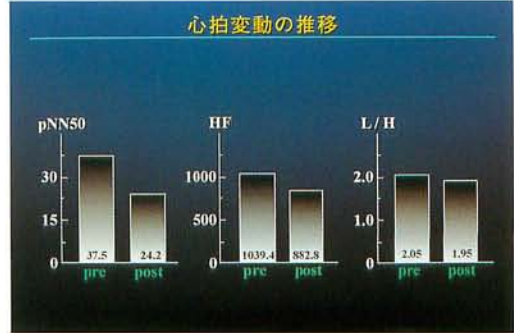
* 福井医科大学 第一内科

** 同 放射線科

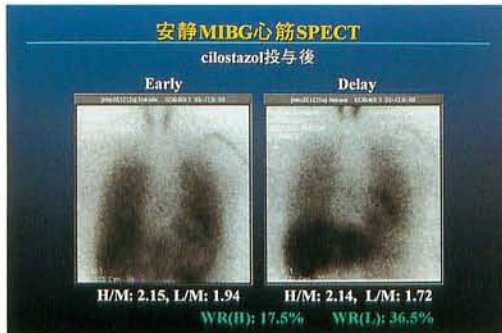*** 同 高エネルギー医学研究センター



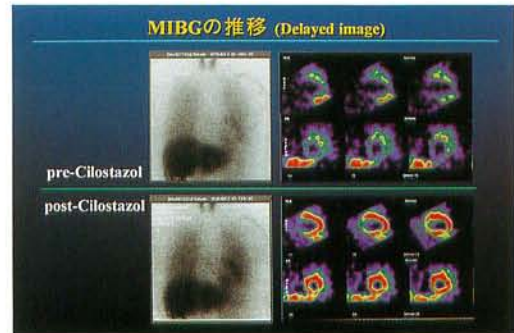
▲図1



▲図2



▲図3



▲図4