

# 心室細動後の<sup>123</sup>I-MIBG 集積低下と QT dispersion が経時的に改善した一症例

吉田 尚弘\*      能沢 孝\*      井川 晃彦\*      藤井 望\*  
水牧 功一\*      藤木 明\*      麻野井英次\*      井上 博\*  
清水 正司\*\*      瀬戸 光\*\*\*

<sup>123</sup>I-metaiodobenzylguanidine (MIBG) は左室交感神経機能を反映し、QT dispersion は左室の再分極過程の不均一性を反映する指標と言われています。今回我々は、心室細動後に MIBG の著明な集積低下と QT dispersion の増大をきたした症例を経験しましたのでご報告致します。

【症例】66歳，男性

【既往歴】高脂血症

【家族歴】特記事項なし

【現病歴】平成9年秋の検診で右上肺野の異常陰影を指摘され、呼吸器科で気管支鏡検査を施行。経気管支肺生検後、止血目的でエピネフリンを気管内散布したところ心室頻拍が出現。心室細動に移行したため、ただちに電氣的除細動を2回施行し、洞調律に回復後緊急入院となった。

【身体所見】意識レベル：Ⅱ-2、血圧：110/60mmHg、脈拍数：90拍/分、整、呼吸音：両肺にラ音聴取、心音：正常、心雑音なし、腹部：異常なし、四肢：浮腫なし。

【血算】WBC: 8100、RBC:  $534 \times 10^4$ 、Hb: 17.1、Hct: 48.7、Plt:  $24.2 \times 10^4$

【生化学】CRP: 0、TP: 7.4、Alb: 4.2、GOT: 55、GPT: 72、Alp: 153、LDH: 332、 $\gamma$ GTP: 60、T-Bil: 1.0、ChE: 6459、CPK: 96、Amy: 114、BS: 95、BUN: 11.9、Cre: 1.0、UA: 6.8、Na: 140、K: 2.7、Cl: 102

【血ガス分布】(room air) pH: 7.23、PO<sub>2</sub>: 55.3、PCO<sub>2</sub>: 48.1、HCO<sub>3</sub>: 20.0、BE<sub>-</sub>: -7.8、O<sub>2</sub> SAT: 82.8

【心エコー】左室拡張末期径：58、左室駆出分画：42%、左室：びまん性の軽度壁運動低下。

【胸部X線写真】初診時の写真(図1)では右上肺野に腫瘤状陰影が認められたが、入院時の写真(図2)では、さらに両肺野にうっ血像を認めた。

【心電図】初診時の心電図(図3)は洞調律で左室肥大以外の異常はなかった。急変時心室頻拍から心室細動に移行(図4)して電氣的除細動後洞調律に回復したが、洞性頻脈とV<sub>5,6</sub>誘導のST低

下を認めた(図5)。

【入院後経過】入院後人工呼吸器を装着して呼吸管理を行った。スワンガンツカテーテルによる血行動態(mmHg)は、肺動脈楔入圧が14~16、右肺動脈圧が36/14(23)、左房圧が(7)で、うっ血性心不全に対しては入院当日のみノルアドレナリンとドーパミンを使用した。その後全身状態は改善して、3日後には人工呼吸器を離脱できた。後日心臓カテーテル検査を施行して、左室造影と冠動脈造影所見は正常であることが確認され、肺癌(腺癌)に対して肺葉切除術が施行された。

【QT dispersion】入院後心電図を経時的に記録すると、急性期の心電図はQT間隔が著明に延長して、且つQT dispersionが増大していた。図6はQT間隔が最も長いV<sub>3</sub>誘導と、QT間隔が最も短いⅡ誘導を示し、Bazettの式を用いて心拍数で補正したQTc dispersionは発症1ヶ月後までは著明に増大していたが、その後は正常化した。

【RI検査】心室細動発症3週間後のMIBG(図7、上段)は前壁、側壁、下壁領域に著明な集積低下を認めたが、3ヶ月後のMIBG(図7、下段)ではこれらの領域の集積低下はかなり軽減していた。同時期に撮影されたtetrofosmin(図8)はほぼ正常な集積を認めた。

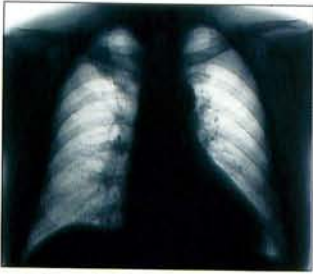MIBGの高度集積低下の機序として、心室細動から洞調律に回復するまで4、5分要しており、冠血流低下による心筋虚血から交感神経機能が障害されたものと考えられました。QTc dispersionが増大した機序として、急性心筋梗塞発症直後にはQT dispersionが増大することが知られており、今回の症例でも心筋虚血が関与した可能性があります。もう1つの機序として、前回の本研究会で心房細動の除細動直後にQT dispersionが増大することが報告されており、電氣的除細動によりQT dispersionが増大した可能性も考えられました。

以上、心室細動後にMIBGの著明な集積低下とQT dispersionの増大をきたした症例について報告いたしました。

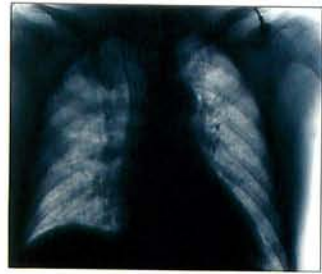
\* 富山医科薬科大学 第二内科

\*\* 同 放射線科

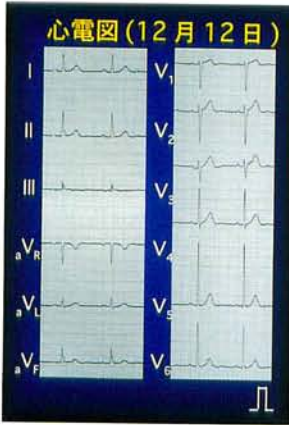
\*\*\* 糸魚川医療生協姫川病院 内科



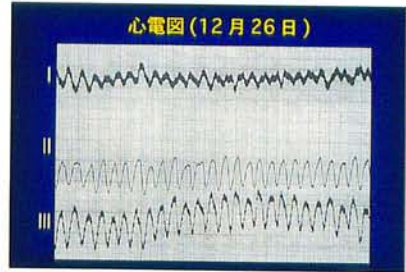
▲図1 初診時胸部X線写真



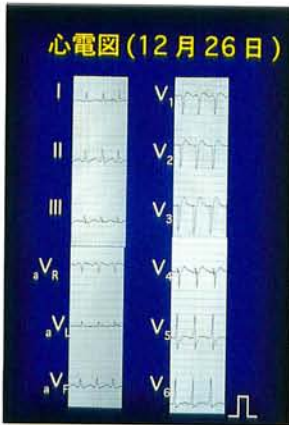
▲図2 入院時胸部X線写真



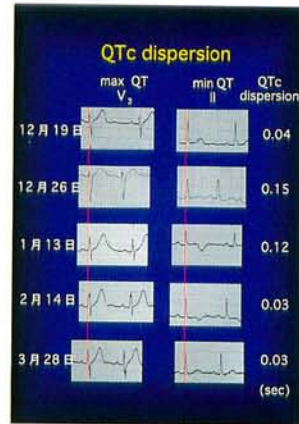
▲図3 初診時心電図



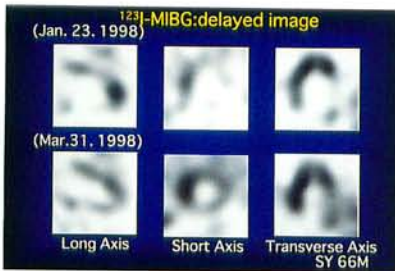
▲図4 心室細動



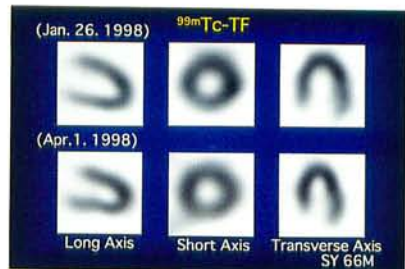
▲図5 入院時心電図



▲図6 QTc dispersion



▲図7 <sup>123</sup>I-MIBG 心筋シンチ



▲図8 <sup>99m</sup>Tc-tetrofosmin 心筋シンチ