

## 抗凝固療法下でも肺塞栓症を生じた 長期ペースメーカー植え込み症例の1例

新家 悦朗\* 酒井 成\* 炭谷 哲二\*  
奥田 洽爾\* 宮内 勉\*\* 平 栄\*\*

今回、我々はワルファリンカリウムを投与していたにもかかわらず両側性に肺塞栓を生じ呼吸困難を認めた症例を経験し、その後16例のペースメーカー植え込み症例に肺血流シンチグラフィを施行したので報告する。

### 【症例呈示】

82歳、男性、無職。

主訴：労作時呼吸困難。

既往歴：平成4年肺炎。

現病歴：昭和60年に急性心筋梗塞を発症し房室ブロックのためVVIペースメーカーを植え込まれた。平成6年頃より労作時呼吸困難を認めたが、胸痛はなかった。平成8年10月低酸素血症のため入院となった。これまでに明らかなショック症状はなかった。冠動脈危険因子は高脂血症、喫煙である。

入院時現症：脈拍は70/分・整で、血圧は112/80 mmHg、チアノーゼ、頸静脈怒張を認めず、心音ではIIPの亢進があり、汎収縮期雑音を聴取した。

入院時検査成績：LDH、Dダイマーの上昇を認め、トロンボテストは8%であった。血液ガス分析では $PO_2$ が68 mmHgと低下していた。

胸部X線写真：肺動脈が両側とも拡大し、右上肺野で透過性が亢進していた。

心エコー：左室短軸断層像(図1)で右室負荷のため左室の圧排変形を認め、ドップラー像で三尖弁逆流を認め右室-右房圧較差は42 mmHgと推定された。

肺血流シンチグラフィ(図2)：右上葉、左肺尖に欠損を認めた。下肢深部静脈血栓症の所見はなかった。

造影胸部CT(図3)：右上葉肺血管が枯枝状で肺血流の低下が示唆されたが、肺動脈に明らかな血栓像はなかった。

以上より肺塞栓症と診断した。抗凝固療法を行い、下肢深部静脈に血栓を認めなかったにもかかわらず肺塞栓症を生じたのは、ペースメーカーの植え込

みによると考え、以下の研究を行った。

当院で平成8年11月から平成9年1月までにペースメーカー植え込み症例(16例)に肺血流シンチグラフィを施行した。表1に患者背景、結果を示す。呈示したのはNo.1の症例である。平均年齢は78歳、男性2例、女性14例で、ペースメーカー植え込みから肺血流シンチグラフィ施行までの期間は平均9年5カ月であった。16例中9例(56%)に肺塞栓を認め、全例左側からリードが挿入されていた。9例中3例に抗凝固療法あるいは抗血小板療法が行われていた。また、自覚症状を認めたのは症例呈示をした1例のみであった。

### 【考察】

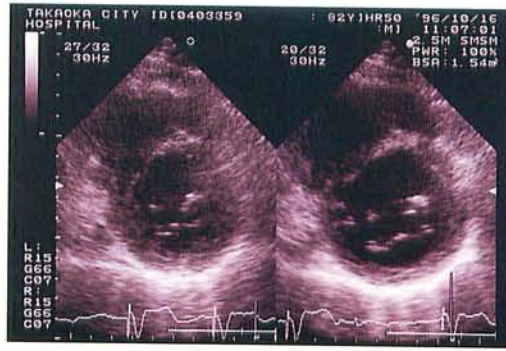
本邦におけるペースメーカー植え込み症例の肺塞栓合併頻度については、松浦らは37%、松村らは63%と報告しており、本研究では56%であった。しかし、臨床症状を認めたのは1例(6%)のみでほとんどが無症候性肺塞栓症であった。DDDペースメーカー植え込み症例で肺塞栓合併頻度が低いとの報告があるが、我々の研究ではDDDモード4例全てに肺塞栓を認めた。このことから、肺塞栓の原因が、右心系の循環時間の延長や右室駆出率の低下で生じた右室血栓によるとは考えにくかった。肺塞栓症全例で左側からリードが挿入されていたが、白川らはリード挿入血管の高度狭窄は右側に比べて左側で高頻度であったと報告しており、我々はリード挿入静脈の血栓により肺塞栓が生じたものと考えた。

### 【文献】

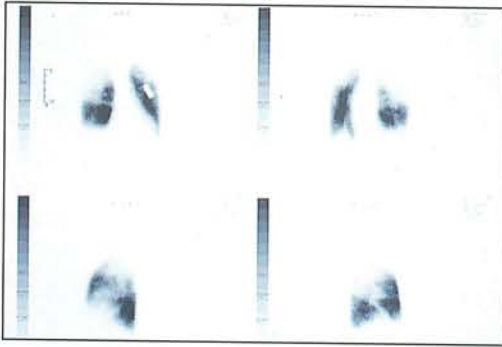
1. Matsuura Y, et al : Defect in lung perfusion and ventilation scanning of patients with permanent transvenous implantable pacemaker. HIJM 33 ; 11-16, 1984.
2. 松村憲太郎 他：ペースメーカー植え込み症例の肺塞栓症合併頻度と右心機能との関連。心臓ペーシング6 : 449-456, 1990.
3. 白川 尚哉 他：長期経静脈的ペーシングにおける静脈血栓症および無症候性肺塞栓症についての検討。心臓ペーシング8 : 556-562, 1992.

\* 高岡市民病院 内科

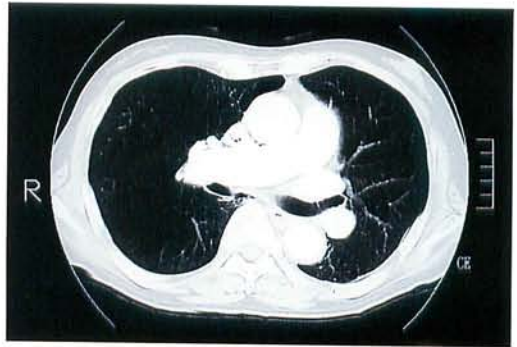
\*\* 同 放射線科



▲ 図 1



▲ 図 2



▲ 図 3

No.	age	sex	diagnosis	pacing mode	lead insertion	duration	pulmonary embolism	anti-coagulation	blood gas analysis
1	82	M	OMI	VVI	Lt. ex. j.	10yr. 10mo.	Lt. Rt.	(+)	PO <sub>2</sub> 68 CO <sub>2</sub> 32
2	82	F	AV block	VVI	Lt. bra. ceph.	15yr. 3mo.	Lt.	(-)	PO <sub>2</sub> 92 CO <sub>2</sub> 42
3	80	M	AV block DCM	DDD	Lt. subcla. Lt. bra. ceph.	9yr. 1mo.	Lt. Rt.	(+)	PO <sub>2</sub> 88 CO <sub>2</sub> 35
4	75	F	S. S. S	DDD	Lt. ex. j.	8yr. 5mo.	Lt. Rt.	(-)	PO <sub>2</sub> 87 CO <sub>2</sub> 41
5	82	F	AV block	VVI	Lt. subcla.	6yr. 6mo.	Lt. Rt.	(-)	
6	77	F	S. S. S	VVI	Lt. bra. ceph.	6yr. 4mo.	Rt.	(+)	PO <sub>2</sub> 90 CO <sub>2</sub> 36
7	75	F	S. S. S	VVI	Lt. bra. ceph.	6yr.	Lt.	(-)	PO <sub>2</sub> 92 CO <sub>2</sub> 42
8	76	F	S. S. S	DDD	Lt. subcla. Lt. bra. ceph.	1yr. 6mo.	Lt.	(-)	
9	65	F	HCM	DDD	Lt. subcla. Rt. subcla.	unknown	Lt.	(-)	PO <sub>2</sub> 77 CO <sub>2</sub> 39
10	69	F	S. S. S	VVI	Lt. ex. j. Rt. subcla.	19yr. 9mo.	(-)	(-)	
11	67	F	AV block	VVI	Lt. ex. j.	15yr. 9mo.	(-)	(-)	PO <sub>2</sub> 78 CO <sub>2</sub> 42
12	81	F	AV block	VVI	Rt. subcla.	13yr. 1mo.	(-)	(-)	PO <sub>2</sub> 97 CO <sub>2</sub> 36
13	71	F	S. S. S	VVI	Rt. ex. j.	12yr. 6mo.	(-)	(-)	
14	86	F	AV block	VVI	Rt. subcla.	10yr. 3mo.	(-)	(-)	PO <sub>2</sub> 83 CO <sub>2</sub> 39
15	90	F	AV block	VVI	Lt. bra. ceph.	5yr. 11mo.	(-)	(-)	
16	86	F	AV block	VVI	Lt. bra. ceph.	1mo.	(-)	(-)	

▲ 表 1