

# 急激な体重減少に伴い起立性低血圧と $^{123}\text{I}$ -MIBG の 高度集積低下がみられた 1 例

清川 裕明\*      吉澤 尚\*      余川 茂\*\*  
渡部 秀人\*      野島 浩司\*\*\*      杉原 政美\*\*\*

急激な体重減少に伴い起立性低血圧をきたし、 $^{123}\text{I}$ -MIBG の高度集積低下がみられた 1 例を経験したので報告する。

## 【症例】

21歳男性、職業は機械工である。小児期より肥満を認め、平成8年3月頃体重120 kg、肥満度62%であった。感冒様症状や嘔吐、下痢などの消化器症状はなく、特に減量希望はなく、スポーツもしていなかったが、食欲不振のため徐々に体重減少を認め同年6月下旬には91 kg になった。その頃から起立時眩暈、排尿時間の遅延、顔面の皮膚乾燥感を自覚するようになり、7月8日当科を受診した。外来にて消化管検査を行い、起立性低血圧として MAO 阻害薬(メチル酸アメジニウム)を投与していたが、さらに体重は75 kg に減少し、起立時の失神もみられるようになったため9月24日精査入院となった。

入院時身体所見：身長180 cm、体重76 kg、肥満度±0%、体温36.5℃、血圧126/78mmHg、脈拍72/分、整。胸腹部に異常なく、筋緊張、深部腱反射正常、運動、知覚障害はなかった。胸部X線は心胸郭比32%、心電図に異常なく、心エコー左上室駆出分画69%で、その他に異常はなかった。総コレステロールが112 mg/dl とやや低値であったが貧血はなく、肝腎機能に異常なく、75 g 経口糖負荷は正常型であった。甲状腺、副腎皮質ホルモンおよび血、尿中カテコールアミンも正常範囲内であった。各種消化管検査も異常なかった。頭部 CT, MRI, 脳波も異常なく、左右神経伝導速度も正常範囲内であった。入院時には泌尿器科的に異常はなく、発汗異常もなかった。

自律神経検査では、起立試験にて臥位132/74 mmHg の血圧が、起立後10数秒程度で75/32 mmHg に低下した(図1)。ホルター心電図では総心拍数は10.5万心拍で、時間領域解析の% RR 50 が低値で、副交感神経機能の低下が疑われた。スペクトル解析では全体的な周波数成分の減少がみられた(図2)。薬剤中止1週間後の Head-up tilt 60度試験では、15分にて収縮期血圧低下(50 mmHg)のため中止したが、心

拍数は55 bpm が最低であった。tilt 前の血中アドレナリンは0.04 ng/ml、ノルアドレナリン0.19 ng/ml、レニン活性0.2 ng/ml/h であったが、tilt 直後にそれぞれ0.18 ng/ml、0.51 ng/ml および3.7 ng/ml/h に上昇した。

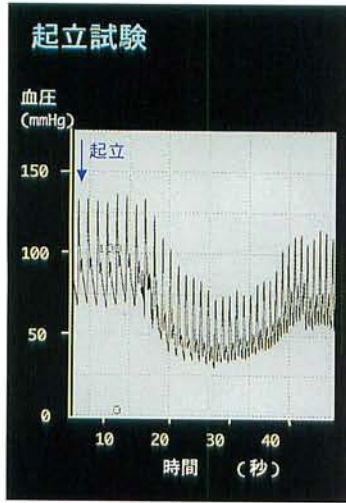
心臓核医学検査(図3)では、 $^{201}\text{Tl}$  および  $^{123}\text{I}$ -BMIPP ともに異常はみられないが、 $^{123}\text{I}$ -MIBG は初期、後期像ともに高度の集積低下がみられ、H/M 比は初期像2.23でクリアランスは37.5%と亢進していた(図4左)。tilt 試験より神経調節性失神と診断し、選択的交感神経  $\alpha_1$  受容体刺激薬(塩酸ミドドリン)を投与したが、tilt 20分にて血圧低下を認め、さらに  $\beta$  遮断薬を併用したところ35分にて血圧低下がみられなくなり外来通院とした。運動と食事指導のもとで、徐々に自覚症状の改善が見られた。2.5ヶ月後の  $^{123}\text{I}$ -MIBG では、H/M 比は初期像2.58で集積の改善がみられ、クリアランスも8.36%と改善していた(図4右)。

## 【考察】

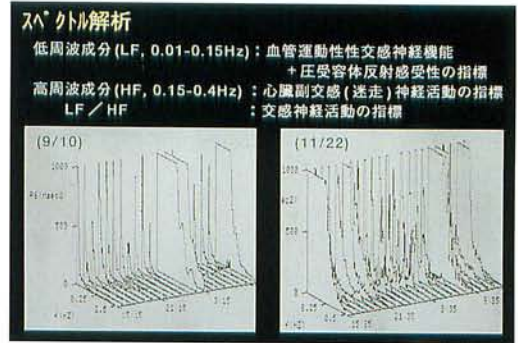
$^{123}\text{I}$ -MIBG の心筋への集積は、交感神経末端におけるノルエピネフリンと同様の取り込み、貯蔵および放出によるとされ、心筋梗塞や心筋症などとともに、Shy-Drager 症候群や純粋型自律神経失調症、また糖尿病性自律神経障害においても集積低下が報告されているが、他の起立性低血圧の病態での  $^{123}\text{I}$ -MIBG の集積に関しては明らかではない。本例は当初急激な体重減少による続発性の起立性低血圧と思われたが、広範な自律神経障害も合併しており、亜急性汎自律神経異常症(pandysautonomia)が疑われた。汎自律神経異常症は、急性または亜急性の全身性の広範かつ多彩な自律神経障害を主体とし、数ヶ月から数年の経過で完全または不完全に回復する疾患であるが、その  $^{123}\text{I}$ -MIBG の動態についての報告はなく興味深い症例と思われた。しかし、急激な体重減少自体による心行行動態および自律神経機能への影響については不明な点が多く、今後さらに検討が必要と考えられた。

\* 富山市立富山市民病院 内科

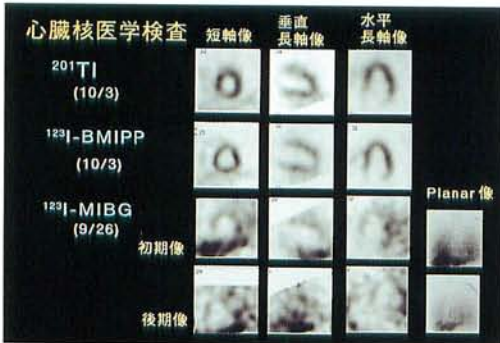\*\* 同 放射線科



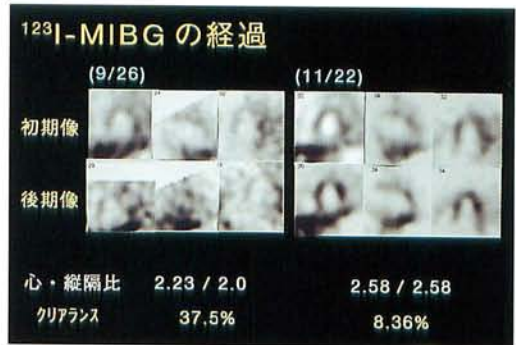
▲ 図 1



▲ 図 2



▲ 図 3



▲ 図 4