

糖負荷 FDG-PET 検査において心筋描出遅延が認められた 1 例

土田 龍郎,* 山本 和高,* 高橋 範雄,* 石井 靖*
杉本 勝也,** 定藤 規弘,** 米倉 義晴,** 中野 顯***
和田 嗣業,** 李 鍾大****

〔症例〕

65歳、男性

主 訴：心窩部不快感

現病歴：平成8年7月6日早朝、冷汗を伴う心窩部不快感出現。近医受診、心電図にてⅡ、Ⅲ、 aV_F にST上昇を認めたが、ニトロ錠舌下が著効。同日精査加療目的にて当院第一内科に入院となった。

既往歴：平成6年より高血圧、糖尿病にて加療。糖尿病は、経口血糖降下剤にてコントロール良好。

入院時検査成績：心筋梗塞を思わせるCPK等心筋逸脱酵素の上昇は認めず。血糖値は、空腹時において148mg/dlと高値であったが、HbA1Cは6.9%と軽度上昇を認めるのみであった。

心カテ検査 (Fig. 1)：右冠動脈#2に90%、左冠動脈回旋枝#11に75%の狭窄を認めたが、ミリスロール冠注にて消失し、冠攣縮によるものと考えられた。

空腹時・糖負荷 FDG-PET 検査(プロトコルを Fig. 2, 画像を Fig. 3 に示す)：NH₃-明らかな血流低下領域は指摘し得ず。FDG-空腹時、糖負荷時のいずれにおいても心筋に明らかな FDG の集積は見られなかった(糖負荷時においてインスリン値の有意な上昇は見られず)。

インスリン非依存型糖尿病におけるインスリン分泌の遅延によるものと考え、Fig. 4 に示すプロトコルにて検査を施行した。FDG 静注1時間後像では、心筋への FDG 集積は見られず、静注2時間後像にて不均一にかつわずかに FDG の心筋への集積が見られた。インスリン値は静注2時間後において上昇が見られたが、心筋に分布し得る FDG が血中にほとんど残っておらず、心筋の描出が充分になされなかったものと考えられた。インスリン分泌が有意に上昇するタイミングを知るために75gOGTTを施行したところ、経口投与3時間後においてイン

スリン値は37 μ U/mlと有意に上昇した。Fig. 5 に示すプロトコルで検査したところ、心筋全体に FDG の集積を認めた。

〔考察〕

FDG を用いた心筋 PET 検査は、空腹時においては虚血心筋の検出、糖負荷時においては心筋の viability 評価に優れているが、糖尿病患者においては、本症例のように糖負荷時に心筋に充分な FDG 集積が見られないことがある。これは、糖尿病患者においては、インスリンの分泌が正常人に比べて遅延し、インスリン反応性グルコーストランスポーター (GLUT 4) の細胞膜上への動員が遅れ、結果として心筋に FDG の集積するタイミングの遅れを招くのである。こういった問題を解決するために行われているのが、insulin clamp 法であるが、本法は血糖値を頻回にチェックしながら、インスリンとブドウ糖の投与を行うというかなり煩雑な方法である。また、近年ニコチン酸誘導体を用いて血中遊離脂肪酸濃度を低下させることにより、糖負荷 FDG 画像よりも良好な画像が得られるといった報告もあるが、わが国においてはこのような薬剤はまだ使用することができない。今回、我々が行った方法は、あくまでも定性的な画像しか得られないが、事前に75g OGTT を施行し、インスリン分泌のタイミングを知ることによって比較的簡便に、糖負荷時の画像を得ることができる。今後、同様の症例に対し、本法を施行し検討を加えたいと考える。

〔結語〕

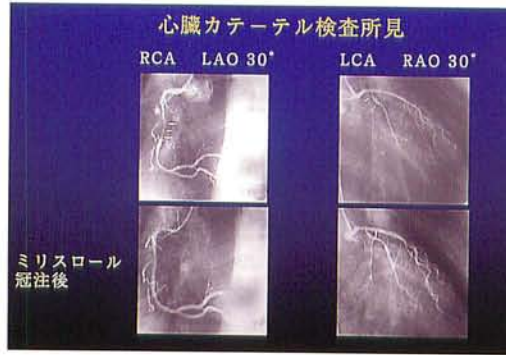
1. インスリン非依存性糖尿病の患者において、糖負荷 FDG-PET 検査を施行したところ、心筋描出の遅延を認めた。
2. 糖尿病患者において FDG-PET を施行する際は、事前に糖負荷時の血中インスリン濃度の推移を評価し、FDG の至適投与時期を決定することにより良好な画像を得ることが可能であると推察された。

* 福井医科大学 放射線科

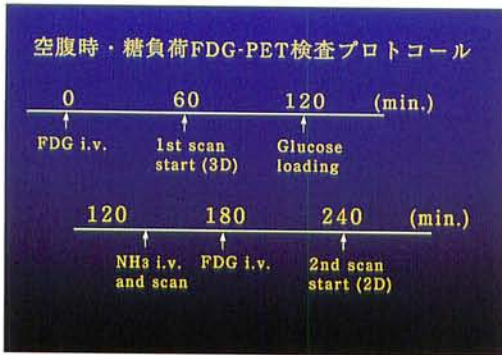
** 同 放射線部

*** 同 高エネルギー医学研究センター

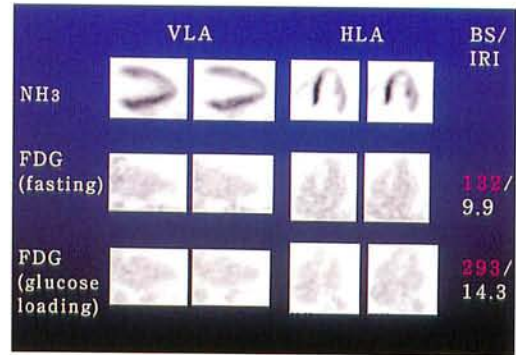
**** 同 第一内科



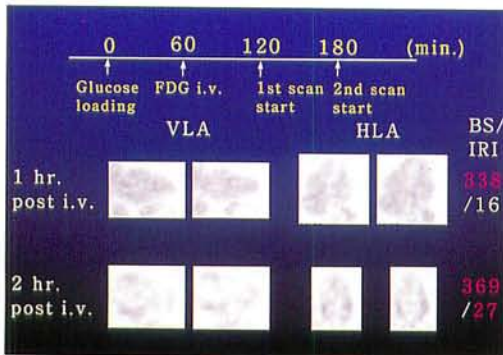
▲ Fig. 1



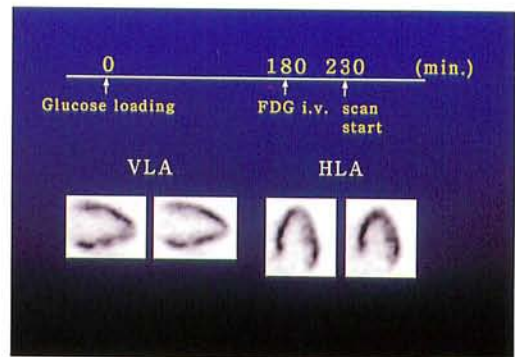
▲ Fig. 2



▲ Fig. 3



▲ Fig. 4



▲ Fig. 5