

⁶⁷Ga scintigraphy が診断に有用であった 左室内悪性リンパ腫の一例

新井 芳行*, 水野 清雄*, 大里 和雄*, 村上 達明*
小西 堅正*, 守内 郁夫*, 高橋 美文*

【はじめに】

悪性リンパ腫は、比較的心臓転移を来しやすい腫瘍であるが、生前に診断され、治療される症例は希である。今回我々は左室内腫瘍により発見され、治療が奏効した悪性リンパ腫の一例を経験したので報告する。

【症例提示】

49才、男性。1994年6月13日午後11時30分頃、左肩から左前胸部にかけての圧迫感を自覚したため、翌6月14日近医を受診し、心エコー図検査を施行され、左室内に異常エコー像が認められたため、精査目的に当院へ紹介。身長168cm、体重58kg、血圧126/70mmHg。脈拍72/分、整。胸部に胸骨左縁第三肋間に最強点を有する Levine II/VI の収縮期雑音を聴取。表在リンパ節の腫脹は認めなかった。採血上は特に異常は認めなかった。胸部レントゲン写真上 CTR 44.5% と心拡大を認めなかった。心電図上 V₁、V₂ 誘導で陰性 T 波を認めた(図1)。

図2左上に経胸壁心エコー図長軸像、右上に四腔像、左下に心尖部よりの左室長軸像、右下に経食道心エコー図を示す。左室内に突出する内部エコーが不均一で表面不整な腫瘍が認められた。また心室中隔、心房中隔のエコー輝度の異常も認められた。

図3上段に胸部 MRI T1 強調、矢状断層像を、下段に体軸断層像を示す。左室内腔の劣を占拠する表面粗造な腫瘍が認められた。胸部 CT 所見も同様であった。

図4左に Ga scintigram 全身像を、右に胸部拡大像を示す。左室内を中心に左心房、右心房に非常に強い ⁶⁷Ga の集積が認められた。また縦隔リンパ節にも集積が認められた。これより腫瘍は悪性リンパ腫であることが示唆された。

図5上に肺動脈造影による左室造影像を、下に冠動脈造影像を示す。左室造影上左室内に分葉上の腫瘍影が認められた。冠動脈からの腫瘍への栄養血管は認めなかった。

6月30日左心室切開にて腫瘍切除術を施行した。心房中隔、心室中隔にも腫瘍の浸潤が認められ、腫

瘍の完全切除は不可能と判断し、左室内腫瘍のみ切除。灰白色で乳頭状隆起を多数認める、7cm×5cm×4cm大、45gの柔らかい腫瘍であった(図6)。

腫瘍は組織学的には小型の類円形細胞より形成されており、Non-Hodgkin びまん性中細胞型の悪性リンパ腫であり、特殊染色の結果 B cell type と診断された(図7、倍率50倍、ヘマトキシリン-エオジン染色の病理組織標本)。

手術後2週間目の経胸壁心エコー図では、浸潤腫瘍による心室中隔の軽度肥厚を認める以外、特に異常は認められず、左室には異常エコーは認められなかった(図8)。

図9上段に手術後1カ月目、下段に CHOP 療法2クール後の ⁶⁷Ga scintigram を示す。CHOP 療法により心室中隔の ⁶⁷Ga の異常集積の減少が認められた。心房、縦隔リンパ節の ⁶⁷Ga の異常集積は軽度ながら残存していた。

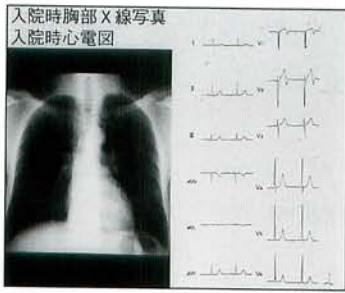
本症例は、現在 CHOP 療法4クール目であり、特に大きな合併症もなく治療経過観察中である。

【考按】

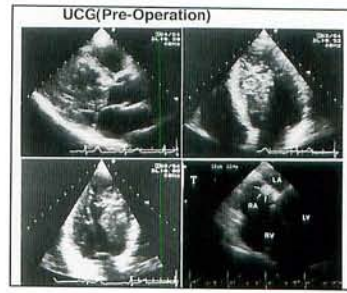
悪性リンパ腫は、比較的心臓転移を来しやすい腫瘍だが、生前に診断され、治療される症例は非常に希であり、ロバーツやローゼンベルグらによると、悪性リンパ腫の心臓転移の頻度は20~25%だが、生前診断される例は1%前後。また、外科的な切除施行例は、我々の調べた限りでは本症例は世界4例目であった。本症例は

- 1) 悪性リンパ腫が左室内に巨大な腫瘍を形成していた点
- 2) この腫瘍が、非侵襲的検査である心エコー図、⁶⁷Ga scintigram により正確に診断されていた点
- 3) 外科切除が施行可能であった点
- 4) ⁶⁷Ga scintigram により治療の効果の follow ができた点により貴重な症例と考え、報告した。

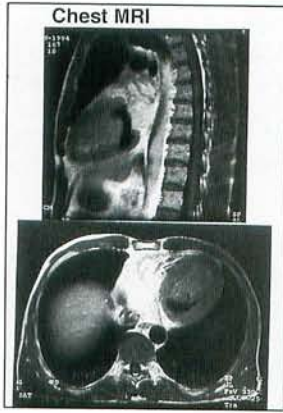
* 福井心臓血圧センター福井循環器病院 内科



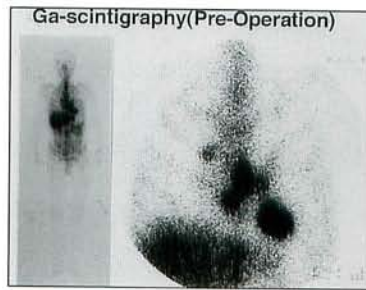
▲ 図1 入院時胸部X線写真, 心電図



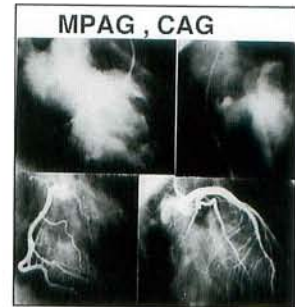
▲ 図2 UCG (Pre-Operation)



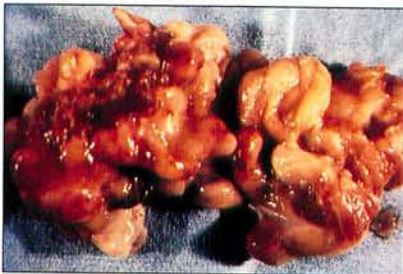▲ 図3 Chest MRI



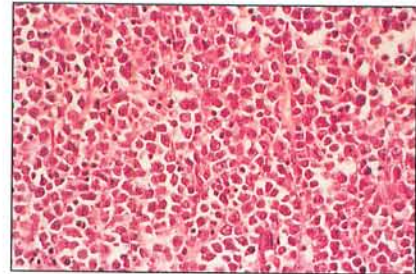
▲ 図4 Ga scintigraphy (Pre-Operation)



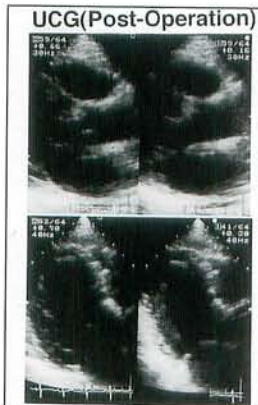
▲ 図5 MPAG, CAG



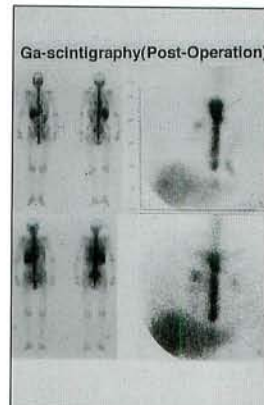
▲ 図6 摘出腫瘍



▲ 図7 病理組織標本



▲ 図8 UCG (Pre-Operation)



▲ 図9 Ga scintigraphy (Pre-Operation)