

# GATE SPECT 3-D イメージのシネ表示

杉山 誠,\* 大門 武彦,\* 中西 源三\*  
北村 隆一,\* 筒井 利弘,\* 松田 博史\*\*

## 【はじめに】

当院では、心電図同期心プールシンチグラフィにおいて、GATE SPECT をルーチン検査として施行している。

そこで、表示方法を検討した結果、従来の PLANAR 像、そして SPECT 像に加え 3-D サーフェイスイメージを作製し、シネ表示してみた。

## 【方法】

GE 社製 Starcam400AC/T に、低エネルギー汎用パラレル (LEGP) コリメータを装着し、<sup>99m</sup>Tc-RBC 1.11GBq (in vivo) を投与後、64×64マトリックス、1.6倍ズーム、RAO-30°~LPO-30°の180°32ステップ、30beats/view、R-R16分割で収集、その後、pre-filterとしてHanning, back projectionとしてRamp filterを使用し、吸収補正を行って解析した。

## 【症例及び結果】

1. 83才男性で、X-P 上心陰影の拡大があるということで検査施行。

Tl 心筋シンチでは normal study (図1)。心プールシンチにおいては、LAOviewでLVEF 54%、wall motionも異常なし。GATE SPECTにおいても、LV, RVともwall motionは良好であった(図2)。

これを3-Dサーフェイスイメージで表示すると、wall motionの状態がよくわかる(図3, 4)。

2. 76才の男性で、ECG上Q波がなく、large negative TをII, III, aVFに認めるとして検査施行。

Tl 心筋シンチでは、下後壁にperfusion defectを認め、OMIとして判定(図5)。

心プールシンチにおいては、LAOviewでLVEF 56%、wall motionも異常なし。しかし、GATE SPECTにおいては、vertical long axisで下後壁にwall motion異常を認める(図6)。

これを3-Dサーフェイスイメージで見ると、L-LATのdataで下後壁にakinesis、特に後壁に dyskinesisに近い様子が認められる(図7, 8)。

## 【まとめ】

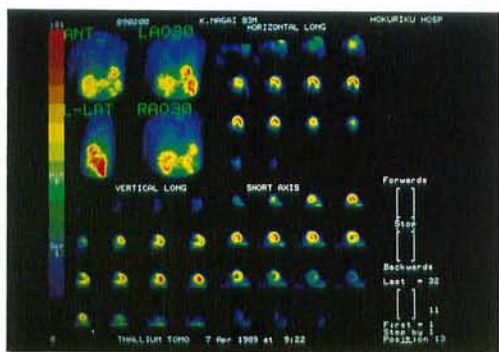
従来、2次元的な観察方法で各心室のwall motion

を判定してきたが、それに3-Dサーフェイスイメージを加えシネ表示することにより、通常重ならない見えなかった部位でも角度を変えることにより見ることができ、全体のつながりがよくわかるようになり、有用な表示方法であろうと考えられた。


又、GATE SPECTの撮像に約20分、transaxialの解析及び3-Dサーフェイスイメージの作製に約1時間と、比較的短時間に行えるものである。

しかしながら、3-Dサーフェイスイメージを作製するにあたり、スレッシュホールド等の問題があり、著明な心室肥大の症例においては、壁運動をスムーズな像として表示することが困難であり、今後まだ検討の余地があると考えられる。

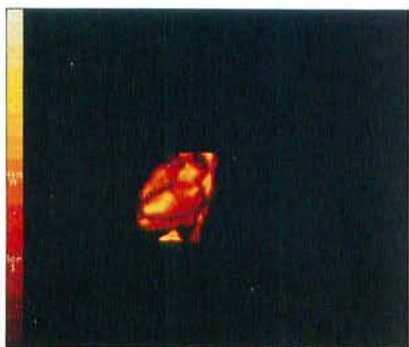※北陸病院 放射線科  
\*\*金沢大学 核医学科



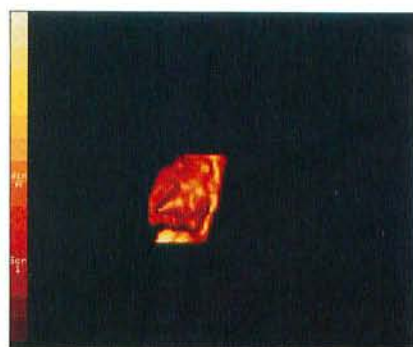▲ ☒ 1



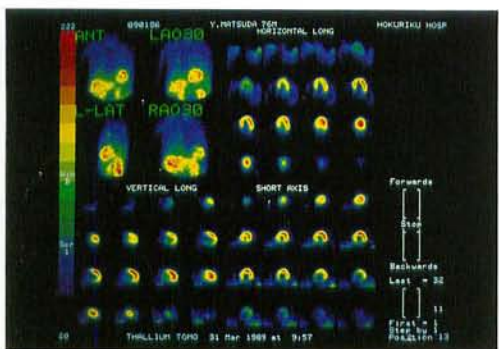
▲ ☒ 2



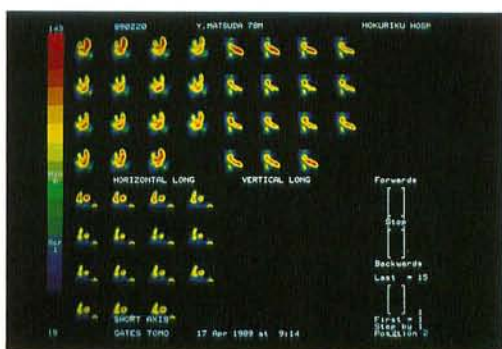
▲ ☒ 3



▲ ☒ 4




▲ ☒ 5



▲ ☒ 6



▲ ☒ 7



▲ ☒ 8