

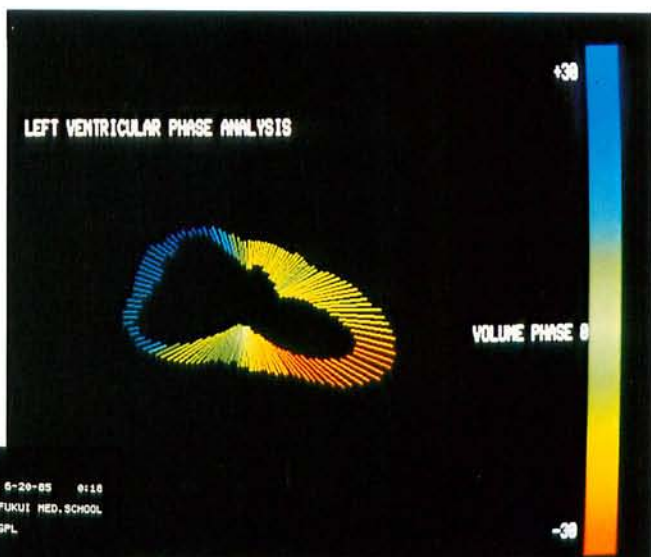心プール、心筋シンチグラフィと DSA の比較について

前田 尚利,* 浅田 尚紀,* 山下 敬二,* 早川 克己*
小鳥 輝男,* 石井 靖,* 松下 照雄,** 浜中大三郎**
三羽 邦久,**原 晃***

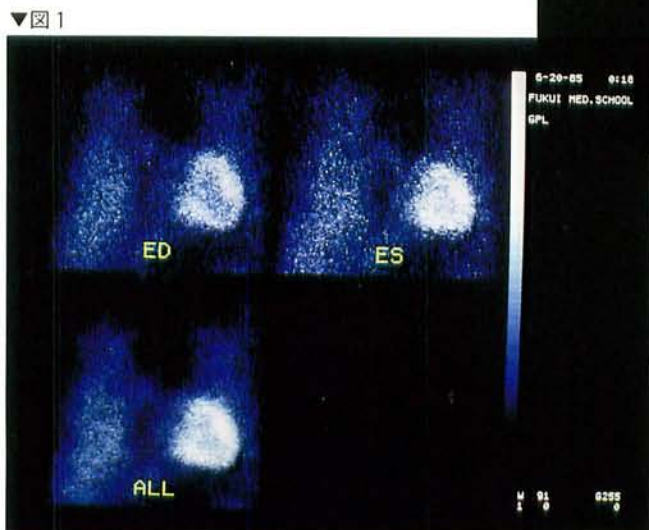核医学的心機能検査は心筋シンチグラフィと心プールシンチグラフィに代表されるものであるが近年 X 線装置を用いる digital subtraction angiography (DSA) が広く用いられるようになった。DSA の普及に伴い、核医学的手法との間に比較が必要と考えられ、心筋シンチグラフィ、心プールシンチグラフィ、DSA、左室造影 (LVG) との比較を行った。対象は正常 2 例、弁疾患 1 例、心筋症 (HCM) 1 例、冠動脈疾患 (CAD) 3 例の計 7 例であり、全例について心筋シンチグラフィ、心プールシンチグラフィ、DSA、冠動脈造影 (CAG)、LVG を行った。核医学イメージは東芝 GCA-90A ジャンボカメラでデータ収集し、DSA は東芝 DF PO3A でイメージをとり、データ解析には VAX730 ミニコンピュータを使用した。これらの検査はそれぞれ 48 から 96 時間の間隔をおいて行った。心筋及び心プールイメージングは、心電図 R 波で同期をかけ、128×128 のマトリックスを用い、1 心拍を 20 分割し、心筋イメージは正面、LAO30°、45°、60°、左側面の 5 方向より、心プールイメージは LAO30° から 10 分ずつ収集した。心筋イメージは主に拡張期イメージを対象にし、視覚による画像診断と円周プロファイルプログラムを用いて、欠損部位の診断をした。図 1 は拡張期 (ED)、収縮期 (ES) と全周期 (ALL) のものである。心プールイメージは、位相解析プログラムを用い左室機能解析を行った。DSA においては、右室より造影剤を投与し、128×128 のマトリックスで濃度情報を 256 段階にわけ、64 フレーム収集した。解析方法は、まず ED イメージを選び、X-Y デジタイザーを用いてコンピュータに ED イメージの左室輪郭を入力し、これをもとにして、閾値法によりコンピュータで残り 63 枚の画像の左室壁境界を計算した。体積は area-length 法を用いて求め、同時に ED の重心より壁迄の距離から壁運動のフーリエ解析を行った。図 2 は左室の volume-time 曲線であり、early diastole, atrial kick 等の変化も充分描出可能であった。横軸はフレーム数 (5 フレーム/unit)、縦軸は体積 (10ml/unit) である。図 3 は壁運動の位相

解析を行ったもので、心尖部より下壁にかけ位相の遅れの存在が示唆された。心筋シンチグラフィにおいては、ED 時のイメージと CAG の相関が良く、ED 時のイメージが ES もしくは通常のイメージ (ALL) より、雑音の問題点を考慮に入れても読み易く、かつ円周プロファイルも ED 時のイメージがより深い欠損を示した。心プールイメージにおいては、DSA に比し空間分解能が不十分であり、多心拍収集のイメージを解析するため時間分解能も不十分で、充分満足できる volume-time 曲線を得ることは困難であった。定性的には akinesia, dyskinesia 等の一致をみるものの、駆出率等の定量的比較においては良い結果は得られなかった。DSA においては、1 心拍毎の情報が得られるので、空間分解能ばかりでなく時間分解能もよく、良好な volume-time 曲線を得ることが出来た。このような理由で、必ずしも心プールシンチグラフィと DSA の結果は満足できるものではなかった。一方、左室造影のシネフィルムを手でトレースして求めた ED、ES の体積と、DSA を用いコンピュータで求めた体積をグラフにしたものを、図 4 に示す。相関係数は ED で 0.46、ES では 0.41 であった。弁膜症の 1 例で DSA 造影がうまくいかず、この症例を省くと、相関はそれぞれ 0.86 と 0.51 になった。相関係数が低い原因として、DSA で自動輪郭抽出が完全でないことと、左室造影の条件が DSA と LVG で異なることが考えられた。DSA においては右室系から造影剤が投与されるので、左室への影響が、直接左室に造影剤を注入する場合より少ないと考えられ、より信頼性の高い左室情報が得られると考えられる。より正確な自動輪郭抽出を実現するために、DSA 画像の改善、自動輪郭抽出プログラムの改良が必要と考えられた。DSA において時間分解能のみでなく、空間分解能も核医学的方法に比し良く、核医学的手法 (特に心筋シンチグラフィ) と併せ用いることにより、より正確な診断が得られるものと考えられる。

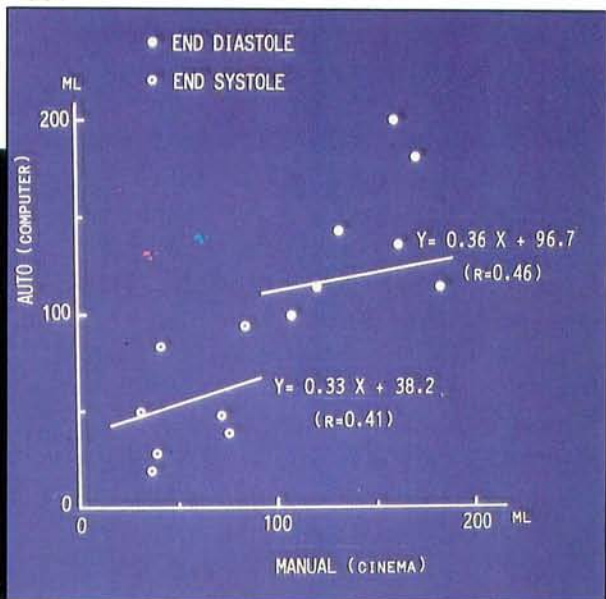
※ 福井医科大学 放射線科
※※ 同 放射線部
※※※ 同 第一内科



▲ 3



▼ 4



▼ 2

