

201Tl 心筋スキャンと術中心表面マッピングによる 心筋viabilityの検討

青山 剛和,* 川筋 道雄,* 遠藤 将光*
榊原 直樹,* 渡辺 剛,* 岩 喬*
中嶋 憲一,** 分校 久志,** 久田 欣一***

我々は、梗塞部、虚血部心筋に対し術中心表面マッピング法を施行し、その viability を検討し報告してきたが、今回は 201Tl 心筋スキャンと心表面マッピング電位による心筋viability の評価を比較検討した。症例は当科にて AC バイパス術を施行した症例で術中心表面マッピングを施行した20例中、201Tl心筋スキャンを術前後に施行した最近の12例である。内訳は前壁梗塞6例、下壁梗塞3例、狭心症3例である。

心表面マッピングは心室に不関電極を縫着各電極間距離1mmで正三角形に配置されたカイザー電極を用いて単極、双極誘導を心表面上の多数の点より記録した。

特徴のある症例を呈示する。症例は47才、男、主訴は労作後胸痛である。術前心電図ではI、aVr、V1～V5で異常Q波、V2～V5でSTの上昇を認めた。左室造影ではSeg 3に dyskinesia, Seg 2, 6に akinesia, Seg 1, 4に hypokinesiaを認め心尖部での左室瘤が疑われた。冠動脈造影ではLAD 5番に壁不整、6番と9番に90%狭窄を認めた。201Tl心筋スキャンでは前壁から側壁にかけての広範な perfusion defect を認めた(図1)。また心尖部は RI angio で paradoxical movement を示し、負荷時 dyskinesia は強くなった。これらより本症例は広範な前壁心筋梗塞に心尖部での左室瘤が合併するものと診断された。心表面マッピングでは術前の左室造影で壁運動の悪かった左室前壁に一致した領域でQS波を認め、その変化が左前下行枝に沿った左室前面より右室前面に及ぶまで認められた。しかし術前左室瘤が疑われた心尖部ではQ波は認められずR波の残存した単極波形を得た。またQS波を呈する領域の中にも notching を伴う波形が混在し、それらを囲むようにSTの上昇した波形を呈する領域を認めた(図2)。

術中心表面マッピングにて viable な心筋の存在

を示唆した心尖部は切除せず、左前下行枝と対角枝に AC バイパス術を施行し、術前10.0%であった左室全体の mean Σ % Radial Shortening は術後は16.6%へと上昇した。特に Seg 3 では術前3.0%であった%RSは術後9.8%へと上昇し、切除しなかった心尖部における viable な心筋の存在を裏付けた(図3)。

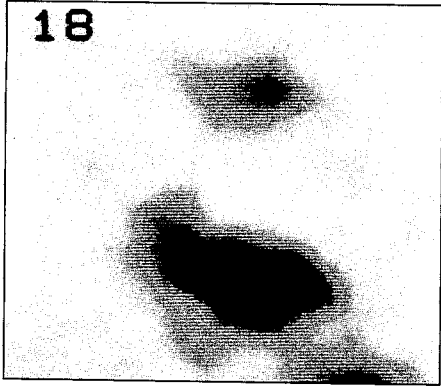
術中心表面マッピングより得られた単極誘導の波形、振幅より梗塞部位を明確に区分することが可能である。貫壁性梗塞部位からはQS波、正常心筋からは正常QRS波が得られ、その移行帯である border zone では notching を伴ったQS波やSTの上昇帯を認める。心表面単極波形とその振幅には図4に示すような関係が認められた。梗塞が全層性である程、電位振幅は小さく、notching や small q 波に移行するにつれて振幅を増大し、正常心筋では12mVの電位が得られ、QS波領域とは有意差をもって鑑別可能であった(図4)。また同一部位での心表面電位振幅と局所心筋壁収縮率には $y = 0.162x + 4.276$, $r = 0.579$, $p < 0.001$ の正の相関関係が得られた(図5)。即ち振幅の小さなQS波領域程、局所心筋収縮能は悪く、振幅の大きな正常QRS波領域では収縮能も良好に保たれている。

梗塞部心筋の viability について 201Tl 心筋スキャンと心表面マッピング法による評価を比較検討し、以下の結論を得た。

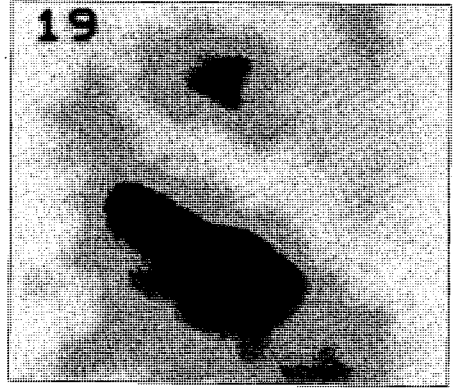
1. 心筋スキャン上 fixed defect と判定された領域に、マッピングでは viable な残存心筋を認め、冠血行再建術後、同部壁運動の改善を得た症例を経験した。
2. 心筋スキャンで検出できる梗塞部位はマッピングのそれとほぼ一致するが、その拡がりの程度には差が認められ、fixed defect と貫壁性梗塞を示すQS波の拡がりとは必ずしも一致しなかった。
3. 心内膜下梗塞、狭心症では、両検査法間には顕著な差異を認めなかった。

* 金沢大学 第一外科
** 同 核医学科

²⁰¹Tl心筋スキャン像



early



delayed

図1




図2

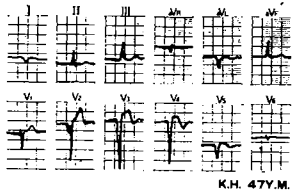
単極電位波形と振幅

Waveform	mean ± SD (mV)	n	Significance
QS	5.66 ± 3.40	7	p < 0.1
QS + Notching	8.60 ± 1.21	6	
Small q	8.76 ± 4.60	20	p < 0.05
Normal	12.07 ± 4.22	35	

Additional significance markers: p < 0.1 (between QS and QS + Notching), p < 0.1 (between QS + Notching and Small q), p < 0.01 (between Small q and Normal), p < 0.01 (between Normal and the group including QS, QS + Notching, and Small q).

図4

術前心電図



冠動脈狭窄部位

LMT 整不整

LAD 6番 90%

LVG

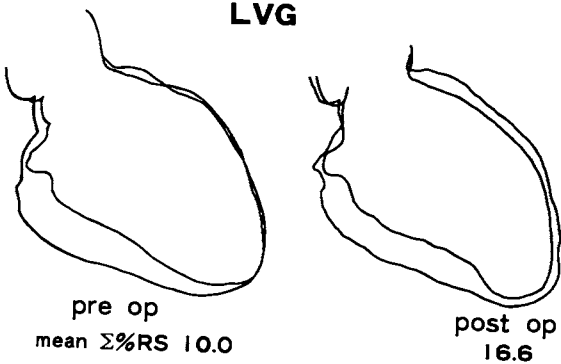


図3

左室局所心筋壁収縮率と心表面電位

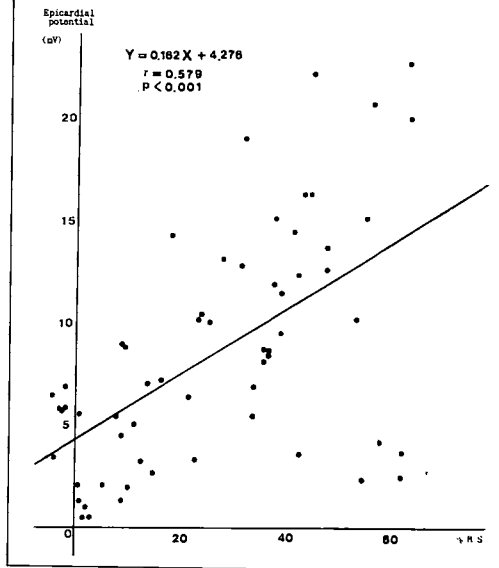


図5