

# 冠動脈正常例における右室ペーシング負荷 —<sup>201</sup>Tl 心筋シンチグラフィについて—

能沢 孝\*, 余川 茂\*, 高島 裕司\*, 林 治朗\*  
井内 和幸\*, 麻野井英次\*, 中島 久宜\*, 篠山 重威\*  
二谷 立介\*\*, 瀬戸 光\*\*, 柿下 正雄\*\*

<sup>201</sup>Tl 心筋シンチグラフィ(心筋シンチ)は、虚血性心疾患の診断に広く用いられているが、冠動脈病変のない例においても心筋シンチで欠損を示す場合がある。我々は有意な冠動脈病変のない例に右室ペーシング負荷心筋シンチを施行し、運動負荷心筋シンチと比較検討した。

**方法：**対象は胸痛または胸部不快感を有する11例(男8例、女3例)で、年齢は46才~65才(平均56.9才)。全例に心臓カテーテル検査を施行し、有意な冠動脈狭窄はなかった。

心臓カテーテル検査の前後1週間以内に運動負荷および右室ペーシング負荷心筋シンチを施行した。

運動負荷は坐位エルゴメータを用い、負荷量25 wattからはじめ、2分毎に25 wattずつ増量する多段階漸増法とした。タリウムの静注は胸痛出現時、有意な心電図変化出現時、または疲労時に行い、静注後にさらに1分間運動を続けた。

右室ペーシング負荷は、まず刺激頻度90/分、ついで120/分でそれぞれ2分間行い、さらに150/分で6分間行った。タリウムはペーシング終了1分前に静注した。

心筋シンチは高分解能コリメータを装着した回転型ガンマカメラ(GE製 Maxi Camera 400 Autotune Z S)およびデータ処理装置(GE製 Star)を用いた。また4時間後に再分布像を得た。心筋シンチは、心臓の前面を中心とする180°を、1方向30秒間、5.6°ずつ回転させ、32方向よりデータ収集した。これより心臓の長軸および短軸の各再構成断層像を作製し判定した。

**結果：**(1)負荷心電図；運動負荷で3例に有意なST低下があった。1例で胸痛の出現があったがWPW症候群のため判定不能であった。タリウム静注時の平均心拍数は131.7 ± 19.0/分であった。ペーシング負荷では、ペーシング終了1分後の心電図で1mm以上のST低下が7例にあり、全例でT波の逆転があった。胸痛出現例はなかった。

(2)運動負荷心筋シンチ；有意な心電図変化のあった3例および心電図変化のなかった1例に、下壁ないし側壁の欠損があり、このうち2例で4時間後に再分布が認められた。

(3)右室ペーシング負荷心筋シンチ；全例に心室

中隔壁(IVS)に欠損があり、いずれも4時間後に良好な再分布を認めた。運動負荷心筋シンチで下壁に欠損があった3例を含む7例では、ペーシング負荷心筋シンチで欠損がIVSから下壁にもおよんだ。運動負荷心筋シンチで側壁に可逆性欠損のあった1例では、ペーシング負荷でも同様の欠損があった。

**考案および結論：**左脚ブロック例では、正常冠動脈でも心筋シンチでIVSないし前壁に欠損が出現する場合があるといわれている。<sup>1)2)</sup>今回、我々は冠動脈に有意狭窄がなく、運動負荷心筋シンチでIVSに異常を認めなかった11例について、右室ペーシング負荷心筋シンチを行い、全例でIVSに、一部は下壁にも可逆性欠損を認めた。この原因は明らかではないが、右室ペーシングによる非協調収縮が心筋血流分布の異常をもたらし、IVS領域の相対的血流低下が心筋シンチでの欠損を呈したものと推測される。<sup>3)</sup>

虚血性心疾患において、ペーシング負荷は運動負荷のできない患者にも安全に行うことが可能であり、負荷試験法の1つとしてしばしば用いられている。しかし、右室ペーシング負荷心筋シンチで、正常冠動脈全例でIVS、一部下壁にも冠動脈病変によるとは考え難い可逆性欠損を認めたことより、虚血性心疾患の診断に右室ペーシング負荷心筋シンチを用いるべきでないと考えられる。

## 文 献

- 1) McGowan RL, Welch TG, Zaret BL, Bryson AL, Martin ND, Flamm MD. Noninvasive myocardial imaging with potassium-43 and rubidium-81 in patients with left bundle branch block. Am. J. Cardiol., 38:422-428, 1976.
- 2) 成田充啓, 栗原 正, 村野謙一, 宇佐美暢久, 本田 稔, 金尾啓右. 無症候左脚ブロックにおける運動負荷タリウム心筋シンチグラフィ. 核医学 21 (11): 1463-1467, 1984.
- 3) Hirzel HO, Senn M, Nuesch K, Buettner C, Pfeiffer A, Hess OM, Krayenbuehl HP, Thallium-201 scintigraphy in complete left bundle branch block Am. J. Cardiol., 53:764-769, 1984.

※ 富山医科薬科大学 第二内科

※※ 同 放射線科

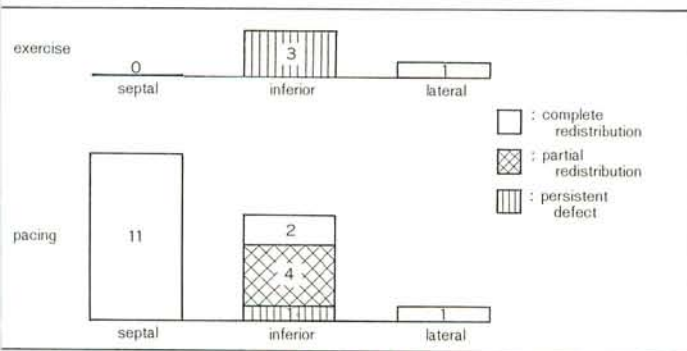


Fig. 1 :Summary of TI-201 myocardial images in all subjects. Four of 11 patients had the inferior or lateral defects in exercise images. But all patients had the reversible defects of septal wall and 8 patients had the inferior or lateral defects in pacing stress images.

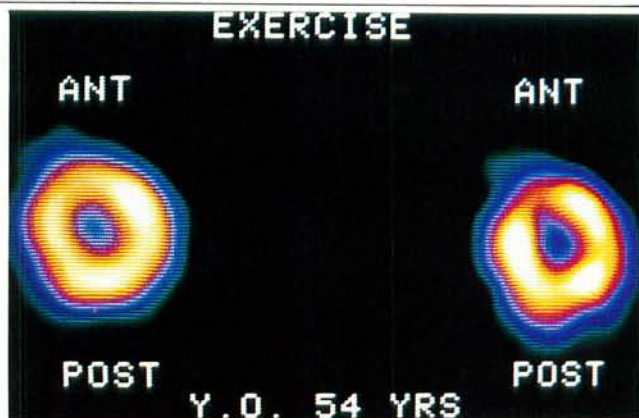

Fig. 2:Exercise test was stopped of chest pain in case 9. Her electrocardiogram showed ST segment depression in II, III, aV<sub>r</sub>, V<sub>4</sub>, V<sub>5</sub>, V<sub>6</sub> but was uninterpretable as myocardial ischemia because of WPW syndrome. There was no defect in exercise image (right : early image, left : delayed image).



Fig. 3 :Pacing stress did not induce chest pain in case 9. Pacing stress image revealed septal defect (right) and complete redistribution of septal wall after 4 hours of early image (left).

Table 1 : Comparison of exercise testing with right ventricular pacing in all subjects.

Case	Coronary angiography	ECG		Myocardial imaging	
		Exercise	Pacing*	Exercise	Pacing
1	LAD : 50%	+	+	normal	sep : CR, inf : PR
2	normal	+	-	inf : PD	sep : CR, inf : PR
3	normal	-	-	normal	sep : CR, inf : CR
4	normal	-	-	normal	sep : CR, inf : PR
5	normal	-	+	normal	sep : CR
6	normal	+	+	lat : CR	sep : CR, lat : CR
7	normal	-	+	normal	sep : CR
8	LAD : 50%	-	+	inf : PD	sep : CR, inf : PR
9	normal	uninterpretable	+	normal	sep : CR
10	normal	-	-	normal	sep : CR, inf : CR
11	LAD : 50%	-	+	inf : PD	sep : CR, inf : PD

\*positive test if 1 mm or greater ST segment depression after 1 minute from the cessation of pacing; LAD : left descending coronary artery, inf : inferior wall, lat : lateral wall, sep : septal wall, PD : persistent defect, PR : partial redistribution, CR : complete redistribution