

左室造影と²⁰¹Tl心筋スキャンとの比較検討

岩井 久和,* 元田 憲,* 中山 章,* 布田 伸一*
水野 清雄,* 名村 伸一,* 五十嵐 豊,* 竹田 亮祐*
分校 久志,** 多田 明,** 中嶋 憲一,** 久田 欣一**

今回、我々は各種心疾患におけるシンチグラム陽性率ならびにシンチグラムと左室造影(LVG), 冠動脈造影(CAG)との関係を中心に比較検討を行なった。

〈対象ならびに方法〉

対象は、陳旧性心筋梗塞(OMI) 50例、狭心症(AP) 17例、肥大性心筋症(HCM) 9例、拡張性心筋症(DCM) 2例、高血圧症(HT) 7例、心筋炎(Myocarditis) 12例の計97例である。Tl-201シンチグラフィは、安静のみのもので心臓カテーテル検査と相前後して施行した。

〈結果〉

OMIのシンチグラム陽性率は、82%であった。LVG上、前壁、下壁、前壁及び下壁にそれぞれakinesisを認めるもの33例、hypokinesisのみ認めるもの15例について、シンチグラムの部位診断との対比を行なった。LVG上akinesisを有するものでは、両者が一致した頻度は前壁71%、下壁69%、前壁及び下壁33%であった(表1)。両者が一致しなかったものは30%に認められ、シンチグラム陰性は6%であった。また、LVG上hypokinesisのみ認めるものでは、両者が一致した頻度は前壁50%、下壁40%、前壁及び下壁0%であった(表1)。なお、シンチグラム陰性は40%であった。

次に、これらの症例のCAGとシンチグラムとの比較検討を行なった。各症例において、CAG上75%以上の有意な狭窄がSegment 1, 2, 5, 6, 11(American Heart Associationの分類に従う)に有するものを冠動脈主幹狭窄型とし、その他の冠動脈末梢部に有意な狭窄を有するものを末梢狭窄型としシンチグラムと対比した。LVG上akinesisを認めるものでは、主幹狭窄型も末梢狭窄型もシンチグラム陽性率に差を認めなかったが、LVG上hypokinesisのみ認めるものでは、主幹狭窄型全例が陽性であった。末梢狭窄型では、シンチグラム陽性率が25%に過ぎなかった(図1-1)。

また、側副血行路との検討も行なったが、側副血行路の環流領域とシンチグラム所見との間には特に関係は認められなかった(表2)。

シンチグラム陰性の8例についての検討では、LVG上hypokinesisのみ有するものが8例中6例と多く、akinesisを有するものは2例のみであった。側副血行路については、側副血行路を有するもの2例、有さないもの6例で特に側副血行路の有無との関係は認められなかった(表3)。

APでは、24%がシンチグラム陽性であった。これら4例のLVG所見とシンチグラムの所見を比較すると、表4に示す如く両者の所見は特に一致していなかった。CAGとシンチグラムの関係(図1-2)をみると、これら4例は全て主幹狭窄であり、末梢狭窄及び有意な狭窄を有さないも

のでは全てシンチグラム陰性であった。

冠動脈が正常の心筋疾患30例のシンチグラム陽性例(率)は、HCM 9例中4例(44%)、DCM 2例中2例(100%)、HT 7例中1例(14%)、Myocarditis 12例中8例(67%)に認められた(表5)。

〈考案ならびにまとめ〉

各種心疾患のTl-201シンチグラムの陽性率については種々の報告があるが、今回我々が検討したシンチグラムとLVG、CAGとの対比では、OMI、APのシンチグラム陽性率は、それぞれ82%、24%であった。OMIのシンチグラム陽性率は、LVG上akinesisを有するものがhypokinesisのみを有するものよりも高く、APではLVG所見とシンチグラム所見は一致していなかった。また、主幹狭窄型が末梢狭窄型よりもシンチグラム陽性率が高く、特に、OMIでLVG上hypokinesisのみを有するものでは、主幹狭窄型全例がシンチグラム陽性であった。APでもシンチグラム陽性例は、全て主幹狭窄であった。

冠動脈正常の心筋疾患のシンチグラム陽性率は、HT以外のHCM、DCM、myocarditisで比較的高かった。これらシンチグラム陽性所見の原因としては、fibrosis、regional ischemiaなどが云われている。今回、我々の症例の心筋生検におけるfibrosisの有無ならびに程度についての比較検討も行なったが、現段階では特に関係は認められなかった。

以上、各種心疾患のTl-201シンチグラムの陽性率ならびにシンチグラムと左室造影、冠動脈造影との比較検討を行なった。

文献

- 1) Strauss, H.W.: Cardiovascular nuclear medicine. Radiology, 121: 257, 1976.
- 2) 兼本成斌: 201-Tl心筋シンチグラム. 呼と循, 28: 1386, 1980.
- 3) 永井輝夫, 村田和彦, 鳥塚莞爾, ほか: 放射性タリウム心筋梗塞イメージの客観的解析: 班研究報告(第2報). 心臓, 14: 969, 1982.
- 4) Hanrath, P., Mathey, D., Montz, R., et al.: Myocardial Thallium-201 imaging in hypertrophic obstructive cardiomyopathy. Eur. Heart J., 2: 177, 1981.
- 5) Saltiss, S., Hockings, B., Croft, D.N., et al.: Thallium-201 myocardial imaging in patients with dilated and ischemic cardiomyopathy. Br. Heart J., 46: 290, 1981.
- 6) Reinderformer, S.C.C., Wieling, W. and Dunning, A.J.: Myocardial perfusion imaging with Thallium-201 to assess left ventricular hypertrophy and regional ischemia in hypertensive patients. Eur. J. Clin. Invest., 11: 291, 1981.

* 金沢大学
** 同

第二内科
核医学科

Scinti. akinesis in LVG	Positive			Negative	Total
	Ant.	Inf.	Ant.+Inf.		
Ant.	10 (71%)	2	1	1	14
Inf.	1	9 (69%)	2	1	13
Ant.+Inf.	1	3	2 (33%)	0	6

Scinti. hypo. in LVG	Positive			Negative	Total
	Ant.	Inf.	Ant.+Inf.		
Ant.	2 (50%)	0	0	2	4
Inf.	1	2 (40%)	0	2	5
Ant.+Inf.	2	2	0 (0%)	2	6

Normal	1	0	0	1 (50%)	2
--------	---	---	---	---------	---

表1 Tl-201シンチとLVGとの対比

case	segment number of hypokinesis in LVG		segment number of akinesis in LVG	
	scinti.		scinti.	
	negative	positive	negative	positive
S.K.		①②⑤⑦		③④⑥
Y.N.		⑤		③④
N.S.			②	③
M.N.	1 2 6	④	③	⑤⑦
T.S.	1 2 ③	④		⑤
K.Y.	③④⑦		⑤	
I.M.	1 2 6	④⑤⑦		③
T.F.	④⑤⑦	①		②③⑥
S.I.	① 5	③	②	⑥
H.O.	①②④⑤⑦	⑥		③
Y.Y.	②③⑥			4
Y.M.	④⑤	1 6 ⑦		2 3
Y.N.		④⑤⑦		
F.A.	③		②⑥	⑦
K.K.	3 6	④⑤⑦		
Y.S.	②⑥			
A.H.	⑤	6		
H.A.	④⑤	1 2		6
Y.T.		3 6 ⑦		⑤

○ segment with collateralization

表2 側副血行路を有する症例のTl-201シンチ所見

case	scinti. negative		collateral
	segment No. of hypokinesis in LVG	segment No. of akinesis in LVG	
H.Y.	3 4		—
A.U.	3 4		—
M.S.	3 4 6 7		—
K.I.	3 6	2	—
K.H.	5 7		—
C.F.	2 3 6		—
Y.S.	2 6		+
K.Y.	3 4 7	5	+

表3 Tl-201シンチ陰性例のLVGならびに側副血行路の有無

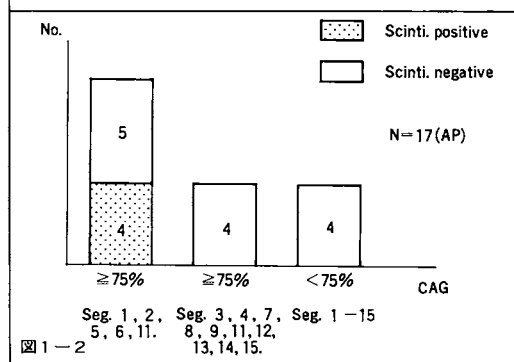
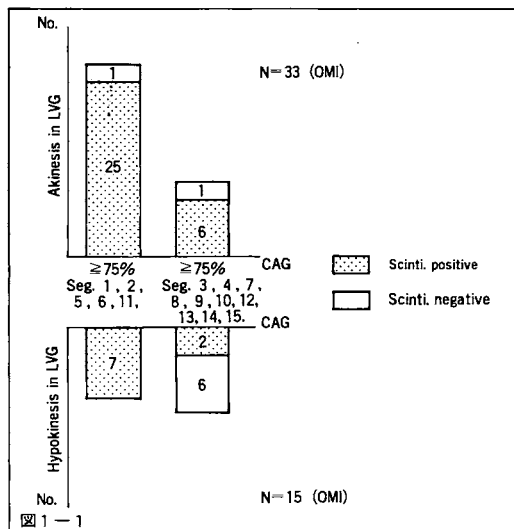


図1-1 } Tl-201シンチとLVG・CAGとの対比
図1-2 }

case	hypokinetic seg. in LVG	scinti. positive
S.S.	—	septum
I.O.	—	posterolateral
T.O.	7	apex
T.S.	1, 7	apex inferior

表4 狭心症におけるTl-201シンチ陽性例のLVG所見

	Scinti.			Total
	Defect(+)	Inhomogeneous distribution	Negative	
HCM	2 (22%)	2 (22%)	5	9
DCM	1 (50%)	1 (50%)	0	2
HT	1 (14%)	0 (0%)	6	7
Myocarditis	1 (8%)	7 (58%)	4	12
Total (%)	5 (17%)	10 (33%)	15 (50%)	30

表5 正常冠動脈の心筋疾患におけるTl-201シンチ陽性率