

201 Tl心筋シンチグラムによる A-C bypass術の適応の決定及び術後の評価

辻 外幸*, 村上 暎二*, 竹越 襄*, 松井 忍*
清水 健**, 山本 達***, 香坂 誠****, 西尾 寛*****

緒言

虚血性心疾患の重要な治療法である A-C bypass 術の有効性に関しては、狭心痛の改善などが報告されているが、心筋虚血巣の推移についての検討が必要と思われる。我々は過去7年間にわたり、金沢医科大学において、A-C bypass術を施行した例における、手術前後の心筋虚血部および梗塞部の変化を観察する目的で、Tl-201心筋スキャンを使用し、臨床的検討を行ったので報告したい。

対象

対象は、虚血性心疾患47例である。内訳は狭心症 (A. P)23例および心筋梗塞症 (M. I) 24例であり、男性44人、女性3人であった。年齢は26才から68才(平均53才)であった。

それぞれbypass graft数別に分類した。1 bypass graft 21例 (A. P 13例、M. I 8例)、2 bypass grafts 24例 (A. P 9例、M. I 15例)、そして 3 bypass grafts 2例 (A. P 1例、M. I 1例)であった。平均 1.6grafts である。

方法

シンチレーションカメラは島津社製 Pho / Gamma L FOV スタンドシステムを使用し、ミニコンピュータは Scinti Pac 230 を使用した。撮影は 5 方向行い、各撮影ごとに左室を 3 分割し、5 つの領域 (前壁、中隔、下壁、側壁、後壁) につき、visual に観察した。さらにそれぞれの分割に、Matrix 13 × 13 の関心領域 (ROI) を設定し、最大カウントの ROI の値を 100% とし、各 ROI の摂取率を求めた。梗塞部位は、それぞれの ROI のうち 1 ケ所以上、75% 以下の部分とした。

成績

1. A-C bypass 術前後の心筋虚血部の変化。

表 1 は visual に観察した A-C bypass 47 例の術前後の心筋虚血部の変化である。全例 235 領域中 101 領域 (43%) において術前の心筋陰影欠損がみられ、術後 39 領域 (38%) にその改善がみられた。しかし、術前正常 134 領域 (57%) 中、術後 14 領域 (10%) において心筋陰影欠損の出現がみられた。一方、A. P と M. I に分類すると、A. P は全例 115 領域中 39 領域 (34%) において術前の心筋陰影欠損がみられ、術後 16 領域 (41%) に改善がみられた。又、M. I は全例 120 領域中 62 領域 (52%) において術前の心筋陰影欠損がみられ、術後 25 領域 (40%) にその改善がみられた。

2. A-C bypass 術前後における側副血行路の虚血巣への影響。

運動負荷 Tl-201 心筋スキャンにて、各 ROI の摂取率を計算し得た 11 例につき評価を行った (図 1)。まず側副血行路を有する群では、1 bypass graft にて術前心筋灌流低下 57.0% から術後 79.6%、そして 2 bypass grafts にて術前心筋灌流低下 61.5% から術後 76.9% へといずれも上昇し、有意であった ($P < 0.02$, $P < 0.05$)。一方、側副血行路の無い群では、1 bypass graft、2 bypass grafts ともに心筋虚血部への灌流増加は少ないか、みられなかった。これは側

副血行路を有する群においては、術前より心筋虚血巣の viability が大きいためと考えられた。

3. 症例呈示。(a) 術後の心筋陰影欠損改善例 (図 2)。症例は 55 才、男性、陈旧性心筋梗塞例。A-C bypass 術は左前下行枝 Seg. 8 への 1 bypass graft を施行した。結果は、術前後の Tl-201 心筋スキャンにて、術前の心室中隔部の心筋陰影欠損が術後消失していた。

(b) 術後の心筋陰影欠損出現例 (図 3)。Perioperative Myocardial Infarction (PMI) 例、55 才、男性、A. P 例である。A-C bypass 術は左前下行枝および左回旋枝への 2 bypass grafts を施行した。しかし、術後に A. P が頻発し、CPK が 720 mu/ml まで上昇、心電図上、II, III, aVF に異常 Q 波が出現した。なお、術後冠動脈造影にて patency を有していた。術前後の Tl-201 心筋スキャンにて、術前のわずかな前壁、中隔部の心筋陰影欠損が、術後さらに下壁、後壁へと増悪がみられた。

考案

我々はすでに左室造影にて asynergy の存在があっても、Tl-201 心筋スキャンにて心筋陰影欠損がなければ、A-C bypass 術により心機能が回復することを報告した¹⁾。すなわち、心筋の viability は必ずしも左室造影に一致せず、asynergy が存在しても、Tl-201 心筋スキャンで心筋陰影欠損がなければ、viability があると考えられる。ところで A-C bypass 術の適応として、1981 年麻田らにより“冠動脈外科の適応と予後に関する研究”が報告されているが、これは観血的に冠動脈と左室造影によりその適応を決定するものである。我々はさらに非観血的に Tl-201 心筋スキャンによる viability の判定も加えて、術前の検討が必要と考えられた。

結論

A-C bypass 術を施行した A. P 例と M. I 例の 47 例につき、術前後の心筋虚血部の変化を観察するため、Tl-201 心筋スキャンを施行した。その結果、

(1) 全例 235 領域中 101 領域 (43%) において、術前の心筋陰影欠損部がみられ、術後 39 領域 (38%) にその改善がみられた。一方、術前正常 134 領域 (57%) 中、術後 14 領域 (10%) において、心筋陰影欠損の増悪がみられた。(2) A. P 例と M. I 例では、術後の心筋陰影欠損部の改善は、A. P 例 (39 領域中 16 領域) 41%、M. I 例 (62 領域中 25 領域) 40% にみられた。(3) 側副血行路を有する例では、A-C bypass 術により虚血部心筋の灌流増大が有意であった。以上、非観血的な方法として、Tl-201 心筋スキャンは、心筋の viability の判定より、A-C bypass 術の適応を決定する手段として、さらに graft patency の有無や PMI の有無を確認する手段として有用であると考えた。

文献

- 1) 辻 外幸、村上暎二、竹越 襄 他：Tl-201 心筋シンチグラムによる A-C bypass 術の適応の決定および術後の評価。脈管学 23: 419, 1983.
- 2) Tsuji S., Murakami E., Takekoshi N.: Clinical usefulness of myocardial scintigraphy for diagnosis of ischemic heart disease. J. Kanazawa Med. Univ. 8: 18, 1983.
- 3) 麻田 栄：冠動脈外科の適応基準。心臓, 13: 1039, 1981.

* 金沢医科大学 循環器内科
** 同 第一外科
*** 同 放射線科
**** 同 中央放射線部

No. of bypass graft	Pre-operation	Post-operation
1 bypass graft 105 segments (21 cases)	Abnormal 37 segments (35%)	Normal 18 segments (49%) Abnormal 19 segments (51%)
	Normal 68 segments (65%)	Normal 65 segments (96%) Abnormal 3 segments (4%)
2 bypass grafts 120 segments (24 cases)	Abnormal 60 segments (50%)	Normal 20 segments (33%) Abnormal 40 segments (67%)
	Normal 60 segments (50%)	Normal 49 segments (82%) Abnormal 11 segments (18%)
3 bypass grafts 10 segments (2 cases)	Abnormal 4 segments (40%)	Normal 1 segment (25%) Abnormal 3 segments (75%)
	Normal 6 segments (60%)	Normal 6 segments (100%)

表1 Changes of Tl-201 scintigrams following A-C bypass graft. (A-C bypass 47 cases, total 235 segments)

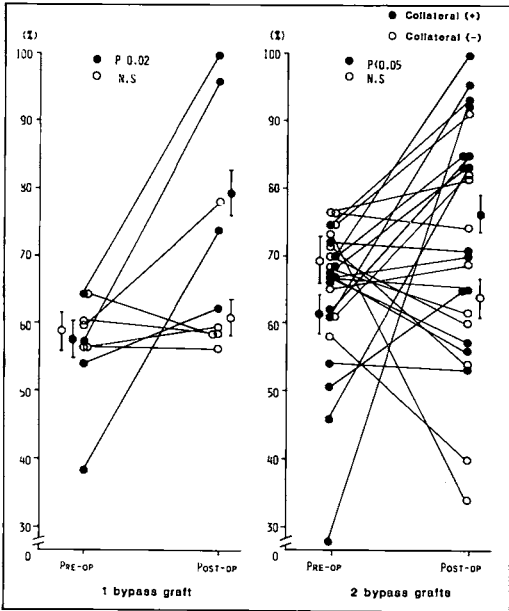


图1 Result of Tl-201 myocardial scan before and after A-C bypass surgery.

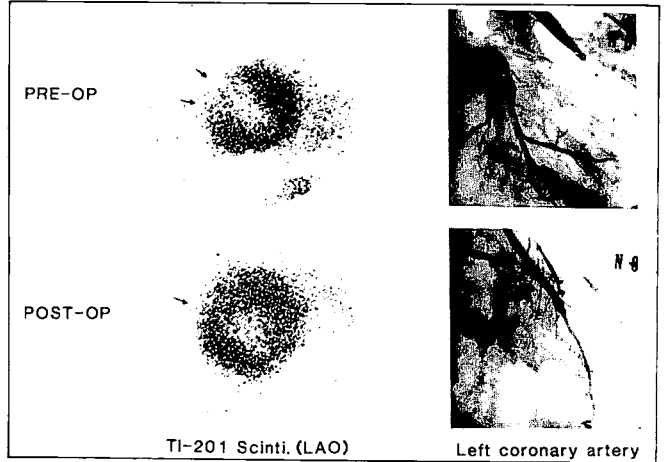


图2 Improvement of Tl-201 scintigram following A-C bypass surgery.

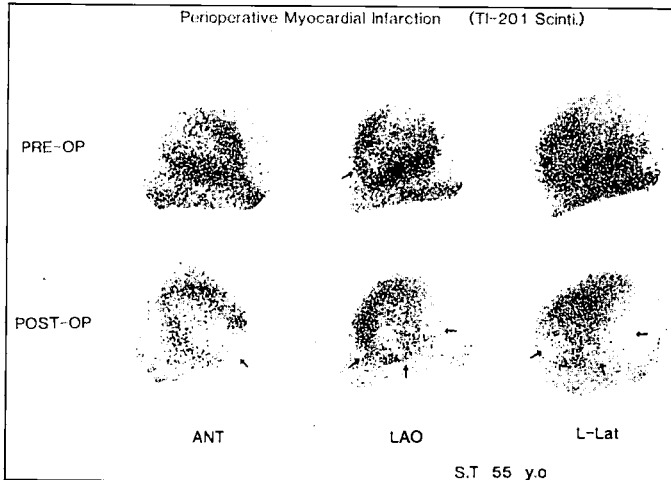


图3 Example of worsened Tl-201 scintigrams following A-C bypass surgery.